



QUAL O SEU DIAGNÓSTICO?

Caso para diagnóstico. Lesões nodulares ulceradas, disseminadas^{☆,☆☆}

Paulo Henrique Teixeira Martins ^{a,b,*}, Gabriela Dallagnese ^{a,b},
Laura Luzzatto ^{a,b} e Manuela Lima Dantas ^{a,b}

^a Departamento de Dermatologia, Santa Casa de Misericórdia de Porto Alegre, Porto Alegre, RS, Brasil

^b Departamento de Dermatologia, Universidade Federal de Ciências da Saúde de Porto Alegre, Porto Alegre, RS, Brasil

Recebido em 21 de agosto de 2018; aceito em 15 de novembro de 2018

Disponível na Internet em 12 de novembro de 2019

PALAVRAS-CHAVE

Inflamação;
Histiocitose;
Neoplasias

Resumo A histiocitose de células de Langerhans é uma doença proliferativa clonal rara, caracterizada pela infiltração de um ou de múltiplos órgãos por histiócitos. Devido à diversidade de sinais e sintomas, o diagnóstico dessa doença é, muitas vezes, tardio. A incidência estimada em adultos é de um a dois casos por milhão, mas provavelmente a doença é subdiagnosticada nessa população. Apresentamos um caso de histiocitose de células de Langerhans disseminada. Destacamos aspectos mais característicos dessa doença rara e heterogênea que, comumente, apresenta-se como um diagnóstico clínico desafiador.

© 2019 Publicado por Elsevier España, S.L.U. em nome de Sociedade Brasileira de Dermatologia. Este é um artigo Open Access sob uma licença CC BY (<http://creativecommons.org/licenses/by/4.0/>).

Relato do caso

Paciente do sexo feminino, 63 anos de idade, referia manchas avermelhadas pruriginosas e difusas pelo corpo

com cerca de seis meses de evolução. Apresentava exames laboratoriais externos com plaquetopenia e anemia e anatomopatológico sugerindo farmacodermia. Ao exame físico, apresentava múltiplas lesões papulonodulares violáceas por vezes com ulcerações e crostas em extremidades e manchas eritematosas rendilhadas em abdome (figs. 1 e 2). Realizou-se biópsia cutânea. O exame anatomopatológico evidenciou infiltrado histiocítico em derme papilar e reticular, formando agregados de células de tamanho intermediário, com citoplasma claro e abundante, núcleos por vezes clivados e com pseudofendas (fig. 3). A imuno-histoquímica demonstrou imunorreatividade para S100, CD1a e langerina, sugerindo, em conjunto com anatomopatológico e história clínica, histiocitose de células de Langerhans (HCL) (fig. 4). A paciente iniciou quimioterapia sistêmica com vimblastina

DOI referente ao artigo:

<https://doi.org/10.1016/j.abd.2019.09.021>

☆ Como citar este artigo: Martins PH, Dantas ML, Dallagnese G, Luzzatto L. Case for diagnosis. Diffuse ulcerated nodular lesions. An Bras Dermatol. 2019;94:615–7.

☆☆ Trabalho realizado no Hospital Santa Casa de Misericórdia, Porto Alegre, RS, Brasil.

* Autor para correspondência.

E-mail: phenriquemartins0@gmail.com (P.H. Martins).

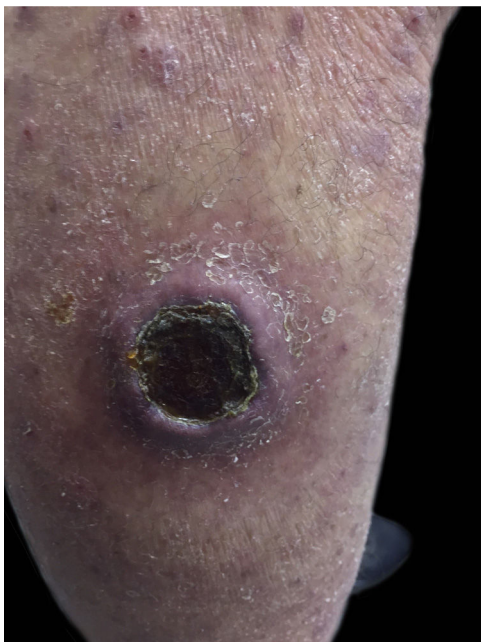


Figura 1 Úlcera com crosta central, membro inferior esquerdo.

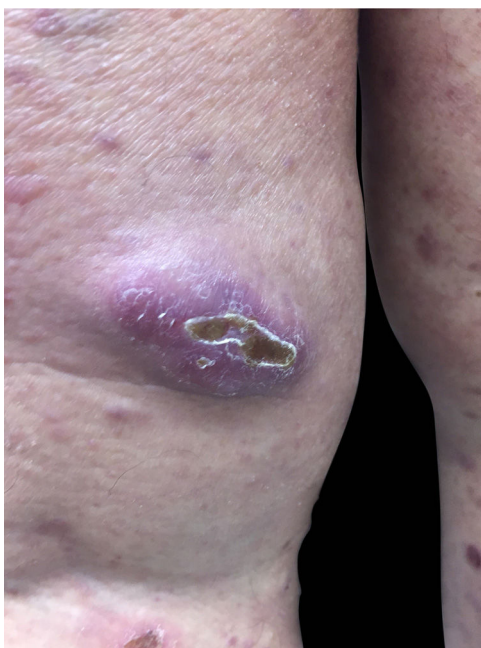


Figura 2 Lesão nodular em membro inferior direito.

associada à prednisona. Devido à pouca resposta após três ciclos, o tratamento foi substituído por citarabina. A paciente evoluiu com quadro de insuficiência respiratória aguda por provável sepse de foco pulmonar, vindo a óbito.

Discussão

A HCL é uma doença rara e heterogênea. Com a recente descoberta da mutação BRAF-V600E em uma alta prevalência das HCL (50%?60%), a doença foi reconhecida como

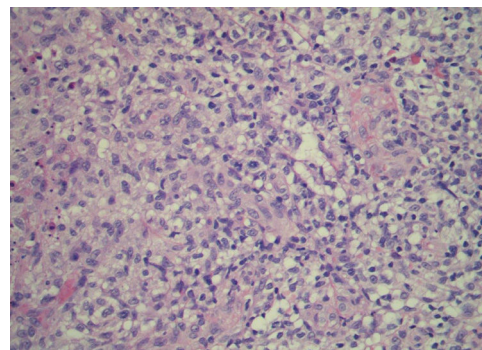


Figura 3 Histopatologia - coloração com Hematoxilina & eosina, 40 x.

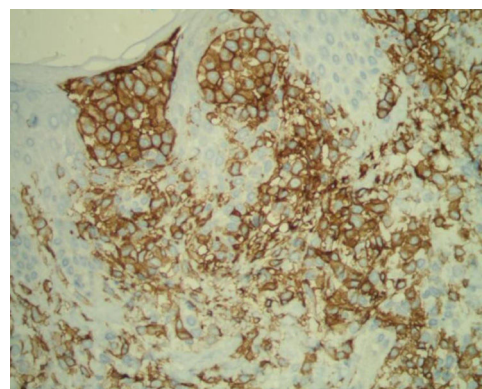


Figura 4 Imuno-histoquímica - CD1a.

neoplásica com marcada inflamação.^{1,2} Alguns estudos atuais sugerem uma correlação clínica entre a presença da mutação e a recorrência e gravidade da doença.³ Há uma divisão atual em HCL localizada e disseminada. As manifestações clínicas variam muito devido às diferenças entre a idade de início, a taxa de proliferação das células de Langerhans e os tecidos e órgãos envolvidos. O envolvimento ósseo é a forma de apresentação mais comum, tanto no adulto quanto na criança. As erupções cutâneas dessa doença no adulto podem simular outras dermatoses comuns como dermatite seborreia e eczema atópico.^{4,5} No caso em questão, as lesões eritematosas disseminadas difusas suscitaram inicialmente um diagnóstico clínico de farmacodermia. As lesões cutâneas estão em 40% dos casos associados à doença multissistêmica; assim, sua presença deve motivar investigação de outros órgãos envolvidos.⁶ O diagnóstico requer alto grau de suspeição e depende dos achados clínicos e radiológicos associados à histopatologia e à imuno-histoquímica.⁴ O padrão-ouro é a presença da partícula de Birbeck, grânulos presentes no citoplasma das células de Langerhans, na microscopia eletrônica. A principal manifestação imuno-histoquímica é a presença das proteínas S-100 e CD1a(+).^{6,7} O tratamento deve ser individualizado, considerando os órgãos afetados, a extensão da doença e a faixa etária acometida.⁷ Na doença localizada, como opções terapêuticas estão cirurgia, corticoterapia intralesional, radioterapia local. Quando há doença multissistêmica ou envolvimento de órgãos de risco (baço, fígado, medula óssea e pulmão), está indicada quimioterapia (vimblastina e prednisolona, citarabina, entre outros).^{2,6}

Inibidores de BRAF como vemurafenibe são novas opções terapêuticas.² Apesar da melhora na sobrevida devido à terapia, a morbidade continua alta para pacientes com HCL, e sequelas permanentes são observadas em cerca de 20%?30% dos pacientes.⁸ É necessário concentrar o tratamento dessa condição em centros especializados, pois o tratamento deve ser multidisciplinar.^{3,7}

Suporte financeiro

Nenhum.

Contribuição dos autores

Paulo Henrique Teixeira Martins: Análise estatística; aprovação da versão final do manuscrito; concepção e planejamento do estudo; elaboração e redação do manuscrito; obtenção, análise e interpretação dos dados; participação efetiva na orientação da pesquisa; participação intelectual em conduta propedêutica e/ou terapêutica de casos estudados; revisão crítica da literatura; revisão crítica do manuscrito.

Gabriela Dallagnese: Elaboração e redação do manuscrito; revisão crítica da literatura; revisão crítica do manuscrito.

Laura Luzzatto: Participação efetiva na orientação da pesquisa.

Manuela Lima Dantas: Elaboração e redação do manuscrito; revisão crítica da literatura; revisão crítica do manuscrito.

Conflito de interesses

Nenhum.

Agradecimentos

Aos preceptores do serviço, à paciente e aos seus familiares.

Referências

1. Allen CE, Merad M, McClain KL. Langerhans-Cell Histiocytosis. *N Engl J Med*. 2018;379:856–68.
2. Hegemann MV, Schreml S. Multisystemic Langerhans cell histiocytosis in an adult. *JAAD Case Rep*. 2017 Mar 27;3:162–4.
3. Ng-Cheng-Hin B, O’Hanlon-Brown C, Alifrangis C, Waxman J. Langerhans cell histiocytosis: old disease new treatment; *QJM*. 2011;104:89–96.
4. Haroche J, Cohen-Aubart F, Rollins BJ, Donadieu J, Charlotte F, Idbah A, et al. Histiocytoses: emerging neoplasia behind inflammation. BRAF Mutation Correlates With High-Risk Langerhans Cell Histiocytosis and Increased Resistance to First-Line Therapy. *Lancet Oncol*. 2017;18:e113–25.
5. Héritier S, Emile JF, Barkaoui MA, Thomas C, Fraitag S, Boudjema S, et al. BRAF Mutation Correlates With High-Risk Langerhans Cell Histiocytosis and Increased Resistance to First-Line Therapy. *J Clin Oncol*. 2016;34:3023–30.
6. de Brito MD, Martins É, Andrade J, Guimarães J, Mariz J. Adulthood Langerhans cell histiocytosis: experience of two Portuguese Hospital *Acta Med Port*. 2014;27:726–30.
7. Lian C, Lu Y, Shen S. Langerhans cell histiocytosis in adults: a case report and review of the literature. *Oncotarget*. 2016;7:18678–83.
8. Rigaud C, Barkaoui MA, Thomas C, Bertrand Y, Lambilliotte A, Miron J, et al. Langerhans cell histiocytosis: therapeutic strategy and outcome in a 30-year nationwide cohort of 1478 patients under 18 years of age. *Br J Haematol*. 2016;174:887–98.