



## CASO CLÍNICO

# Lesões extensas tipo pioderma gangrenoso revelando um caso de hiperzinquemia e hipercalprotectinemia: quando suspeitar? ☆, ☆ ☆

Ludimila Oliveira Resende <sup>a,\*</sup>, Marília Formentini Scotton Jorge <sup>b</sup> e Juliano Vilaverde Schmitt <sup>b</sup>

<sup>a</sup> Faculdade de Medicina de Botucatu, Universidade Estadual Paulista, Botucatu, SP, Brasil

<sup>b</sup> Departamento de Dermatologia, Faculdade de Medicina de Botucatu, Universidade Estadual Paulista, Botucatu, SP, Brasil

Recebido em 9 de julho de 2018; aceito em 29 de dezembro de 2018

Disponível na Internet em 16 de dezembro de 2019

### PALAVRAS-CHAVE

Artrite;  
Inflamação;  
Manifestações  
cutâneas;  
Zinco

**Resumo** Hiperzinquemia e hipercalprotectinemia são doenças inflamatórias raras causadas por mutação no gene PSTPIP1, com desregulação no metabolismo da calprotectina, que é uma proteína quelante de zinco com propriedades antimicrobianas e pró-inflamatórias. Reportamos o caso de uma mulher de 20 anos com úlceras cutâneas persistentes, compatíveis com pioderma gangrenoso, déficit de crescimento e anemia crônica, que levaram ao diagnóstico de hiperzinquemia e hipercalprotectinemia. Sugere-se a dosagem de zinco e calprotectina em casos compatíveis.

© 2019 Sociedade Brasileira de Dermatologia. Publicado por Elsevier España, S.L.U. Este é um artigo Open Access sob uma licença CC BY (<http://creativecommons.org/licenses/by/4.0/>).

## Introdução

Hiperzinquemia e hipercalprotectinemia (Hz/Hc) é uma desordem autoinflamatória caracterizada por inflamação

sistêmica crônica, lesões cutâneas, artralgia/artrite, hepatoesplenomegalia, pancitopenia e déficit de crescimento, descrita em 1985.<sup>1</sup> Sua causa está relacionada com uma mutação no gene “proline-serine-threonine phosphatase-interacting protein 1” (PSTPIP1), a qual acarreta uma desregulação no metabolismo da calprotectina. Essa proteína tem capacidade quelante de zinco e apresenta atividade antimicrobiana e pró-inflamatória. Raros casos, sobretudo com detalhamento dos aspectos dermatológicos, foram descritos na literatura e nenhum é proveniente da América Latina (tabelas 1 e 2).<sup>2-4</sup>

## Relato de caso

Mulher de 20 anos relatava lesões cutâneas ulceradas persistentes com gravidade oscilante havia 5 anos, dor

DOI referente ao artigo:

<https://doi.org/10.1016/j.abd.2018.12.001>

☆ Como citar este artigo: Resende LO, Jorge MFS, Schmitt JV. Extensive pyoderma gangrenosum-like lesions revealing a case of hyperzinquemia and hypercalprotectinemia: when to suspect it? An Bras Dermatol. 2019;94:713–6.

☆☆ Trabalho realizado no Hospital das Clínicas, Faculdade de Medicina de Botucatu, Universidade Estadual Paulista, Botucatu, SP, Brasil.

\* Autor para correspondência.

E-mail: [ludi.lor07@gmail.com](mailto:ludi.lor07@gmail.com) (L.O. Resende).

**Tabela 1** Relatos de casos de Hz/Hc descritos na literatura com avaliação dermatológica<sup>1,3,4</sup>

	Relatos prévios									Relato Atual
	18	18	9	14	35	21	10	5	20	
Idade ao diagnóstico	18	18	9	14	35	21	10	5	20	
Sexo	M	M	F	M	F	M	F	M	F	
Crescimento	Reduzido	Reduzido	Reduzido	Reduzido	Normal	Normal	Reduzido	Reduzido	Reduzido	
Hepatoesplenomegalia	-	Sim	Sim	Sim	Sim	Sim	Sim	Sim	Sim	
Alterações dermatológicas	PG	Vasc	Não	Não	Vasc, eczema	Vasc, úlceras	PG	Lesões pálpebras	PG	
Alterações reumatológicas	-	Artrite	Artrite	Artrite	Artrite, uveíte	Artrite	Artrite	Artrite	Artrite	
PCR (< 10 mg/L)	-	41-143	100-200	22	17	45-146	60	108	35	
Hemoglobina (g/L)	-	8	9	10,9	12,5	8	5,5	7,6	7,3	
Zinco (10-18 µm/L)	120-197	180-200	82-96	160-200	175	77	183	152	138	
Calprotectina (< 0,001 g/L)	-	6,5	1,4-2,55	9	6,1	1,5	12,5	2,3	0,6	

PCR, proteína C-reativa; PG, pioderma gangrenoso; Vasc, vasculite.

**Tabela 2** Resumo das características clínicas dos casos de Hz/Hc com alterações cutâneas relatadas

Característica	Valor
Idade ao diagnóstico (anos) <sup>a</sup>	18,1 (8,7)
Sexo	
Feminino	3/7 (43%)
Masculino	4/7 (57%)
Hepatoesplenomegalia	6/6 (100%)
Déficit de crescimento	5/7 (71%)
Artrite	6/6 (100%)
Anemia	5/6 (83%)
Hemoglobina (g/L) <sup>a</sup>	8,2 (2,1)
Zinco sérico (µm/L) <sup>a</sup>	153,4 (35,4)
Calprotectina (g/L) <sup>b</sup>	4,9 (1,5-6,1)

<sup>a</sup> Média (desvio-padrão).

<sup>b</sup> Mediana (1° quartil - 3° quartil).

abdominal recorrente com episódios de diarreia e dores articulares em joelhos acompanhadas de edema e eritema local desde a infância. Relatava anemia crônica não responsiva a diversos tratamentos. No exame físico, apresentava baixa estatura (percentil <3%), úlceras de bordas violáceas, entremeadas por tecido cicatricial e pústulas, com centro granuloso friável, sangrante, presença de exsudato purulento e crostas hemáticas que acometia, pálpebras inferiores, mamas e pernas, além de hepatoesplenomegalia pronunciada (fig. 1A, 1B e 1C). O exame histopatológico das lesões cutâneas mostrou-se inespecífico, porém compatível com pioderma gangrenoso (PG). Exames iniciais revelaram pancitopenia, inversão do padrão albumina/globulina (0,55; normal: 1,9-1,63), proteína C-reativa elevada (PCR=35; normal: <10 mg/L) e hepatoesplenomegalia à ultrassonografia, revelaram parênquima preservado com hematopoiese extramedular na histopatologia de biópsia hepática. Apresentava hipertensão portal com varizes esofágicas e osteoporose pronunciada com fratura patológica em T12.

Considerando a hipótese diagnóstica de Hz/Hc, foram feitas dosagens séricas de zinco e calprotectina, obtiveram-se os valores de 869 µg/L (normal: 70-120 µg/L) e 642 µg/L (normal: <1,6 µg/L), respectivamente.

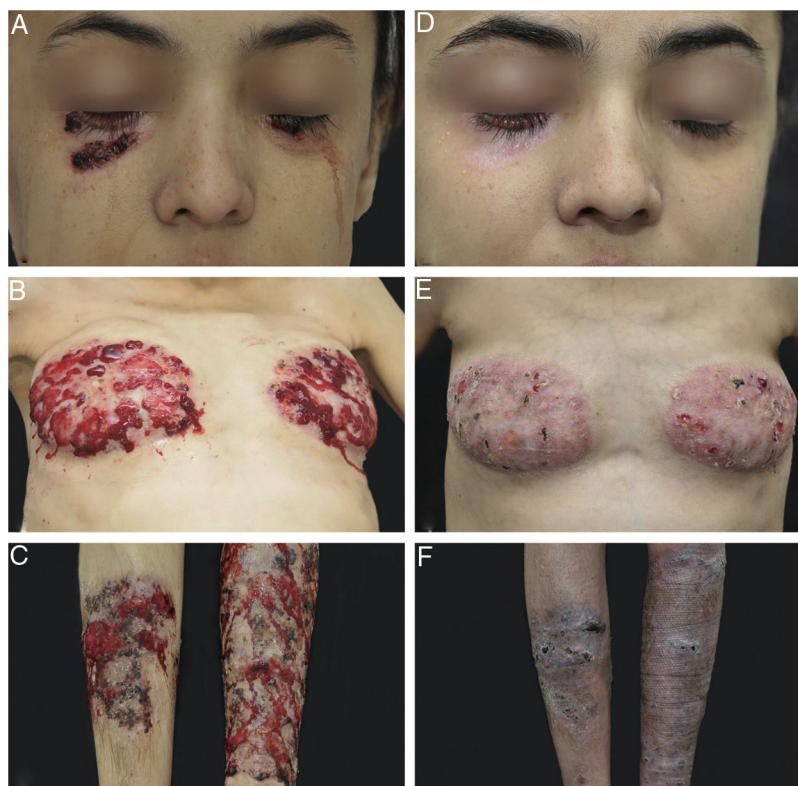
Foram iniciadas ciclosporina A (3,5 mg/kg/dia) e prednisona (1,5 mg/kg/dia), evoluiu com cicatrização das lesões, ganho de peso e melhoria parcial da anemia, porém a resposta terapêutica piorou após regressão dos níveis de imunossupressão, evoluiu com o agravamento de lesões pre-existentes e a formação de lesão ulcerada no ponto de feitura da biópsia hepática transcutânea, compatível com patergia (fig. 1D, 1E e 1F). Os níveis de imunossupressão foram restaurados e foi associado adalimumabe 40 mg quinzenalmente, com melhoria significativa, porém parcial, das lesões cutâneas.

Em estudo genético da paciente encontrou-se a variante c.748G>A p. (Glu250Lys) no éxon 1 do gene PSTPIP1, em heterozigose. Essa variante substitui um ácido glutâmico por uma lisina no códon 250 da proteína traduzida, que foi descrita como patogênica no banco de dados Infevers e Clinvar (rs28939089) quando associada à síndrome de PAPA (MIM 604416).

## Discussão

A Hz/Hc é uma rara condição autoinflamatória caracterizada clinicamente por lesões cutâneas inflamatórias pustulosas e ulcerativas, artrite recorrente, hepatoesplenomegalia, pancitopenia e déficit de crescimento, sem predileção por sexo, geralmente diagnosticada na juventude. A doença apresenta achados laboratoriais característicos, como níveis séricos extremamente altos do zinco e principalmente da calprotectina (500-12.000 vezes os níveis normais).<sup>3</sup>

A calprotectina é formada por um complexo de duas proteínas MRP8/14, ativadores endógenos do receptor Toll-like 4 (TLR-4) e pertencentes à família das alarminas. É encontrada no citoplasma de neutrófilos e apresenta intensa atividade pró-inflamatória.<sup>5,6</sup> Recentemente, identificaram-se nesses pacientes mutações específicas com alteração de



**Figura 1** Lesões cutâneas antes (direita) e após (esquerda) seis meses de tratamento.

um único aminoácido na PSTPIP1, proteína associada ao citoesqueleto responsável pela ativação de células T e liberação de IL-1b. Outras mutações nesse mesmo gene já foram associadas a outras doenças autoinflamatórias, como a síndrome PAPA (artrite piogênica, PG e acne), com algumas semelhanças clínicas com a Hz/Hc, porém nenhuma apresentava níveis tão elevados de calprotectina e zinco.<sup>2</sup>

Até o momento, nenhum tratamento mostrou-se totalmente eficaz, com relatos de uso de corticosteroides, ciclosporina, tacrolimus, inibidores de TNF e IL-1. A Hz/Hc é uma doença multissistêmica com sintomatologia inespecífica, porém crônica, e já se apresenta desde a infância na maioria dos casos.<sup>2,4-7</sup> Os níveis extremamente elevados de zinco e calprotectina séricos favorecem fortemente o diagnóstico, portanto devem ser considerados em casos suspeitos.

As alterações cutâneas na Hz/Hc foram relatadas como vasculite, eczemas, úlceras furunculoides e lesões necróticas, porém ressalta-se que tendem a ser inflamatórias, ulceradas, por vezes pruriginosas, com clínica e histopatologia semelhantes ao PG, tendem a acometer extremidades inferiores simetricamente, com relatos de lesões faciais, particularmente nas pálpebras. A observação de tais lesões crônicas em crianças e adultos jovens com hepatoesplenomegalia, artralgia/artrite, PCR elevado e anemia microcítica devem levar à suspeita diagnóstica de Hz/Hc.

### Suporte financeiro

Nenhum.

### Contribuição dos autores

Ludimila Oliveira Resende: Elaboração e redação do manuscrito.

Marilia Formentini Scotton Jorge: Elaboração e redação do manuscrito; participação intelectual em conduta propedêutica e/ou terapêutica de casos estudados.

Juliano Vilaverde Schmitt: Participação efetiva na orientação da pesquisa; participação intelectual em conduta propedêutica e/ou terapêutica de casos estudados.

### Conflitos de interesse

Nenhum.

### Referências

1. Hambidge KM, Norris DA, Githens JH, Ambruso D, Catalanotto FA. Hyperzincemia in a patient with pyoderma gangrenosum. *J Pediatr.* 1985;106:450-1.
2. Holzinger D, Fassl SK, de Jager W, Lohse P, Röhrig UF, Gattorno M, et al. Single amino acid switch defines clinically distinct Proline-Serine-Threonine Phosphatase-Interacting Protein 1 (PSTPIP1) – associated inflammatory diseases. *J Allergy Clin Immunol.* 2015;136:1337-45.
3. Sampson B, Fagerhol MK, Sunderkötter C, Golden BE, Richmond P, Klein N, et al. Hyperzincaemia and hypercalprotectinaemia: a new disorder of zinc metabolism. *Lancet.* 2002;360:1742-5.
4. Isidor B, Poignant S, Corradini N, Fouassier M, Quartier P, Roth J, et al. Hyperzincemia and hypercalprotectinemia:

- unsuccessful treatment with tacrolimus. *Acta Paediatr.* 2009;98:410–2.
5. Ehrchen JM, Sunderkötter C, Foell D, Vogl T, Roth J. The endogenous Toll-like receptor 4 agonist S100A8/S100A9 (calprotectin) as innate amplifier of infection, autoimmunity, and cancer. *J Leukoc Biol.* 2009;86:557–66.
  6. Stríz I, Trebichavský I. Calprotectin – a Pleiotropic Molecule in Acute and Chronic Inflammation. *Physiol Res.* 2004;53:245–53.
  7. Sugiura T, Goto K, Ito K, Ban K, Okada S, Moriyama A, et al. Effects of ciclosporine A in hyperzincemia and hypercalprotectinaemia. *Acta Paediatr.* 2006;95:857–60.