



CASO CLÍNICO

Prototecose cutânea em receptor de transplante renal ☆,☆☆



Valeria Romero Godofredo ^{a,*}, Milvia Maria Simões e Silva Enokihara ^{a,b},
Jane Tomimori ^a e Marilia Marufuji Ogawa ^a

^a Departamento de Dermatologia, Universidade Federal de São Paulo, São Paulo, SP, Brasil

^b Departamento de Patologia, Universidade Federal de São Paulo, São Paulo, SP, Brasil

Recebido em 6 de junho de 2019; aceito em 4 de agosto de 2019

Disponível na Internet em 9 de abril de 2020

PALAVRAS-CHAVE

Dermatopatias
infeciosas;
Infecções
oportunistas;
Proliferação nociva
de algas

Resumo A prototecose é uma condição rara causada pela alga aclorofilada do gênero *Prototheca*. No homem, a prototecose, causada principalmente por *P. wickerhamii*, manifesta-se sob três formas: cutânea, articular e sistêmica. Pode ocorrer tanto em indivíduos imunocompetentes como em imunossuprimidos, sendo muito mais comum no último grupo. É apresentado um novo caso de prototecose no Brasil em receptor de transplante renal.

© 2020 Sociedade Brasileira de Dermatologia. Publicado por Elsevier Espanha, S.L.U. Este é um artigo Open Access sob uma licença CC BY (<http://creativecommons.org/licenses/by/4.0/>).

Introdução

A prototecose é uma infecção incomum causada pela alga aclorofilada do gênero *Prototheca*. Cinco espécies são conhecidas, das quais duas afetam humanos: *P. zopfii* e *P. wickerhamii*, essa última a mais comum.

O primeiro caso de infecção humana foi descrito em 1964 como uma úlcera cutânea localizada no pé de um produtor de arroz em Serra Leoa.¹ Foram relatados um pouco mais de 200 casos no mundo e dez foram descritos no Brasil.²⁻⁴ É relatado um novo caso de prototecose que ocorreu em receptor de transplante renal (RTR) no Brasil.

Relato do caso

Paciente homem, 60 anos, fototipo de pele IV, natural de Caetité-BA e morador de São Paulo-SP havia 35 anos, relatava lesão nodular na perna direita havia seis meses (fig. 1), sem história de trauma prévio. Quanto aos antecedentes pessoais, o paciente era RTR havia 15 anos, por hipertensão arterial, e havia tratado de múltiplos carcinomas espinocelulares prévios. Já havia feito uso de ciclosporina

DOI referente ao artigo:

<https://doi.org/10.1016/j.abd.2019.08.022>

☆ Como citar este artigo: Godofredo VR, Enokihara MMSS, Tomimori J, Ogawa MM. Cutaneous protothecosis in kidney transplant recipient. An Bras Dermatol. 2020;95:210–3.

☆☆ Trabalho realizado na Universidade Federal de São Paulo, São Paulo, SP, Brasil.

* Autor para correspondência.

E-mail: valeriaromero@hotmail.com (V.R. Godofredo).

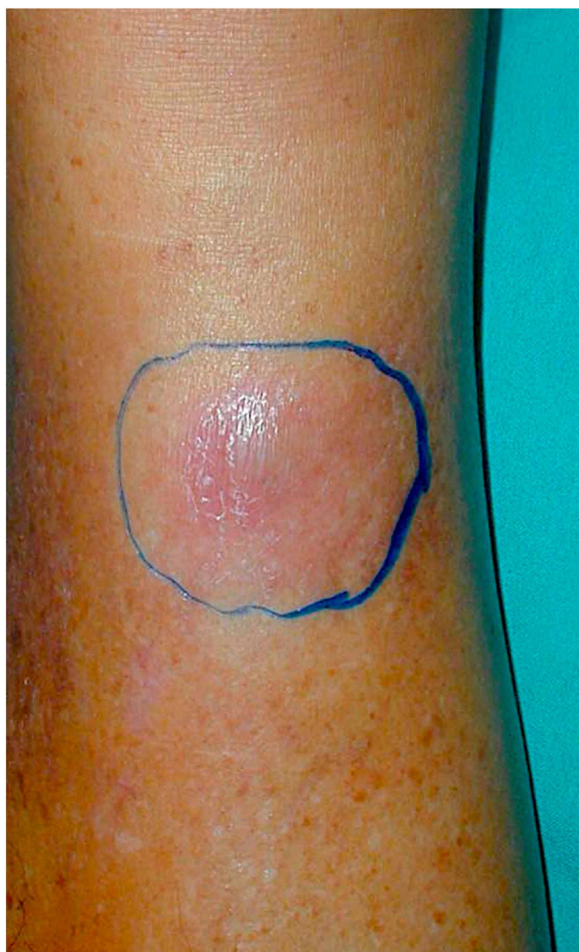

Figura 1 Nódulo eritematoso no terço distal da perna direita.

e azatioprina. Na ocasião da infecção estava em uso de prednisona 5 mg/dia e de sirolimo 1 mg/dia havia cinco anos.

A hipótese diagnóstica inicial foi de micose subcutânea e o paciente foi encaminhado para exérese total da lesão. O material foi enviado para análise histopatológica e foi observado processo inflamatório granulomatoso com supuração e esporângios agrupados dentro do citoplasma dos macrófagos (figs. 2 e 3). Os esporângios foram corados por ácido periódico de Schiff (PAS) e Grocott e apresentavam um aspecto de mórula (figs. 4 e 5). Parte do fragmento de pele foi enviada para exame micológico e cultura para fungos, sem crescimento do agente.

No pós-operatório, a ferida cirúrgica foi deixada cicatrizar por segunda intenção e feito curativo com algodão compressivo, inicialmente, e curativo diário com mupirocina tópica por três semanas e nitrato de prata 10% até completa cicatrização. O paciente fez tratamento com fluconazol 150 mg/dia por três meses, suspenso após a completa cicatrização da lesão.

Discussão

As algas do gênero *Prototheca* não contêm cloroplastos, organelas que apresentam o pigmento clorofila, portanto não apresentam a capacidade de fazer a fotossíntese. Necessitam de fonte heterotrófica de nutrientes, como o carbono

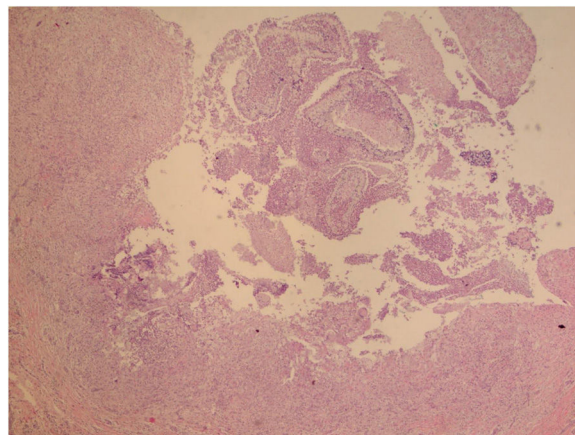


Figura 2 Presença de processo inflamatório granulomatoso com supuração e no meio os esporângios (Hematoxilina & eosina, 40×).

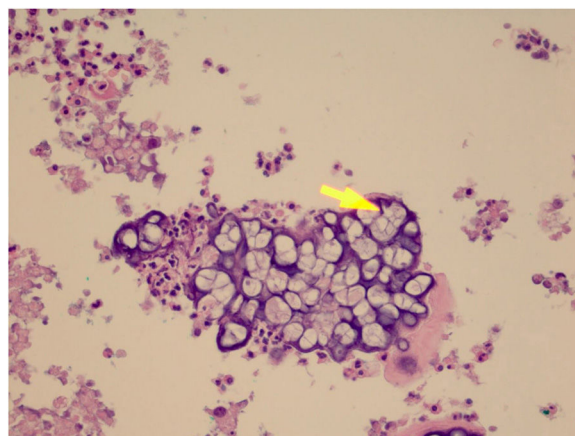


Figura 3 Presença de esporângios agrupados dentro do citoplasma dos macrófagos (Hematoxilina & eosina, 400×).

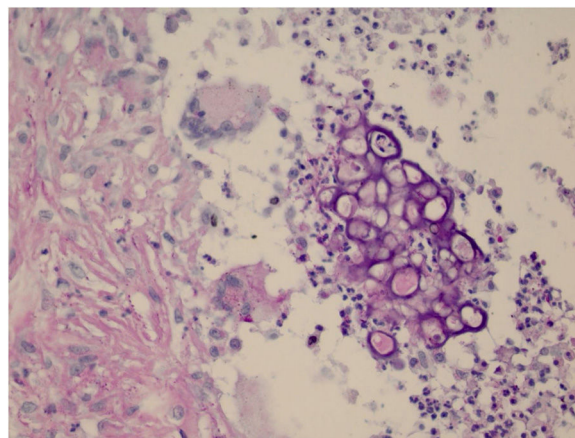


Figura 4 Os esporângios aparecem corados pelo PAS (400×).

orgânico e nitrogênio, sendo a pele o órgão mais frequentemente afetado.⁵

A *Prototheca spp* é amplamente distribuída em todo o mundo. As algas são encontradas no solo, em decomposição de plantas e água, certos itens alimentares, e elas também

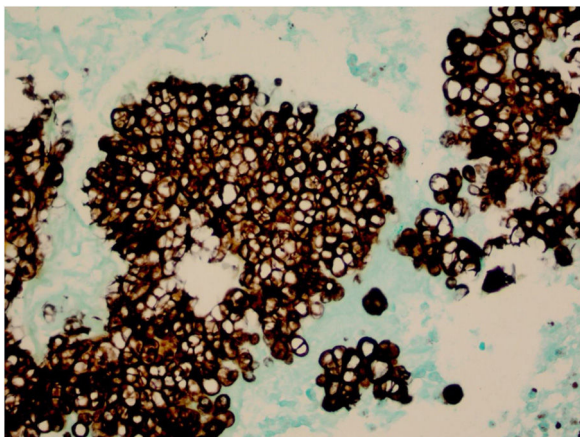


Figura 5 Os esporângios aparecem corados em preto pelo Grocott (400×).

existem como um organismo saprófito na pele humana, unhas e trato respiratório e digestivo.^{1,6}

Prototheca spp. resiste ao tratamento com cloro, tratamento de esgoto e à digestão intestinal e isso contribui para sua persistência em esgotos, disseminação por animais domésticos e permanência no meio ambiente. Também é resistente à pasteurização do leite, representando um problema para o consumo de leite e de seus derivados.⁶

A prototecose humana é rara, contudo a incidência é maior em pacientes imunocomprometidos (corticoterapia local ou sistêmica, imunobiológicos,⁷ malignidades hematológicas ou câncer, diabetes *mellitus*, Aids, receptores de transplante de órgãos sólidos e medula, alcoolismo ou doença autoimune). Na literatura, foram descritos apenas 219 casos de prototecose humana no mundo, foram 11 relatos no Brasil,^{1,4} incluindo o atual. Dos casos de prototecose humana, apenas há 15 relatos em receptores de órgãos sólidos,^{4,7,8} nove em receptores de transplante renal e um em transplante fígado/rim. No Brasil, é o primeiro caso descrito em receptor de transplante renal.

A patogênese da prototecose é desconhecida. Na maioria dos casos a fonte da infecção é o contato exógeno com solo ou água contaminados, e comumente ocorre após a inoculação traumática. A infecção também foi descrita como uma complicação após a cirurgia.

No homem, a prototecose é causada principalmente por *P. wickerhamii* e se manifesta de três formas: cutânea, articular e sistêmica, com curso agudo ou crônico. A forma cutânea é a mais observada. As lesões têm evolução lenta e aparência variável: placas, pápulas, nódulos, ulcerações e erupções eczematosas. A apresentação mais comum é a lesão vésico-bolhosa e ulceração.⁹ No presente caso, o paciente apresentou lesão nodular, que lembrava a feohifomicose, micose por fungos demáceos, descrita nos receptores de transplante de órgão sólido.

No exame histopatológico, há infiltrado inflamatório granulomatoso, constituído por linfócitos, macrófagos, células gigantes e neutrófilos. Na coloração com PAS ou Grocott, observam-se os esporângios, que contêm internamente esporangiosporos que podem estar dentro de macrófagos ou livres no exsudato. Os esporângios são rodeados por uma

cápsula que pode variar de 7 a 30 μm ; o *P. zopfii* tende a ser maior (7–30 μm) do que *P. wickerhamii* (3–15 μm).⁶ Uma particularidade da *P. wickerhamii* é exibir os esporangiosporos com um endósporo central arredondado e essa característica já foi descrita como mórula, flor de margarida ou framboesa.⁶ No exame histopatológico do paciente, os esporangiosporos foram mais bem evidenciados com as colorações de PAS e Grocott. Por isso, a pesquisa rotineira com colorações especiais nos casos de lesões nodulares ou nódulo-císticas nos receptores de transplante deve ser incluída.

Atualmente, não existe um tratamento definido para a infecção pela *Prototheca spp.* devido à raridade da doença. A anfotericina B parece ser eficaz nos casos de infecção disseminada.^{5,8} Antifúngicos azólicos também são usados, embora sua eficácia seja variável.^{5,10} Nosso paciente teve boa resposta terapêutica com o tratamento cirúrgico e fluconazol oral, evoluiu com cicatrização adequada e não apresentou recidiva após quatro anos de seguimento.

Lesões nodulares ou nódulo-císticas nos receptores de transplante devem ser submetidas à biópsia com a pesquisa de agente infeccioso por meio de colorações especiais (PAS, Grocott, Fite-Faraco). A cultura para fungos e microbactérias também é recomendada. A lesão da prototecose deve ser excisada por completo e a cicatrização deixada ocorrer por segunda intenção. A complementação do tratamento cirúrgico com derivados azólicos é altamente recomendada.

Suporte financeiro

Nenhum.

Contribuição dos autores

Valeria Romero Godofredo: Análise estatística; aprovação da versão final do manuscrito; concepção e planejamento do estudo; elaboração e redação do manuscrito; obtenção, análise e interpretação dos dados; participação efetiva na orientação da pesquisa; participação intelectual em conduta propedêutica e/ou terapêutica de casos estudados; revisão crítica da literatura; revisão crítica do manuscrito.

Milvia Maria Simões e Silva Enokihara: Participação intelectual em conduta propedêutica e/ou terapêutica de casos estudados; revisão crítica do manuscrito.

Jane Tomimori: Obtenção, análise e interpretação dos dados; participação intelectual em conduta propedêutica e/ou terapêutica de casos estudados; revisão crítica da literatura; revisão crítica do manuscrito.

Marília Marufuji Ogawa: Aprovação da versão final do manuscrito; concepção e planejamento do estudo; participação efetiva na orientação da pesquisa; participação intelectual em conduta propedêutica e/ou terapêutica de casos estudados; revisão crítica da literatura; revisão crítica do manuscrito.

Conflitos de interesse

Nenhum

Referências

1. Davies RR, Spencer H, Wakelin PO. A case of human protothecosis. *Trans R Soc Trop Med Hyg.* 1964;58:448–51.
2. Silva PC, Costa e Silva SB, Lima RB, Acri D, Lupi AM, Martins OCJ. Cutaneous protothecosis – case report. *An Bras Dermatol.* 2013;88 6 Suppl 1:183–5.
3. Follador I, Bittencourt A, Duran F, das Graças Araújo MG. Cutaneous protothecosis: report of the second Brazilian case. *Rev Inst Med Trop São Paulo.* 2001;43:287–90.
4. Inoue M, Miyashita A, Noguchi H, Hirose N, Nishimura K, Masuda M, et al. Case report of cutaneous protothecosis caused by *Prototheca wickerhamii* designated as genotype 2 and current status of human protothecosis in Japan. *J Dermatol.* 2018;45:67–71.
5. Lass-Flörl C, Mayr A. Human protothecosis. *Clin Microbiol Rev.* 2007;20:230–42.
6. Camboim EKA, Neves PB, Garino F Jr, Medeiros JM, Riet-Correa F. Prototecose: uma doença emergente. *Pesq Vet Bras.* 2010;30:94–101.
7. Jenkinson H, Thelin L, McAndrew R, Jones KM, Talbott LB, Diven D. Cutaneous protothecosis in a patient on ustekinumab for psoriasis. *Int J Dermatol.* 2018;57:1246–8.
8. Todd JR, King JW, Oberle A, Matsumoto T, Odaka Y, Fowler M, et al. Protothecosis: report of a case with 20-year follow-up, and review of previously published cases. *Med Mycol.* 2012;50:673–89.
9. Boyd AS, Langley M, King LE Jr. Cutaneous manifestations of prototheca infections. *J Am Acad Dermatol.* 1995;32:758–64.
10. Leimann BC, Monteiro PC, Lazéra M, Candanoza ER, Wanke B. Protothecosis. *Med Mycol.* 2004;42:95–106.