



QUAL O SEU DIAGNÓSTICO?

Caso para diagnóstico. Pápulas eritematosas e pruriginosas em antebraços^{☆,☆☆}



Aline Palitot Santana ^{*}, Alberto Eduardo Cox Cardoso , Rafaela Tenório Passos 
e Iris Sampaio Costa Ferreira 

Ambulatório de Dermatologia, Hospital Universitário Professor Alberto Antunes, Universidade Federal de Alagoas, Maceió, AL, Brasil

Recebido em 22 de outubro de 2018; aceito em 18 de junho de 2019
Disponível na Internet em 11 de abril de 2020

PALAVRAS-CHAVE

Ectoparasitoses;
Infestações por
âcaros;
Prurigo

Resumo A gamasoidose é uma infestação por ácaros pouco conhecida e subdiagnosticada. Caracteriza-se pela presença de pápulas eritematosas e achatadas bastante pruriginosas, pode acometer qualquer região do corpo, com preferência por áreas de dobras. Esse artigo relata um caso da doença causada por ácaros da espécie *Dermanyssus gallinae*. Cada vez mais, os agentes causadores dessa enfermidade são encontrados em ambientes urbanos, o que aumenta a incidência de pessoas acometidas pela doença. Essa dermatose tem quadro clínico autolimitado e o tratamento é feito com uso de corticoides tópicos e anti-histamínicos orais.

© 2020 Publicado por Elsevier España, S.L.U. em nome de Sociedade Brasileira de Dermatologia. Este é um artigo Open Access sob uma licença CC BY (<http://creativecommons.org/licenses/by/4.0/>).

Relato do caso

Paciente do sexo masculino, 77 anos, procurou atendimento dermatológico devido a lesões no corpo extremamente pruriginosas que iniciaram havia aproximadamente 15 dias. Negava comorbidades. Ao exame dermatológico apresentava lesões eritemato-papulosas no corpo, principalmente

em membros superiores (fig. 1). Foi prescrito anti-histamínico por via oral, propionato de clobetasol tópico e emoliente. O paciente referiu ter encontrado “pixilingas” em seu quarto e, depois de alertado, procurou e achou os ácaros em um ninho de pássaros dentro da caixa do ar-condicionado. Após uso das medicações prescritas, o paciente evoluiu com melhoria do quadro clínico (fig. 2) e na consulta posterior trouxe alguns exemplares dos ácaros encontrados no seu quarto, identificados como sendo da espécie *Dermanyssus gallinae* (fig. 3).

Discussão

Gamasoidose ou dermatite por ácaros viários é uma infestação pouco conhecida e subdiagnosticada que tem se tornado cada vez mais comum, principalmente no meio urbano, com a proliferação de pombos nas cidades a partir

DOI referente ao artigo:

<https://doi.org/10.1016/j.abd.2019.06.006>

[☆] Como citar este artigo: Santana AP, Cardoso AEC, Passos RT, Ferreira ISC. Case for diagnosis. Erythematous and pruritic papules on forearms. An Bras Dermatol.2020;95:250–1.

^{☆☆} Trabalho realizado no Serviço de Dermatologia, Hospital Universitário Professor Alberto Antunes, Universidade Federal de Alagoas, Maceió, Alagoas, Brasil.

^{*} Autor para correspondência.

E-mail: alinepalitot@hotmail.com (A.P. Santana).

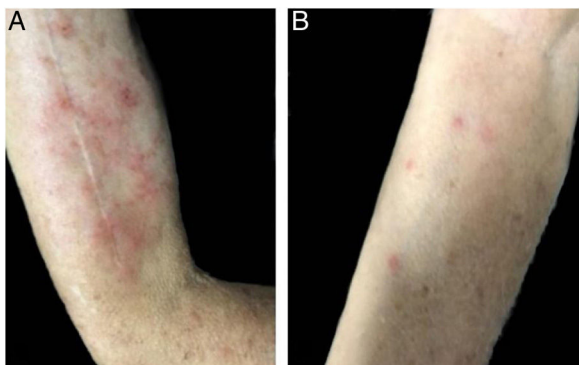


Figura 1 Pápulas eritematosas com prurido e escoriação em braço (A) e antebraço direito (B).

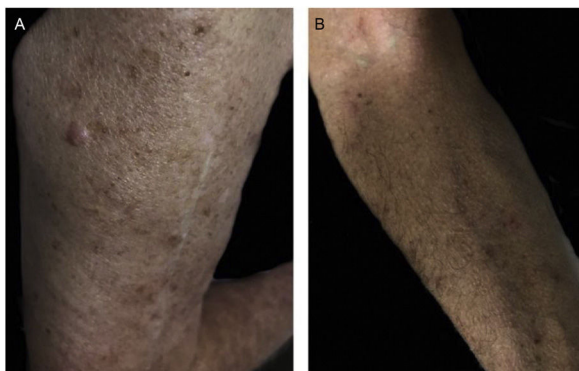


Figura 2 Remissão das lesões em braço (A) e antebraço direito (B).

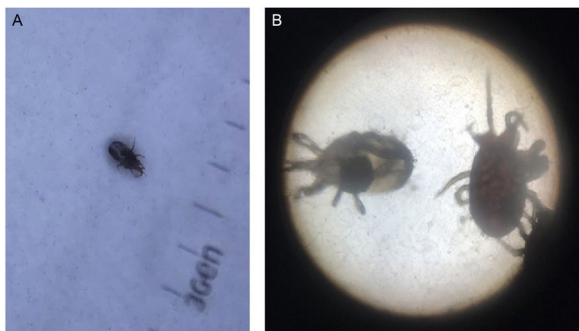


Figura 3 (A) Dermatoscopia do ácaro. (B) Identificação de ácaros da espécie *Dermanyssus gallinae* através de microscopia óptica.

de ninhos construídos em telhados, janelas e caixas de ar-condicionado, existem até casos nosocomiais.^{1,2}

É causada principalmente pelos ácaros da espécie *Dermanyssus gallinae*, porém outras espécies podem estar envolvidas, como *Ornithonyssus sylviarum*, *Ornithonyssus bursa* e *Dermanyssus avium*.^{1,2} São conhecidos popularmente como “bicho de galinha”, “quiquito” e “pixilinga”.³ Esses artrópodes, que medem cerca de 1 mm de diâmetro, são ectoparasitas hematófagos temporários de aves domésticas e selvagens, infestam principalmente galinhas, perus, pombos e pássaros, porém também podem se alimentar de outras espécies, inclusive a humana, são encontrados nos hospedeiros apenas quando se alimentam à

noite. O restante de seu ciclo biológico é feito fora do hospedeiro, colonizam ninhos, frestas e ranhuras, que se tornam seu esconderijo. As aves infectadas, além de lesões cutâneas, podem apresentar quadros neurológicos graves. Porém em humanos os sintomas são exclusivamente cutâneos.²

As lesões costumam assemelhar-se com as de escabiose e pediculose. Comumente são pápulas eritematosas achatadas bastante pruriginosas, podem acometer qualquer região do corpo.^{2,4} Não foram descritos critérios dermatoscópicos para a doença, porém o dermatoscópio pode auxiliar a excluir o diagnóstico de delírio de parasitose.¹

A dermatite causada por artrópodes parasitas de aves muitas vezes é esquecida e até mesmo negligenciada, mas deve ser sempre lembrada em casos de prurigo agudo.³ O quadro é autolimitado e geralmente regride espontaneamente, pode ser feito tratamento sintomático com corticoides tópicos e anti-histamínicos. A prevenção de novos casos se faz com vigilância rigorosa, com retirada dos ninhos de aves que contenham ácaros e com limpeza e desinfestação da área acometida com acaricida.^{2,5,6}

Suporte financeiro

Nenhum.

Contribuição dos autores

Aline Palitot Santana: Concepção e planejamento do estudo; elaboração e redação do manuscrito; revisão crítica do manuscrito.

Alberto Eduardo Cox Cardoso: Aprovação da versão final do manuscrito; revisão crítica da literatura.

Rafaela Tenório Passos: Elaboração e redação do manuscrito; revisão crítica do manuscrito.

Íris Sampaio Costa Ferreira: Aprovação da versão final do manuscrito; revisão crítica do manuscrito.

Conflitos de interesse

Nenhum.

Referências

1. Wambier CG, Wambier SP. Gamasoidosis illustrated-From nest to dermoscopy. *An Bras Dermatol*. 2012;87:926–7.
2. Suzuki CMP, Stolf HO, Camargo RMP, Haddad V Jr. Gamasoidose ou dermatite por ácaros aviários: relato de caso. *Diagn Tratamento*. 2014;19:74–6.
3. Stolf HO, Reis RD, Espósito ACC, Haddad V Jr. Acute prurigo simplex in humans caused by pigeon lices. *An Bras Dermatol*. 2018;93:285–7.
4. Pereira DMC. *Dermanyssus gallinae* em galinhas poedeiras em bateria: carga parasitária. In: acção vectorial e ensaio de campo de um biopesticida. Lisboa: Faculdade de Medicina Veterinária da Universidade Técnica de Lisboa; 2011.
5. Regan AM, Metersky ML, Craven DE. Nosocomial dermatitis and pruritus caused by pigeon mite infestation. *Arch Intern Med*. 1987;147:2185–7.
6. Bellanger AP, Bories C, Foulet F, Bretagne S, Botterel F. Nosocomial dermatitis caused by *Dermanyssus gallinae*. *Infect Control Hosp Epidemiol*. 2008;29:282–3.