



## INVESTIGAÇÃO

# Infestação por *Demodex folliculorum* em dermatoses faciais comuns: acne vulgar, rosácea, dermatite seborreica ☆,☆☆



Ezgi Aktaş Karabay \* e Aslı Aksu Çerman 

Departamento de Dermatologia e Venereologia, Faculdade de Medicina, Bahçeşehir Üniversitesi, İstanbul, Turquia

Recebido em 18 de março de 2019; aceito em 26 de agosto de 2019

Disponível na Internet em 14 de abril de 2020

### PALAVRAS-CHAVE

Acne vulgar;  
Dermatite seborreica;  
Rosácea

### Resumo

**Fundamentos:** Os ácaros *Demodex* são encontrados na pele de muitos indivíduos saudáveis. Considera-se que a presença dos ácaros *Demodex* em grande quantidade desempenha um papel patogênico.

**Objetivo:** Investigar a associação entre a infestação por *Demodex* e as três dermatoses faciais mais comuns: acne vulgar, rosácea e dermatite seborreica.

**Métodos:** Estudo prospectivo observacional de caso-controle que incluiu 127 pacientes (43 com acne vulgar, 43 com rosácea e 41 com dermatite seborreica e 77 controles saudáveis). A presença de demodicose foi avaliada por biópsia padronizada da superfície da pele nos grupos paciente e controle.

**Resultados:** Em termos de sexo e idade, não foi encontrada diferença significativa entre os pacientes e os controles ( $p > 0,05$ ). As taxas de infestação por *Demodex* foram significativamente maiores nos pacientes do que nos controles ( $p = 0,001$ ). As taxas de infestação por *Demodex* foram significativamente maiores no grupo rosácea do que nos grupos de acne vulgar e dermatite seborreica e controles ( $p = 0,001$ ;  $p = 0,024$ ;  $p = 0,001$ , respectivamente). A infestação por *Demodex* foi significativamente maior nos grupos de acne vulgar e dermatite seborreica do que nos controles ( $p = 0,001$  e  $p = 0,001$ , respectivamente). Não foi observada diferença entre os grupos acne vulgar e dermatite seborreica em termos de demodicose ( $p = 0,294$ ).

**Limitações do estudo:** O tamanho pequeno da amostra é uma limitação do estudo. A falta de um sistema objetivo de pontuação no diagnóstico da infestação por *Demodex* é outra limitação.

**Conclusão:** Os achados do presente estudo enfatizam que a acne vulgar, a rosácea e a dermatite seborreica estão significativamente associadas à infestação por *Demodex*. A biópsia padronizada da superfície da pele é uma ferramenta prática na determinação da infestação por *Demodex*.

© 2020 Sociedade Brasileira de Dermatologia. Publicado por Elsevier España, S.L.U. Este é um artigo Open Access sob uma licença CC BY (<http://creativecommons.org/licenses/by/4.0/>).

DOI referente ao artigo:

<https://doi.org/10.1016/j.abd.2019.08.023>

☆ Como citar este artigo: Aktaş Karabay E, Aksu Çerman A. *Demodex folliculorum* infestations in common facial dermatoses: acne vulgaris, rosacea, seborrheic dermatitis. An Bras Dermatol. 2020;95:187–193.

☆☆ Trabalho realizado no Departamento de Dermatologia, Faculdade de Medicina, Bahçeşehir Üniversitesi, İstanbul, Turquia.

\* Autor para correspondência.

E-mail: [ezgiaktasmd@gmail.com](mailto:ezgiaktasmd@gmail.com) (E. Aktaş Karabay).

## Introdução

Os ácaros *Demodex* foram relatados pela primeira vez por Jakup Henle em 1871; descrições detalhadas e demonstrações do patógeno foram feitas nos anos seguintes.<sup>1</sup> O ácaro *Demodex* pertence à família *Demodicidae*. *Demodex folliculorum* e *Demodex brevis* são os dois tipos de ácaros *Demodex* presentes na pele e nos folículos pilosos humanos.<sup>2</sup> Embora o parasita possa ser encontrado em todas as áreas da pele humana, o ácaro tem uma predileção pela área facial. Os ácaros *Demodex* podem ser encontrados na pele normal a uma densidade < 5 ácaros/cm<sup>2</sup>. O diagnóstico de demodicose ou infestação por *Demodex* é feito quando surgem sinais/sintomas clínicos e quando mais de 5 ácaros/cm<sup>2</sup> estão presentes ou quando penetram na derme.<sup>3-6</sup>

Recentemente, estudos que avaliam infestações por *Demodex* aumentaram. O papel da demodicose foi investigado em algumas dermatoses faciais e foi relatado que os ácaros *Demodex* estão associados a várias manifestações cutâneas, inclusive pitíriase folicular,<sup>3</sup> rosácea papulopustular e granulomatosa,<sup>4,5</sup> foliculite pustular,<sup>7</sup> pápula inflamatória,<sup>8</sup> foliculite,<sup>9</sup> dermatite seborreica (DS),<sup>10</sup> dermatite perioral<sup>11</sup> e blefarite.<sup>12,13</sup>

Rosácea, acne vulgar (AV) e DS são as três dermatoses inflamatórias faciais mais comuns; eles afetam a unidade pilosebácea e têm predileção pelas áreas faciais ricas em glândulas sebáceas.<sup>6</sup> Os ácaros *Demodex* também são encontrados na unidade pilosebácea, causam inflamação e levam a reações imunológicas.<sup>10</sup> O presente estudo foi feito para investigar a associação entre AV, rosácea, DS e demodicose.

## Métodos

O estudo foi revisado e aprovado pelo comitê de ética local (protocolo n° 22481095-020-1956, data de aprovação: 19/09/2018) e todos os participantes assinaram um termo de consentimento livre e esclarecido. O estudo foi feito em consonância com os princípios expressos na Declaração de Helsinque.

Um estudo de caso-controle foi planejado para investigar a relação entre demodicose e dermatoses faciais, como AV, rosácea e DS. Pacientes com apenas AV papulopustular e apenas rosácea papulopustular foram incluídos. No grupo DS, pacientes com comprometimento da área malar, sobrançelas e/ou área do queixo ou bochecha foram incluídos no estudo. Todos os diagnósticos foram feitos com base em exames clínicos pelo mesmo dermatologista. Variantes complicadas de cada doença foram excluídas do estudo.

O estudo incluiu 127 pacientes (43 com AV, 43 com rosácea e 41 com DS) e 77 controles saudáveis. O grupo controle foi composto por 77 pessoas saudáveis, estudantes de medicina ou funcionários do hospital, pareados por idade e sexo, que não tinham doença e não recebiam tratamento sistêmico ou tópico. Todos os participantes tinham pele tipo 2 ou 3 de Fitzpatrick. Para cada paciente, foram registrados idade, sexo, diagnóstico clínico, sintomas, outras possíveis dermatoses faciais, tratamento recente para a condição facial e data da consulta. Nenhum dos sujeitos estava sob tratamento tópico, inclusive hidratantes, nos últimos dois

meses. Indivíduos com histórico de qualquer tratamento facial ablativo (por exemplo, *peeling* e laser) nos seis meses anteriores também foram excluídos. Também foram excluídos pacientes com histórico de qualquer doença sistêmica, tratamento sistêmico nos seis meses anteriores ao estudo e tabagistas.

A presença de demodicose foi avaliada pelo mesmo dermatologista em cada paciente. O exame microscópico dos ácaros foi feito por biópsia padronizada da superfície da pele (BPSP) com cola de cianoacrilato nos grupos de pacientes e controle. Duas amostras foram coletadas na face para exame de ácaros das lesões eritematosas/inflamatórias da doença. Nos controles, as amostras foram coletadas nas bochechas e na área frontal. Uma lâmina coberta com cola de cianoacrilato e com um quadrado assinalado na superfície foi pressionado contra a superfície da pele. Após 30 segundos, a lâmina foi removida e as amostras foram coletadas. A preparação foi examinada sob um microscópio óptico com as objetivas de 40× e 100×. A [figura 1](#) apresenta o resultado da BPSP. O resultado foi considerado positivo quando havia mais de cinco ácaros *Demodex* em uma área de 1 cm<sup>2</sup> na BPSP.<sup>14</sup> A maioria dos *Demodex* observados por BPSP foi *D. folliculorum*. *D. brevis*, que vive principalmente mais profundamente nas glândulas sebáceas, raramente é observado nesse método de amostragem.<sup>15</sup>

## Análise estatística

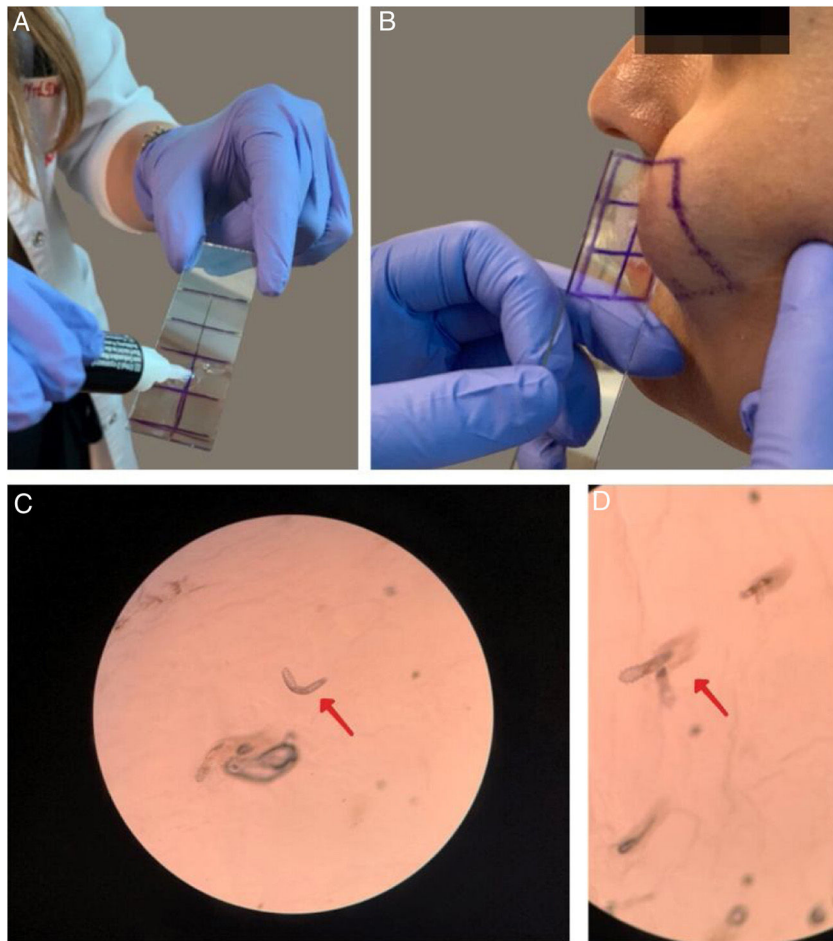
O programa Number Cruncher Statistical System 2007 (NCSS; Kaysville, Utah, EUA) foi usado para a análise estatística. Os dados descritivos foram expressos como média ± desvio-padrão, mediana, frequência e razão. Na análise de variáveis normalmente distribuídas, foi aplicado o teste independente de Shapiro-Wilks para discernir as diferenças entre os dois grupos. As diferenças entre os dois grupos independentes também foram examinadas com o teste de Kruskal-Wallis e o teste de Dunn para variáveis distribuídas normalmente. Para comparação das variáveis qualitativas, foram usados os testes U de Mann-Whitney, Pearson × 2 e o Bonferroni corrigido × 2 *post-hoc*. Os resultados estavam dentro do intervalo de confiança de 95%, e valores  $p < 0,05$  foram considerados estatisticamente significativos.

## Resultados

Foram incluídos no estudo 204 indivíduos, inclusive 127 pacientes com dermatose facial e 77 controles saudáveis. Em termos de sexo e idade, não foi observada diferença significativa entre os pacientes e os controles ( $p > 0,05$ ); 66 dos 127 pacientes (52,0%) apresentaram infestação por *Demodex*, observada em apenas dois dos 77 controles saudáveis (2,6%). As taxas de infestação por *Demodex* foram significativamente maiores nos pacientes do que nos controles ( $p = 0,001$ ; [tabela 1](#)).

Os grupos de pacientes foram compostos por 43 pacientes com AV, 43 com rosácea e 41 com DS. As [tabelas 2 e 3](#) apresentam as comparações feitas entre esses grupos e controles.

A idade média dos pacientes com rosácea foi significativamente maior do que nos pacientes com AV, pacientes



**Figura 1** O exame microscópico dos ácaros foi feito por biópsia padronizada de superfície da pele (BPSP) com cola de cianoacrilato nos grupos de pacientes e controles. (a) Preparação da lâmina com cola de cianoacrilato; (b) Coleta da amostra na bochecha; (c e d) Exame microscópico dos ácaros *Demodex* (40 $\times$ ).

**Tabela 1** Dados demográficos e presença de infestação por *Demodex* em pacientes e controles

	Grupo de pacientes n = 127	Grupo controle n = 77	p
<i>Idade (anos)</i>			
Mín.-Máx. (Mediana)	15-79 (30)	16-64 (31)	Z: -0,291
Média $\pm$ DP	32.36 $\pm$ 11,61	32.90 $\pm$ 11,25	0.771 <sup>a</sup>
<i>Sexo</i>			
Feminino	82 (61,7%)	51 (38,3%)	$\chi^2$ : 0,059
Masculino	45 (63,4%)	26 (33,8%)	0,809 <sup>b</sup>
<i>Infestação por Demodex</i>			
Ausente	61 (48,0%)	75 (97,4%)	$\chi^2$ : 52,580
Presente	66 (52,0%)	2 (2,6%)	0,001 <sup>b,c</sup>

<sup>a</sup> Teste de qui-quadrado de Pearson.

<sup>b</sup> Teste U de Mann Whitney.

<sup>c</sup> p < 0,01.

com DS e controles (p=0,001, p=0,001 e p=0 0,001, respectivamente). A idade média dos pacientes com AV foi significativamente menor do que a os controles (p=0,003).

Quanto ao sexo, a proporção masculino-feminino foi significativamente maior no grupo DS em comparação com os

grupos AV, DS e controle (p=0,012, p=0,001 e p=0,024, respectivamente).

As taxas de infestação por *Demodex* foram significativamente maiores no grupo rosácea do que nos grupos AV, DS e controles (p=0,001, p=0,024 e p=0,001, respectivamente).

**Tabela 2** Comparação dos dados demográficos e presença de infestação por *Demodex* entre pacientes com acne vulgar, rosácea, dermatite seborreica e controles

	Acne vulgar (n = 43)	Rosácea (n = 43)	Dermatite seborreica (n = 41)	Grupo controle n = 77	p
<i>Idade (anos)</i>					
Mín. -Máx. (Mediana)	15–36 (26)	23–79 (37)	17–57 (28)	16–64 (31)	$\chi^2$ : 41,602
Média $\pm$ DP	25,49 $\pm$ 5,95	40,70 $\pm$ 12,83	30,83 $\pm$ 9,09	32,90 $\pm$ 11,25	0,001 <sup>a,c</sup>
<i>Sexo</i>					
Feminino	35 (81,4%)	31 (72,1%)	16 (39,0%)	51 (66,2%)	$\chi^2$ : 18,287
Masculino	8 (18,6%)	12 (27,9%)	25 (61,0%)	26 (33,8%)	0,001 <sup>b,c</sup>
<i>Demodicose</i>					
Não	31 (72,1%)	9 (20,9%)	21 (51,2%)	75 (97,4%)	$\chi^2$ : 78,183
Sim	12 (27,9%)	34 (79,1%)	20 (48,8%)	2 (2,6%)	0,001 <sup>b,c</sup>

<sup>a</sup> Teste de Kruskal Wallis.

<sup>b</sup> Teste de qui-quadrado de Pearson.

<sup>c</sup> p < 0,01.

**Tabela 3** Comparações de subgrupos em termos de idade, sexo e presença de infestação por *Demodex*

Grupos	p (idade) <sup>a</sup>	p (sexo) <sup>b</sup>	p (infestação por <i>Demodex</i> ) <sup>b</sup>
Rosácea - AV	0,001 <sup>d</sup>	1,000	0,001 <sup>d</sup>
Rosácea - SD	0,001 <sup>d</sup>	0,012 <sup>c</sup>	0,024 <sup>c</sup>
Rosácea - controles	0,001 <sup>d</sup>	1,000	0,001 <sup>d</sup>
AV - DS	0,151	0,001 <sup>d</sup>	0,294
AV - Controles	0,001 <sup>d</sup>	0,462	0,001 <sup>d</sup>
SD - Controles	1,000	0,024 <sup>c</sup>	0,001 <sup>d</sup>

AV, acne vulgar; DS, dermatite seborreica.

<sup>a</sup> Teste de Bonferroni Dunn.

<sup>b</sup> Teste de qui-quadrado de Pearson corrigido por Bonferroni.

<sup>c</sup> p < 0,05

<sup>d</sup> p < 0,01.

A infestação por *Demodex* foi significativamente maior nos grupos AV e DS do que nos controles (p = 0,001 e p = 0,001, respectivamente). Não foi observada diferença entre os grupos AV e DS em termos de demodicose (p = 0,294).

## Discussão

Este estudo demonstrou que a infestação por *Demodex* estava associada a AV, rosácea e DS. A maior incidência de infestação foi observada nos pacientes com rosácea, seguida por DS e AV. A presença de infestação por *Demodex* foi significativamente maior nos pacientes com rosácea do que nos pacientes com AV e SD e controles, enquanto a infestação foi significativamente mais comum nos pacientes com AV e SD em comparação com os controles.

*D. folliculorum* e *D. brevis*, as duas espécies de *Demodex*, são costumeiramente encontradas na pele normal de humanos adultos, particularmente nas unidades pilosebáceas da face.<sup>16</sup> *D. folliculorum* reside dentro do folículo piloso, enquanto *D. brevis* é encontrado predominantemente nas glândulas sebáceas e meibomianas.<sup>2</sup> Os ácaros *Demodex* penetram nas células da pele (particularmente

nos queratinócitos que revestem os folículos pilosebáceos) e ingerem seu conteúdo. Os ácaros *Demodex* alimentam-se do sebo e das proteínas celulares obtidas pela ação da protease contida nas enzimas salivares dos ácaros.<sup>16,17</sup> Acredita-se também que as enzimas lipase do *Demodex* desempenhem um papel na digestão de bactérias ou outros micro-organismos, além da digestão do material lipídico.<sup>18,19</sup> O processo enzimático leva à degradação do epitélio folicular, o que pode resultar em inflamação perifolicular.<sup>16,17</sup> Os ácaros *Demodex* também podem causar bloqueio mecânico da abertura do folículo. Além disso, acredita-se que os ácaros extrafoliculares possam induzir uma reação granulomatosa do tipo por corpo estranho por meio de seu exoesqueleto quitinoso. Acredita-se que os ácaros moribundos desencadeiem uma resposta imune no hospedeiro, liberem seu conteúdo interno e os exoesqueletos quitinosos dos ácaros moribundos e em decomposição e causem alterações inflamatórias.<sup>20-22</sup> Os ácaros *Demodex* também podem suprimir a resposta imune inata dos hospedeiros para garantir sua sobrevivência.<sup>16</sup> Foi demonstrado que o antígeno Tn, um revestimento de carboidratos que protege células cancerígenas e parasitas de reações imunologicamente mediadas, é expresso pelos ácaros *Demodex*.<sup>23,24</sup>

Também foi demonstrado que os ácaros *Demodex* afetam a secreção de citocinas inflamatórias, como a expressão de IL-8 e TNF-alfa e TLR, por meio da interação com as células da unidade pilossebácea.<sup>23-28</sup>

A causa dos achados clínicos na infestação por *Demodex* ainda é desconhecida; entretanto, considera-se que os mecanismos mencionados acima desempenhem um papel na ocorrência dessa infestação. Embora a demodicose tenha sido demonstrada em várias condições da pele, o papel dos ácaros *Demodex* em condições dermatológicas ainda é controverso.

A AV é uma doença multifatorial da unidade pilossebácea. Pode ser classificada como acne comedônica, papulopustular e nodular. Embora a etiologia da AV permaneça desconhecida, andrógenos, aumento da secreção sebácea, hiperqueratose do ducto pilossebáceo, bloqueio do orifício folicular e proliferação de *Propionibacterium acne* são alguns dos fatores que contribuem para o desenvolvimento da AV.<sup>29,30</sup> Os ácaros *Demodex* podem contribuir para o desenvolvimento de lesões de acne por meio do bloqueio folicular, levam à distensão e hiperqueratose intrafolicular e causam inflamação e reações imunológicas.<sup>31,32</sup>

Muitos estudos que avaliam a relação entre AV e infestação por *Demodex* foram feitos recentemente. Positividade para *Demodex* foi observada em 11,8% dos 101 pacientes com AV em um estudo<sup>33</sup> e 15,38% dos 78 pacientes com AV em outro estudo<sup>34</sup>. Outros autores não observaram uma associação significativa entre *Demodex* e AV.<sup>35</sup> Em uma metanálise recente, 48 de 63 artigos demonstraram uma associação positiva entre infestação por *Demodex* e AV, enquanto 15 apresentaram achados controversos.<sup>31</sup> No presente estudo, foi observada uma positividade para *Demodex* significativamente maior em pacientes com AV do que em controles saudáveis.

A rosácea é uma doença cutânea inflamatória crônica comum, observada principalmente em pacientes com mais de 30 anos, com períodos de remissão e exacerbação.<sup>36,37</sup> Rubor, eritema, telangiectasia, edema, pápulas, pústulas, alterações fimatosas e lesões oculares são os sinais da doença.<sup>36-38</sup> A rosácea pode ser classificada como rosácea eritematotelangiectática (ETR), rosácea papulopustular (PPR), rosácea fimatosa, rosácea ocular e rosácea granulomatosa de acordo com o sistema de classificação e estadiamento do Comitê de Especialistas da *American National Rosacea Society* (NRS), que também pode ser usado como uma ferramenta de diagnóstico.<sup>36,37</sup> Vários fatores, inclusive anormalidades na homeostase vascular cutânea, exposições climáticas, degradação da matriz dérmica, agentes químicos e ingeridos, anormalidades das unidades pilossebáceas e organismos microbianos, são considerados envolvidos na patogênese, embora a etiologia da rosácea permaneça incerta.<sup>37,38</sup> Recentemente, muitos estudos examinaram a relação entre os ácaros *Demodex* e a rosácea e demonstraram principalmente uma correlação positiva. Os ácaros *Demodex* podem contribuir para a patogênese da rosácea de várias maneiras. O bloqueio dos folículos pilosos e das glândulas sebáceas por um número maior de ácaros pode resultar em rompimento da barreira cutânea e danos aos tecidos. Aumentos subsequentes na expressão de TLR, exoesqueletos de quitina e liberação do conteúdo interno dos ácaros, inclusive antígenos bacterianos, podem desencadear uma reação inflamatória e também resultar em uma resposta imune,

seguida de ativação de neutrófilos e macrófagos.<sup>26,27,39-41</sup> Em particular, foi relatado que as respostas imunes mediadas por células T da rosácea ao *Demodex* desempenham um papel na patogênese. Os linfócitos T auxiliares/indutores CD4 foram predominantemente observados em granulomas e em infiltrados perifoliculares.<sup>5,42-44</sup> Além disso, sugere-se que a imunidade humoral também desempenhe um papel nas reações inflamatórias.<sup>45</sup>

Estudos clínicos revelaram um aumento no número de ácaros *Demodex* na pele de pacientes com rosácea em comparação com controles saudáveis.<sup>45</sup> Foi relatado que a demodicose é maior nas bochechas dos pacientes com RPP do que nos controles com pele saudável.<sup>4,5,45,46</sup> No presente estudo, 34 dos 43 pacientes com rosácea apresentaram infestações por *Demodex*, o que foi significativamente maior que os pacientes com AV e DS e controles saudáveis.

A DS, uma dermatose inflamatória crônica e superficial da pele, é caracterizada por escamas eritematosas, amarelas e oleosas nas áreas da pele ricas em glândulas sebáceas, inclusive as áreas do couro cabeludo, face, tórax, costas e de flexão.<sup>47,48</sup> O aumento da atividade sebácea, infecção por *Pityrosporum ovale*, drogas, anormalidades imunológicas, predisposição genética, distúrbios neurológicos, estresse emocional, dieta, estilo de vida e fatores ambientais foram identificados como contribuintes na patogênese da doença ou agravantes dos sintomas de DS; entretanto, a etiologia exata da DS permanece desconhecida.<sup>10,49</sup> Os ácaros *Demodex* tendem a ser encontrados nas áreas de predileção da DS. Os autores acreditam que a inflamação induzida por *Demodex* também pode contribuir na patogênese da DS. Karıncaoglu et al.<sup>10</sup> observaram quantidade significativamente maior de *Demodex* na pele lesional e não lesional de pacientes com DS do que controles saudáveis. Eles também sugeriram que a própria DS pode ser um fator predisponente à infestação por *Demodex*, mas não há dados que respaldem essa hipótese.<sup>10</sup> No presente estudo, também foi observada uma maior presença de infestação por *Demodex* em pacientes com DS do que em controles.

O estudo tem algumas limitações. Por exemplo, o diagnóstico de infestação por *Demodex* foi feito sem um sistema de pontuação objetivo, o que limita extrapolações sobre a associação entre a gravidade da infestação e as dermatoses. *D. folliculorum* é o ácaro mais demonstrado pelo BPS, pois reside dentro dos folículos, enquanto *D. brevis* vive em camadas mais profundas. A ausência de um exame para detectar *D. brevis*, que também pode contribuir na patogênese das doenças, é uma limitação do estudo. O pequeno tamanho da amostra é outra limitação.

## Conclusão

Ainda não está claro se a demodicose causa doenças na pele. Porém, com base nos achados do presente estudo, pode-se concluir que rosácea, AV e DS estão significativamente associadas à infestação por *Demodex*. A reativação do sistema imunológico, a inflamação e as alterações foliculares causadas pelos ácaros *Demodex* podem contribuir para o desenvolvimento dessas doenças. O BPS, uma ferramenta prática e facilmente acessível, pode ser usada para determinar a presença de uma infestação por *Demodex*.

Particularmente nos casos resistentes a tratamento, deve-se considerar uma infestação por *Demodex*.

## Suporte financeiro

Nenhum.

## Contribuição dos autores

Ezgi Aktaş Karabay: Aprovação da versão final do manuscrito; concepção e planejamento do estudo; elaboração e redação do manuscrito; obtenção, análise e interpretação dos dados; participação efetiva na orientação da pesquisa; participação intelectual em conduta propedêutica e/ou terapêutica de casos estudados; revisão crítica da literatura; revisão crítica do manuscrito.

Aslı Aksu Çerman: Análise estatística; aprovação da versão final do manuscrito; revisão crítica do manuscrito.

## Conflitos de interesse

Nenhum.

## Referências

- Rusiecka Ziółkowska J, Nokiel M, Fleischer M. Demodex - An Old Pathogen or a New One? *Adv Clin Exp Med*. 2014;23:295–8.
- Desch C, Nutting WB. Demodex folliculorum (Simon) and Demodex brevis akbulatova of man: redescription and reevaluation. *J. Parasitol*. 1972;58:169–77.
- Ayres S Jr, Ayres S 3rd. Demodectic eruptions (demodicidosis) in the human. 30 years' experience with 2 commonly unrecognized entities: pityriasis folliculorum (Demodex) and acne rosacea (Demodex type). *Arch. Dermatol*. 1961;83:816–27.
- Bonnar E, Eustace P, Powell FC. The Demodex mites population in rosacea. *J. Am. Acad. Dermatol*. 1993;28:443–8.
- Forton F, Seys B. Density of Demodex folliculorum in rosacea: a case-control study using standardized skin surface biopsy. *Br. J. Dermatol*. 1993;128:650–9.
- Zhao YE, Peng Y, Wang XL, Wu LP, Wang M, Yan HL, et al. Facial dermatosis associated with Demodex: a case-control study. *J Zhejiang Univ Sci B*. 2011;12:1008–15.
- Dong H, Duncan LD. Cytologic findings in Demodex folliculitis: a case report and review of the literature. *Diagn Cytopathol*. 2006;34:232–4.
- Seifert HW. Demodex folliculorum causing solitary tuberculoid granuloma. *Z. Hautkr*. 1978;53:540–2.
- Purcell SM, Hayes TJ, Dixon SL. Pustular folliculitis associated with Demodex folliculorum. *J Am Acad Dermatol*. 1986;15:1159–62.
- Karıncaoglu Y, Tepe B, Kalayci B, Atambay M, Seyhan M. Is Demodex folliculorum an aetiological factor in seborrheic dermatitis? *Clin Exp Dermatol*. 2009;34:e516–20.
- Dolenc Voljc M, Pohar M, Lunder T. Density of Demodex folliculorum in Perioral Dermatitis. *Acta Derm Venereol*. 2005;85:211–5.
- Post CF, Juhlin E. Demodex folliculorum and blepharitis. *Arch. Dermatol*. 1963;88:298–302.
- Zhao YE, Wu LP, Hu L, Xu JR. Association of blepharitis with Demodex: a meta-analysis. *Ophthalmic Epidemiol*. 2012;19:95–102.
- Eser A, Erpolat S, Kaygusuz I, Balci H, Kosus A. Investigation of Demodex folliculorum frequency in patients with polycystic ovary syndrome. *An Bras Dermatol*. 2017;92:807–10.
- Forton FM. Papulopustular rosacea, skin immunity and Demodex: pityriasis folliculorum as a missing link. *J Eur Acad Dermatol Venereol*. 2012;26:19–28.
- Moran EM, Foley R, Powell FC. Demodex and rosacea revisited. *Clin Dermatol*. 2017;35:195–200.
- Rather PA, Hassan I. Human demodex mite: the versatile mite of dermatological importance. *Indian J Dermatol*. 2014;59:60–6.
- Jimenez Acosta F, Planas L, Penneys N. Demodex mites contain immunoreactive lipase. *Arch Dermatol*. 1989;125:1436–7.
- Namazi MR. A possible role for human follicle mites in skin's defense against bacteria. *Indian J Dermatol Venereol Leprol*. 2007;73:270.
- Fischer K, Walton S. Parasitic mites of medical and veterinary importance-is there a common research agenda? *Int J Parasitol*. 2014;44:955–67.
- Reilly O, Menezes N, Kavanagh NK. Positive correlation between serum immunoreactivity to Demodex-associated Bacillus proteins and erythematotelangiectatic rosacea. *Br J Dermatol*. 2012;167:1032–6.
- Ionescu MA, Joly F, Bombard E, Robert G, Lefeuvre L, Bohbot M. TLR-2, cathelicidin-LL37 and kallikrein-5 targeting in rosacea: In tubo, ex vivo and in vivo studies. *J Am Acad Dermatol*. 2015;72 5 Suppl 1:65.
- Kanitakis J, Al Rifai I, Faure M, Claudy A. Demodex mites of human skin express Tn but not T (Thomsen-Friedenreich) antigen immunoreactivity. *J Cutan Pathol*. 1997;24:454–5.
- Osinaga E. Expression of cancer-associated simple mucin-type O-glycosylated antigens in parasites. *IUBMB life*. 2007;59:269–73.
- Lacey N, Russell-Hallinan A, Zouboulis CC, Powell FC. Abstracts of the 2013 International Investigative Dermatology Meeting. May 8-11, 2013. Edinburgh, Scotland, United Kingdom. *J Invest Dermatol*. 2013;133 Suppl 1:S1–311.
- Chambers ER, Powell FC, Zouboulis CC, Lacey N. Mode of action of antibiotics in Rosacea. *Ir J Med Sci*. 2012;181:S439–56.
- Koller B, Muller Wiefel AS, Rupec R, Korting HC, Ruzicka T. Chitin modulates innate immune responses of keratinocytes. *PLoS One*. 2011;6:e16594.
- Taylor RC, Richmond P, Upham JW. Toll-like receptor 2 ligands inhibit TH2 responses to mite allergen. *J Allergy Clin Immunol*. 2006;117:1148–54.
- Das S, Reynolds RV. Recent advances in acne pathogenesis: implications for therapy. *Am J Clin Dermatol*. 2014;15:479–88.
- Zaengle AL, Pathy AL, Schlosser BJ, Alikhan A, Baldwin HE, Berson DS, et al. Guidelines of care for the management of acne vulgaris. *J Am Acad Dermatol*. 2016;74:945–73.
- Zhao YE, Hu L, Wu LP, Ma JX. A meta-analysis of association between acne vulgaris and Demodex infestation. *J Zhejiang Univ Sci B*. 2012;13:192–202.
- Lacey N, Ni Raghallaigh S, Powell FC. Demodex mites-commensals, parasites or mutualistic organisms? *Dermatology*. 2011;222:128–30.
- Baysal V, Aydemir M, Yorgancigil B, Yildirim M. Frequency of Demodicosis in Various Patient and Age Groups. *Türkiye Parazitolo Derg*. 1997;21:265–8.
- Polat E, Aygün G, Ergin R. The role of Demodex folliculorum and Propionibacterium acnes in pathogenesis of acne vulgaris. *Türkiye Parazitolo Derg*. 2003;27:148–51.
- Okay P, Ertabaklar H, Savk E, Erfug S. Prevalence of Demodex folliculorum in young adults: relation with sociodemographic/hygienic factors and acne vulgaris. *J Eur Acad Dermatol Venereol*. 2006;20:474–6.
- Wilkin J, Dahl M, Detmar M, Drake L, Feinstein A, Odom R, et al. Standard classification of rosacea: Report of the National Rosacea Society Expert Committee on the Classification and Staging of Rosacea. *J Am Acad Dermatol*. 2002;46:584–7.
- Lee JB, Moon J, Moon KR, Yang JH, Kye YC, Kim KJ, et al. Epidemiological and clinical features of rosacea in Korea:

- A multicenter cross-sectional study. *J Dermatol.* 2018;45:546–53.
38. Crawford GH, Pelle MT, James WD. Rosacea: I. Etiology, pathogenesis, and subtype classification. *J Am Acad Dermatol.* 2004;51:327–41.
  39. Yamasaki K, Kanada K, Macleod DT, Borkowski AW, Morizane S, Nakatsuji T, et al. TLR2 expression is increased in rosacea and stimulates enhanced serine protease production by keratinocytes. *J Invest Dermatol.* 2011;131:688–97.
  40. Casas C, Paul C, Lahfa M, Livideanu B, Lejeune O, Alvarez-Georges S, et al. Quantification of Demodex folliculorum by PCR in rosacea and its relationship to skin innate immune activation. *Exp Dermatol.* 2012;21:906–10.
  41. Allen JE, Sutherland TE, Rückert D. IL-17 and neutrophils: unexpected players in the type 2 immune response. *Curr Opin Immunol.* 2015;34:99–106.
  42. Ertl GA, Levine N, Kligman AM. A comparison of the efficacy of topical tretinoin and low-dose oral isotretinoin in rosacea. *Arch Dermatol.* 1994;130:319–24.
  43. Aylesworth R, Vance JC. Demodex folliculorum and Demodex brevis in cutaneous biopsies. *J Am Acad Dermatol.* 1982;7:583–9.
  44. Ruflı T, Buchner SA. T cell subsets in acne rosacea lesions and possible role of Demodex folliculorum. *Dermatologica.* 1984;169:1–5.
  45. Erbagci Z, Ozgoztasi O. The significance of Demodex folliculorum density in rosacea. *Int J Dermatol.* 1998;37:421–5.
  46. Zhao YE, Wu LP, Peng Y, Cheng H. Retrospective analysis of the association between Demodex infestation and rosacea. *Arch Dermatol.* 2010;146:896–902.
  47. Siadat AH, Irajı F, Shahmoradi Z, Enshaieh S, Taheri A. The efficacy of 1% metronidazole gel in facial seborrheic dermatitis: a double blind study. *Indian J Dermatol Venereol Leprol.* 2006;72:266–9.
  48. Janniger CK, Schwartz RA. Seborrheic dermatitis. *Am Fam Physician.* 1995;52:159–60.
  49. Gupta AK, Bluhm R. Seborrheic dermatitis. *J Eur Acad Dermatol Venereol.* 2004;18:13–26.