

IMAGENS EM DERMATOLOGIA

Elastólise da derme papilar do tipo pseudoxantoma elástico em pele não exposta^{☆,☆☆}



Nuria Setó-Torrent ^{a,*}, Maribel Iglesias-Sancho ^a, Jorge Arandes-Marcocci ^a e María Teresa Fernández-Figueras ^b

^a Departamento de Dermatologia, Hospital Universitari Sagrat Cor-Grupo Quirón Salud, Barcelona, Espanha

^b Departamento de Patologia, Hospital Universitari Sagrat Cor-Grupo Quirón Salud, Barcelona, Espanha

Recebido em 14 de abril de 2019; aceito em 11 de agosto de 2019

Disponível na Internet em 17 de abril de 2020

PALAVRAS-CHAVE

Derme;
Feminino;
Pseudoxantoma
elástico;
Tecido elástico

Resumo A elastólise da derme papilar do tipo pseudoxantoma elástico é uma doença adquirida do tecido elástico, clinicamente semelhante ao pseudoxantoma elástico, com ausência de comprometimento sistêmico. Histopatologicamente, a coloração especial para fibras elásticas indica uma perda total ou parcial de fibras elásticas na derme papilar. Embora a radiação ultravioleta pareça ser um dos principais fatores etiológicos dessa entidade, os autores relatam um caso de elastólise da derme papilar do tipo pseudoxantoma elástico no pescoço de uma mulher que usava *hijab*.

© 2020 Sociedade Brasileira de Dermatologia. Publicado por Elsevier España, S.L.U. Este é um artigo Open Access sob uma licença CC BY (<http://creativecommons.org/licenses/by/4.0/>).

Relato do caso

Uma mulher de 54 anos de origem marroquina que usa *hijab* de forma habitual relatou uma história de 2 anos de lesões levemente pruriginosas no pescoço. Ela negou presença de sintomas sistêmicos ou histórico familiar de acha-

dos semelhantes. Seu histórico médico incluía transtorno misto de ansiedade e depressão, tratado com olanzapina e sertralina. O exame físico revelou pápulas não foliculares milimétricas de cor branca a amarelada nas laterais do pescoço e fossa supraclavicular (fig. 1). O exame dermatoscópico evidenciou múltiplas pápulas não foliculares de cor branca, que coalesciam em placas com vasos arboriformes (fig. 2). A biópsia mostrou leve esclerose da derme papilar com neovascularização e um leve infiltrado inflamatório que incluía linfócitos e alguns melanófagos (fig. 3). Na mesma área, a coloração pelo van Gieson demonstrou uma diminuição no número de fibras elásticas, que eram frequentemente finas e fragmentadas (fig. 4), um quadro compatível com elastólise da derme papilar do tipo pseudoxantoma elástico (EDP-PXE). Os exames cardíacos e oftalmológicos não apresentaram alterações.

DOI referente ao artigo:

<https://doi.org/10.1016/j.abd.2019.08.024>

☆ Como citar este artigo: Setó-Torrent N, Iglesias-Sancho M, Arandes-Marcocci J, Fernández-Figueras MT. Pseudoxanthoma elasticum-like papillary dermal elastolysis in non-exposed skin. An Bras Dermatol. 2020;95:247–249.

☆☆ Trabalho realizado no Hospital Universitari Sagrat Cor-Grupo Quirón Salud, Barcelona, Espanha.

* Autor para correspondência.

E-mail: nurisetorrent@gmail.com (N. Setó-Torrent).

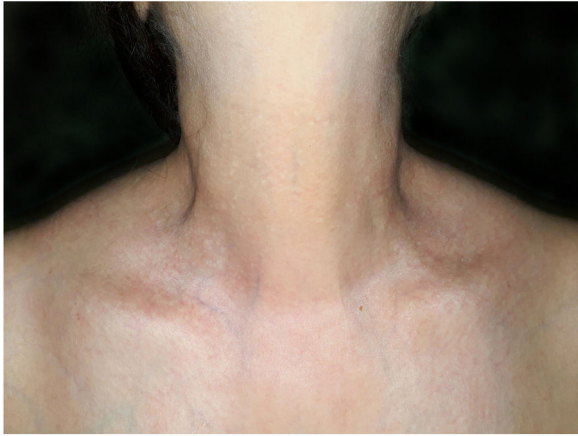

Figura 1 Pápulas esbranquiçadas no pescoço e fossas supraclaviculares.

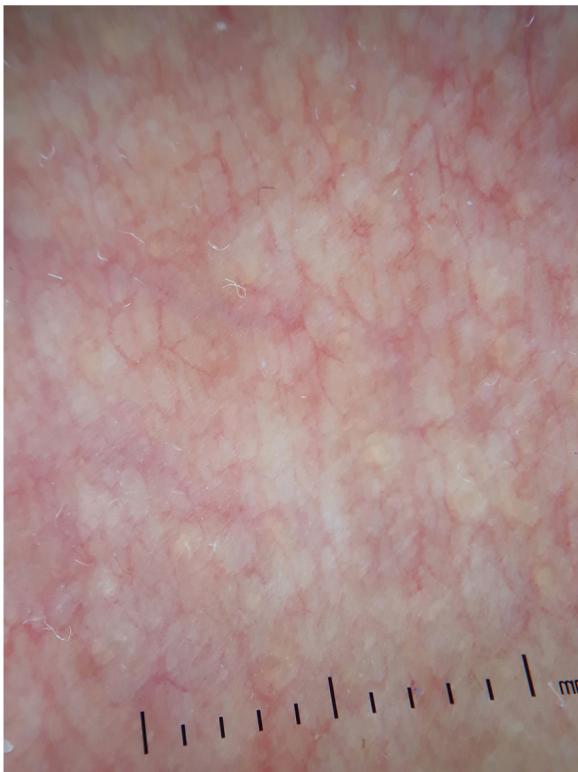


Figura 2 Múltiplas pápulas não foliculares esbranquiçadas, coalescendo em placas com vasos lineares, observados à dermatoscopia.

Discussão

A EDP-PXE é um raro distúrbio adquirido do tecido elástico, caracterizado por pápulas amareladas não foliculares que coalescem em placas, com predileção pelo pescoço, fossa supraclavicular e áreas flexurais.¹ As lesões geralmente são assintomáticas, mas leve prurido é relatado em alguns casos, como o presente. Até o momento, ela afeta exclusivamente mulheres, principalmente na meia-idade,² e não está associada a comprometimento sistêmico. Os achados dermatoscópicos consistem em várias pápulas não

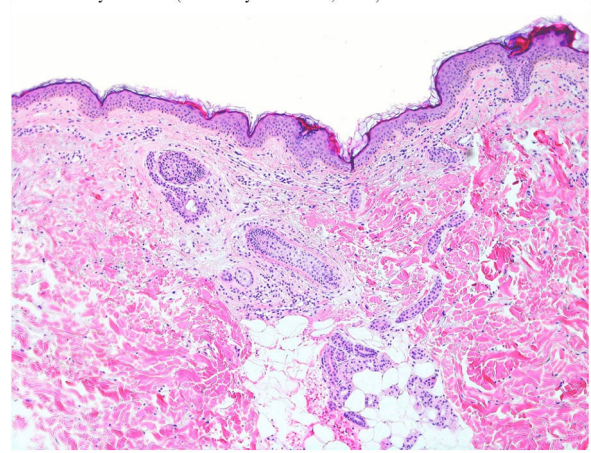


Figura 3 Esclerose leve da derme papilar, neovascularização e infiltrado inflamatório leve (Hematoxilina & eosina, 100×).

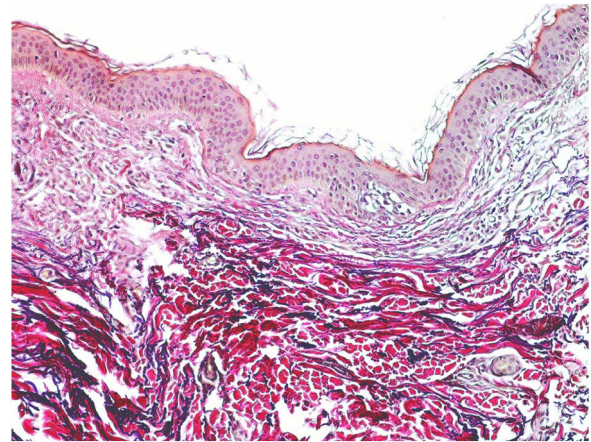


Figura 4 Quantidade reduzida de fibras elásticas na derme papilar (van Gieson, 200×).

foliculares de cor branca, coalescendo em placas com vasos lineares.³

No estudo histopatológico, a coloração pela hematoxilina-eosina não apresenta achados específicos. As alterações inflamatórias focais observadas no presente caso não foram descritas anteriormente; no entanto, presume-se que a perda de fibras elásticas possa ser o resultado de inflamação transitória. Para demonstrar uma perda total ou parcial de fibras elásticas em faixa na derme papilar, faz-se necessária uma coloração especial para fibras elásticas com a técnica de van Gieson ou a orceína.² Não se observa calcificação ou fragmentação das fibras elásticas. Estudos imuno-histoquímicos com anticorpos monoclonais contra o componente anticorpo P também podem demonstrar perda parcial ou completa de fibras elásticas na derme papilar.¹ A identificação da presença de melanófagos na derme papilar é um recurso diagnóstico adicional útil.⁴

A causa da EDP-PXE permanece incerta. Algumas teorias etiopatogênicas foram propostas: radiação ultravioleta, envelhecimento intrínseco, elastogênese anormal e fatores genéticos ou hereditários.^{1,2} No presente caso, a teoria etiopatogênica da radiação ultravioleta é improvável, uma vez a paciente usava *hijab* habitualmente.

O diagnóstico diferencial de EDP-PXE inclui papulose fibrosa branca do pescoço, elastólise da derme média e elastose da derme papilar. No entanto, o principal diagnóstico diferencial deve ser estabelecido com o pseudoxantoma elástico (PXE), uma doença hereditária causada por mutação no gene *ABCC6*. Clinicamente, o PXE se assemelha à EDP-PXE, mas seu surgimento ocorre em uma faixa etária mais baixa e está geralmente associado a complicações oculares e cardiovasculares. Histopatologicamente, o PXE apresenta fragmentação e calcificação das fibras elásticas, demonstradas com a coloração pelo von Kossa.

Os tratamentos para EDP-PXE, inclusive retinoide tópico, apresentaram resultados insatisfatórios;² no entanto, a eficácia do *resurfacing* a laser não ablativo fracionado foi demonstrada em alguns casos.⁵

É apresentado um caso de EDP-PXE em uma paciente que não estava exposta à radiação UV devido ao uso de *hijab*. Os autores acreditam que mais estudos são necessários para melhor compreender a etiopatogênese da EDP-PXE. É importante que os dermatologistas estejam aptos a reconhecer essa entidade e diferenciá-la do PXE, para evitar exames desnecessários. A correlação clínico-patológica é importante e são necessárias colorações especiais para fibras elásticas para um correto diagnóstico da EDP-PXE.

Suporte financeiro

Nenhum.

Contribuição dos autores

Nuria Setó Torrent: Aprovação da versão final do manuscrito; elaboração e redação do manuscrito; participação intelectual em conduta propedêutica e/ou terapêutica de casos

estudados; revisão crítica da literatura; revisão crítica do manuscrito.

Maribel Iglesias Sancho: Aprovação da versão final do manuscrito; revisão crítica do manuscrito.

Jorge Arandes Marcocci: Aprovação da versão final do manuscrito; revisão crítica do manuscrito.

María Teresa Fernández Figueras: Aprovação da versão final do manuscrito; revisão crítica do manuscrito.

Conflitos de interesse

Nenhum.

Referências

1. Revelles JM, Machan S, Pielasinski Ú, Camacho D, Vallés L, Santonja C, et al. Pseudoxanthoma Elasticum-Like Papillary Dermal Elastolysis: Immunohistochemical Study Using Elastic Fiber Cross-Reactivity With an Antibody Against Amyloid P Component. *Am J Dermatopathol*. 2012;34:637-43.
2. Panagou E, Ratynska M, Heelan K. Pseudoxanthoma elasticum-like papillary dermal elastolysis: a case report and review of literature. *Int J Dermatol*. 2019;58:93-7.
3. Ribeiro CP, Abuawad YG, Swiczar BCC, Valente NYS. Pseudoxanthoma elasticum-like papillary dermal elastolysis. *An Bras Dermatol*. 2017;92:897-8.
4. Rongioletti F, Izakovic J, Romanelli P, Lanuti E, Miteva M. Pseudoxanthoma elasticum-like papillary dermal elastolysis: A large case series with clinicopathological correlation. *J Am Acad Dermatol*. 2012;67:128-35.
5. Foering K, Torbeck RL, Frank MP, Saedi N. Treatment of pseudoxanthoma elasticum-like papillary dermal elastolysis with nonablative fractional resurfacing laser resulting in clinical and histologic improvement in elastin and collagen. *J Cosmet Laser Ther*. 2018;20:382-4.