

Pitiríase liquenoide e varioliforme aguda após vacinação antitetânica e antidiftérica do adulto ☆☆☆



Prezado Editor,

Pitiríase liquenoide (PL) é enfermidade inflamatória cutânea rara, de etiologia desconhecida e apresenta os subtipos: pitiríase liquenoide e varioliforme aguda (PLEVA), pitiríase liquenoide crônica e a forma grave, febril, doença de Mucha-Habermann.¹ Compromete principalmente crianças e adultos jovens. Há associação com exposição a medicamentos, infecções, contraste radiológico e ocorrência pós-vacinação. É apresentado um caso exuberante de PLEVA associado com a vacina dupla do adulto.

Paciente do sexo masculino de 26 anos, previamente hígido, apresentava queixa de mal-estar, artralgia, exantema e febre de 38 °C, dois dias pós-reforço vacinal com a vacina antitetânica e antidiftérica (dupla do adulto). Cinco dias após, observou-se ao exame dermatológico quadro polimórfico composto por exantema generalizado, pápulas e pápulo-vesículas, muitas recobertas por crostas necróticas aderentes e vesículas de conteúdo hemorrágico (figs. 1 e 2). O exame clínico geral era normal. Apesar de o paciente referir história prévia de varicela, as hipóteses diagnósticas foram de varicela hemorrágica e PLEVA. As sorologias para HIV, VHB e VHC foram negativas. O teste de Tzanck foi negativo para infecção herpética.

O exame histopatológico mostrou focos de necrose na epiderme, sinais sugestivos de vasculite linfocitária e intenso extravasamento de hemácias, sendo compatível com o diagnóstico clínico de PLEVA (fig. 3). Com o diagnóstico de PLEVA grave, foi iniciada prednisona 1 mg/kg/dia associada a compressas com permanganato de potássio. Após uma semana sem melhora, associou-se metotrexato 15 mg/semana. Com essa prescrição, a melhora foi rápida e significativa. No seguimento, foi reduzida inicialmente a dose de prednisona e, dois meses após, descontinuado o metotrexato, com cura clínica, porém múltiplas cicatrizes de padrão varioliforme.

PLEVA é caracterizada por erupção polimórfica de máculas eritematosas que rapidamente evoluem para pápulas de 2-3 mm, vesículas de conteúdo hemorrágico ou pustuloso, que sofrem necrose, seguidas de crostas residuais e finalmente cicatrizes de padrão varioliforme. Podem apresentar ardor e prurido. A doença de Mucha-Habermann corresponde a quadro varicela-símile, com lesões ulceronecroticas, associado a repercussão sistêmica, febre e quadro geral alterado, potencialmente fatal. Este caso pode ser considerado intermediário entre os dois subtipos clínicos agudos de PL.

DOI referente ao artigo:

<https://doi.org/10.1016/j.abd.2019.06.009>

☆ Como citar este artigo: Merlotto MR, Bicudo NP, Marques MEA, Marques SA. Pityriasis lichenoides et varioliformis acuta following anti-tetanus and diphtheria adult vaccine. *An Bras Dermatol.* 2020;95:259–60.

☆☆ Trabalho realizado no Departamento de Dermatologia e Radio-terapia, Faculdade de Medicina de Botucatu, Universidade Estadual Paulista, Botucatu, SP, Brasil.

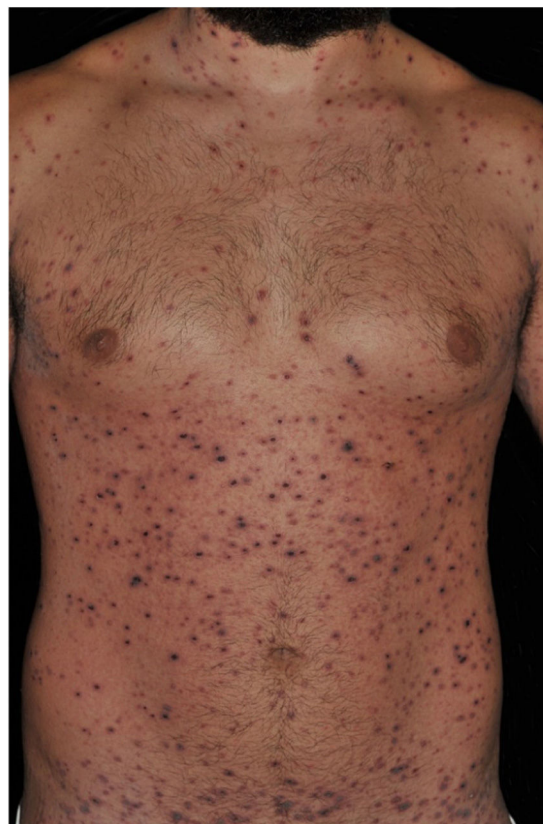

Figura 1 PLEVA: inúmeras vesículas de conteúdo hemorrágico e pápulas recobertas por crostas hemáticas. Pré-tratamento.

A PL é causada por reação inflamatória desencadeada por fatores externos ou tem origem linfoproliferativa, como resposta inflamatória secundária a discrasia de células-T, ou ainda por vasculite de hipersensibilidade mediada por imunocomplexos.¹ No caso apresentado, a hipótese mais plausível é de reação inflamatória pós-estímulo vacinal. Em extensa revisão da literatura, foram recuperados apenas três relatos que associavam PLEVA com a vacina tríplice viral e vacina contra influenza.²⁻⁴ Do conhecimento dos autores, este paciente é o primeiro caso relatado de associação de PLEVA com a vacina dupla do adulto. Essa é composta de combinação de toxoides antitetânico e antidiftérico, hidróxido de alumínio ou fosfato como adjuvante e timerosal como preservativo, sendo administrada por via intramuscular profunda na região deltoide.⁵ Tratamento da PL tem como referência série de casos não controlados e de relatos de casos. As terapêuticas mais usadas incluem corticoides tópicos, tetraciclina, eritromicina e fototerapia. Em casos graves, o uso de corticoide sistêmico, metotrexato ou ciclosporina está indicado.¹ Enfatiza-se a resposta favorável obtida com o tratamento instituído no presente caso.

Suporte financeiro

Nenhum.

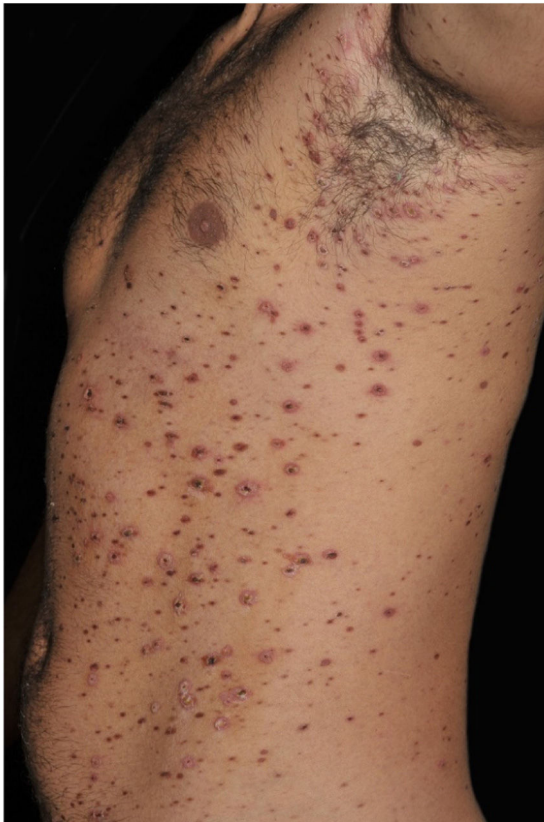

Figura 2 PLEVA: lesões papulonecróticas e pápulas recobertas por crostas hemáticas. Durante o tratamento com metotrexato e corticosteroide sistêmico.

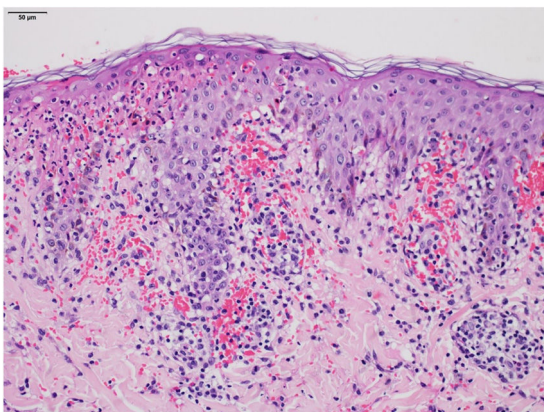


Figura 3 PLEVA: exame histopatológico demonstra foco de necrose na epiderme, sinais sugestivos de vasculite linfocitária e intenso extravasamento de hemácias (Hematoxilina & eosina, 200 \times).

Contribuição dos autores

Maira Renata Merlotto: Concepção e planejamento do estudo; elaboração e redação do manuscrito; revisão crítica da literatura; revisão crítica do manuscrito.

Natália Parente Bicudo: Aprovação da versão final do manuscrito; obtenção, análise e interpretação dos dados; revisão crítica da literatura; revisão crítica do manuscrito.

Mariangela Esther Alencar Marques: Aprovação da versão final do manuscrito; obtenção, análise e interpretação dos dados; revisão crítica do manuscrito.

Silvio Alencar Marques: Aprovação da versão final do manuscrito; elaboração e redação do manuscrito; revisão crítica do manuscrito.

Conflitos de interesse

Nenhum.

Referências

1. Bowers S, Warshaw EM. Pityriasis lichenoides and its subtypes. *J Am Acad Dermatol*. 2006;55:557–72.
2. Castro BA, Pereira JM, Meyer RL, Trindade FM, Pedrosa MS, Piancastelli AC. Pityriasis lichenoides et varioliformis acuta after influenza vaccine. *An Bras Dermatol*. 2015;90 3 Suppl 1:181–4.
3. Gunatheesan S, Ferguson J, Mossa Y. Pityriasis lichenoides et varioliformis acuta: a rare association with the measles, mumps and rubella vaccine. *Australas J Dermatol*. 2012;53:e76–8.
4. Gil Bistes D, Kluger N, Bessis D, Guillot B, Raison-Peyron N. Pityriasis lichenoides chronic after measles-mumps-rubella vaccination. *J Dermatol*. 2012;39:492–3.
5. Weinberger B. Adult vaccination against tetanus and diphtheria: the European perspective. *Clin Exp Immunol*. 2017;187:93–9.

Maira Renata Merlotto ^a, Natália Parente Bicudo ^a,
Mariangela Esther Alencar Marques ^b
e Silvio Alencar Marques ^{a,*}

^a Departamento de Dermatologia e Radioterapia, Faculdade de Medicina de Botucatu, Universidade Estadual Paulista, Botucatu, SP, Brasil

^b Departamento de Patologia, Faculdade de Medicina de Botucatu, Universidade Estadual Paulista, Botucatu, SP, Brasil

* Autor para correspondência.

E-mail: silvio.marques@unesp.br (S.A. Marques).

Recebido em 1 de fevereiro de 2019; aceito em 14 de junho de 2019

Disponível na Internet em 18 de abril de 2020

2666-2752/ © 2020 Sociedade Brasileira de Dermatologia. Publicado por Elsevier España, S.L.U. Este é um artigo Open Access sob uma licença CC BY (<http://creativecommons.org/licenses/by/4.0/>).