

## CARTA – CASO CLÍNICO

### Micobacteriose atípica cutânea por *M. fortuitum* adquirida em ambiente domiciliar ☆☆☆



Prezado Editor,

Trata-se de mulher, branca, 54 anos, previamente hígida, que procurou o serviço de dermatologia com lesão nódulo-cística eritematosa, de 2 cm, sem óstio de drenagem, localizada na face dorsal do 4º quirodáctilo esquerdo; associada a dor, edema e calor (fig. 1). A lesão surgiu quatro dias após trauma local quando fazia a limpeza do banheiro da sua residência. Negava febre ou outro sintoma sistêmico associado. Não houve melhora com o uso de antibióticos e corticoides orais. Foram levantadas as hipóteses de feo-hifomicose, esporotricose e micobacteriose atípica, sendo realizadas biópsia da lesão e coleta do conteúdo líquido para cultura. O exame anatomopatológico evidenciou processo inflamatório crônico organizado, que ocupava toda a espessura da amostra, com pesquisa negativa para BAAR e fungos (fig. 2). Na cultura do material houve crescimento de *Mycobacterium fortuitum*, no meio Middlebrook 7H12. As sorologias para HIV, hepatites B e C e sífilis foram todas negativas. Após confirmação do agente etiológico, foi instituído tratamento com claritromicina (1 g ao dia) e levofloxacino (1 g ao dia), com posterior troca dessa última medicação para sulfametoxazol-trimetoprim (1200 mg/240 mg a cada 12 horas), por intolerância gastrointestinal, levando à regressão completa da lesão após seis meses (fig. 3).

Micobactérias atípicas, também conhecidas como não tuberculosas (*mycobacteria other than tuberculosis* – MOTT), são bacilos álcool-ácido resistentes, de crescimento lento em cultura e de comportamento muito peculiar, podendo ser saprófitas ou encontradas em animais, água e locais úmidos. As micobacterioses atípicas correspondem a 10% das infecções por micobactérias e acometem preferencialmente imunossuprimidos.<sup>1</sup> O grupo das micobactérias de crescimento rápido (*rapidly growing mycobacteria* – RGM),

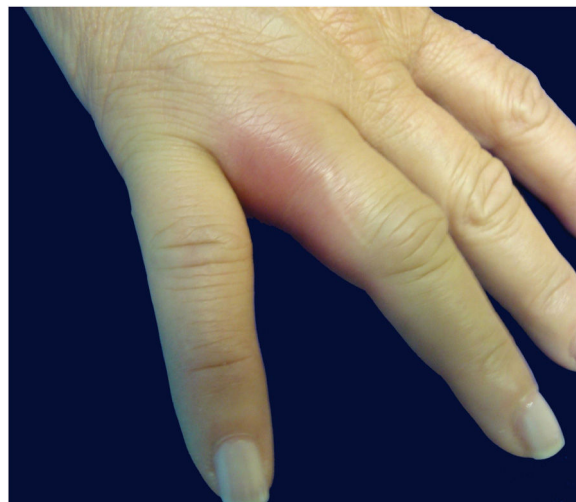

Figura 1 Edema e eritema no quarto quirodáctilo direito.

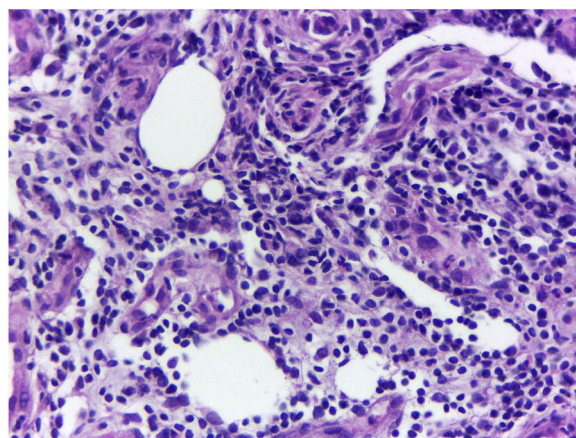


Figura 2 Processo inflamatório crônico organizado, com pesquisa negativa para BAAR e fungos (Hematoxilina & eosina, 40×).

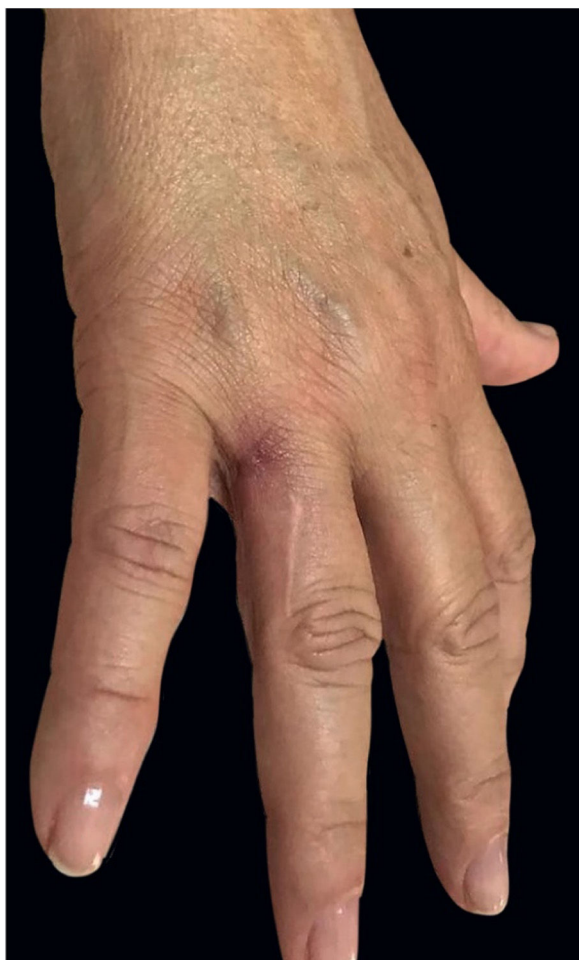assim denominadas pelo seu tempo de crescimento em ambiente de cultura de uma semana, pode ser encontrado nos mais diversos sítios. As três espécies mais relevantes são: *M. fortuitum*, *M. chelonae* e *M. abscessus*. O *M. fortuitum* está mais relacionado a infecções hospitalares em pacientes imunossuprimidos e pode acarretar infecções pulmonares, de tecidos moles e osso. O acometimento cutâneo está mais relacionado a situações pós-operatórias e procedimentos estéticos invasivos.<sup>2</sup> O presente caso corresponde à infecção

DOI referente ao artigo:

<https://doi.org/10.1016/j.abd.2019.06.012>

☆ Como citar este artigo: Silva DLF, Valandro LS, Velho PENF, França AFEC. Atypical cutaneous mycobacteriosis caused by *M. fortuitum* acquired in domestic ambience. An Bras Dermatol. 2020;95:390–1.

☆☆ Trabalho realizado no Hospital de Clínicas, Universidade Estadual de Campinas, Campinas, SP, Brasil.



**Figura 3** Resolução da inflamação após antibioticoterapia.

cutânea por *M. fortuitum* em paciente imunocompetente, adquirido em ambiente domiciliar, possivelmente devido ao trauma em local de bastante umidade, tendo como diagnóstico diferencial o granuloma das piscinas, causado pelo *M. marinum*, devido às circunstâncias em que foi adquirida a infecção. O diagnóstico das micobacterioses atípicas é feito por meio do isolamento do agente em cultura, uma vez que os exames radiológico, histopatológico, PCR e clínico são, muitas vezes, inconclusivos. A história de infecção prolongada, sem melhora com diferentes tratamentos, podem levar à suspeita clínica. O tratamento deve ser prolongado e com antibióticos de largo espectro. O grupo dos macrolídeos em associação com quinolonas é um dos esquemas mais preconizados e por vezes necessita de intervenção cirúrgica.<sup>3,4</sup> O presente relato reforça a necessidade de se lembrar das micobacterioses atípicas como parte do rol dos diagnósticos diferenciais de lesões cutâneas traumáticas, em especial quando tendem à cronicidade.

### Suporte financeiro

Nenhum.

### Contribuição dos autores

Dimitri Luz Felipe da Silva: Aprovação da versão final do manuscrito; concepção e planejamento do estudo; elaboração e redação do manuscrito; obtenção, análise e interpretação dos dados; revisão crítica da literatura; revisão crítica do manuscrito.

Letícia dos Santos Valandro: Concepção e planejamento do estudo; revisão crítica da literatura.

Paulo Eduardo Neves Ferreira Velho: Participação intelectual em conduta propedêutica e/ou terapêutica de casos estudados.




Andréa Fernandes Eloy da Costa França: Aprovação da versão final do manuscrito; elaboração e redação do manuscrito; participação intelectual em conduta propedêutica e/ou terapêutica de casos estudados.

### Conflitos de interesse

Nenhum.

### Referências

1. Belda JRW, Chiachio N, Criado JRP. Tratado de Dermatologia. 2<sup>nd</sup> ed Rio de Janeiro: Ed Atheneu; 2015.
2. Park S, Suh GY, Chung MP, Kim H, Kwon OJ, Lee KS, et al. Clinical significance of *Mycobacterium fortuitum* isolated from respiratory specimens. *Respir Med*. 2008;102:437–42.
3. Sousa ACGO, Pereira CP, Guimaraes NS, Rego VR, Paixão AP, Barbosa JRAA. Atypical cutaneous mycobacteriosis following mesotherapy. *An Bras Dermatol*. 2001;76:711–5.
4. Murback ND, Higa Júnior MG, Pompílio MA, Cury ES, Hans Filho G, Takita LC. Disseminated cutaneous atypical mycobacteriosis by *M. chelonae* after sclerotherapy of varicose veins in a immunocompetent patient: a case report. *An Bras Dermatol*. 2015;90(3 S1):36–9.

Dimitri Luz Felipe da Silva \*,  
Letícia dos Santos Valandro ,  
Paulo Eduardo Neves Ferreira Velho   
e Andréa Fernandes Eloy da Costa França

*Departamento de Clínica Médica, Faculdade de Ciências Médicas, Universidade Estadual de Campinas, Campinas, SP, Brasil*

\* Autor para correspondência.

E-mail: [dimitriluzfs@gmail.com](mailto:dimitriluzfs@gmail.com) (D.L.F. Silva).

Recebido em 22 de janeiro de 2018; aceito em 14 de junho de 2019

Disponível na Internet em 12 de maio de 2020

2666-2752/ © 2020 Sociedade Brasileira de Dermatologia.  
Publicado por Elsevier España, S.L.U. Este é um artigo Open Access sob uma licença CC BY (<http://creativecommons.org/licenses/by/4.0/>).