



QUAL O SEU DIAGNÓSTICO?

Caso para diagnóstico. Lesões queloidianas de distribuição linear no membro inferior ☆,☆☆



Flaviano da Silva Oliveira ^a, Nadya Picanço Lopes ^a, Carolina Talhari ^{a,*} e Antonio Schettini ^b

^a Ambulatório de Dermatologia Tropical, Fundação Alfredo da Matta de Dermatologia e Venereologia, Manaus, AM, Brasil

^b Departamento de Dermatopatologia, Fundação Alfredo da Matta de Dermatologia e Venereologia, Manaus, AM, Brasil

Recebido em 1 de abril de 2018; aceito em 4 de julho de 2019

Disponível na Internet em 24 de maio de 2020

PALAVRAS-CHAVE

Histologia;
Lacazia;
Lobomicose

Resumo É apresentado para diagnóstico clínico-histopatológico paciente de 74 anos que evoluiu havia um ano com lesões queloidianas, pruriginosas, localizadas no membro inferior esquerdo. O exame histopatológico de biópsia da lesão cutânea mostrou estruturas arredondadas na derme reticular. A coloração de Grocott identificou numerosas estruturas fúngicas arredondadas, com paredes duplas e espessas, dispostas individualmente e aos pares. O diagnóstico foi lobomicose. Apesar de as lesões apresentadas pelo pacientes serem típicas de lobomicose, a distribuição linear delas é atípica.

© 2020 Sociedade Brasileira de Dermatologia. Publicado por Elsevier España, S.L.U. Este é um artigo Open Access sob uma licença CC BY (<http://creativecommons.org/licenses/by/4.0/>).

Relato do caso

Paciente masculino, 74 anos, procedente de Manaus, Amazonas. Foi examinado em 2005 com placa eritematosa e lesões nodulares “em cordão”, na parte superior da perna e coxa

esquerda. O quadro tinha evolução de um ano, com prurido, e vários tratamentos tópicos com pomadas e antibióticos por via oral. Foram feitos exame micológico direto e cultura. O paciente retornou somente em 2017, referia infecções repetidas na perna. Apresentava ulceração, eritema, escamas e endurecimento cutâneo ao redor da úlcera (fig. 1A). Acima dessa área havia lesões nodulares, dispostas “em cordão”, consistência dura, recobertas por pele de coloração acastanhada (fig. 1B). Os exames laboratoriais de rotina estavam normais.

Qual o seu diagnóstico?

- a) Leishmaniose linfangítica;
- b) Micobacteriose não tuberculosa;
- c) Lobomicose;
- d) Esporotricose.

DOI referente ao artigo:

<https://doi.org/10.1016/j.abd.2019.07.008>

☆ Como citar este artigo: Oliveira FS, Lopes NP, Talhari C, Schettini A. Case for diagnosis. Keloidal cord-like lesion on the leg. An Bras Dermatol. 2020;95:386–9.

☆☆ Trabalho realizado na Fundação de Dermatologia Tropical e Venereologia Alfredo da Matta, Manaus, AM, Brasil.

* Autor para correspondência.

E-mail: carolinalhari@gmail.com (C. Talhari).

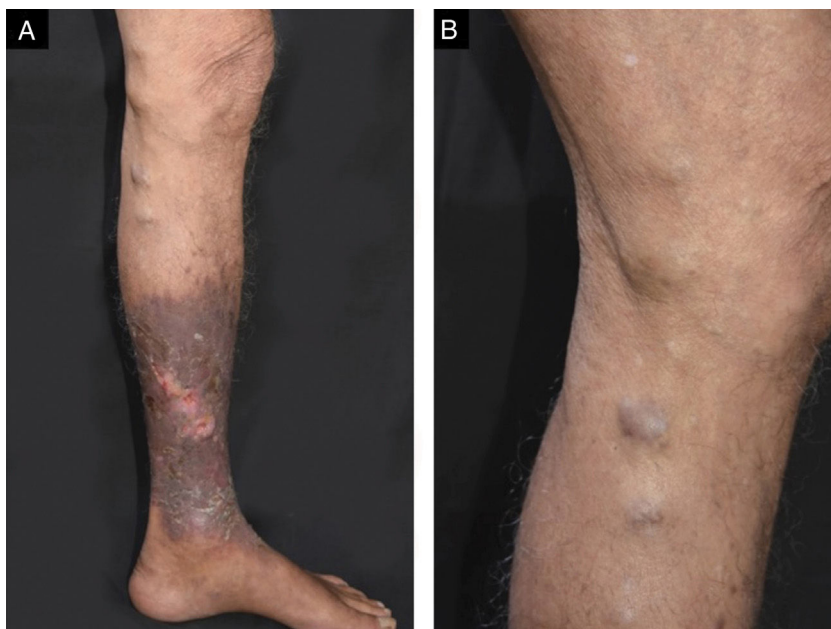


Figura 1 Presença de úlceras com infiltração perilesional, eritema e descamação na perna esquerda (A); lesões nodulares, endurecidas, acastanhadas e em cordão foram também observadas na parte medial da perna esquerda (B).

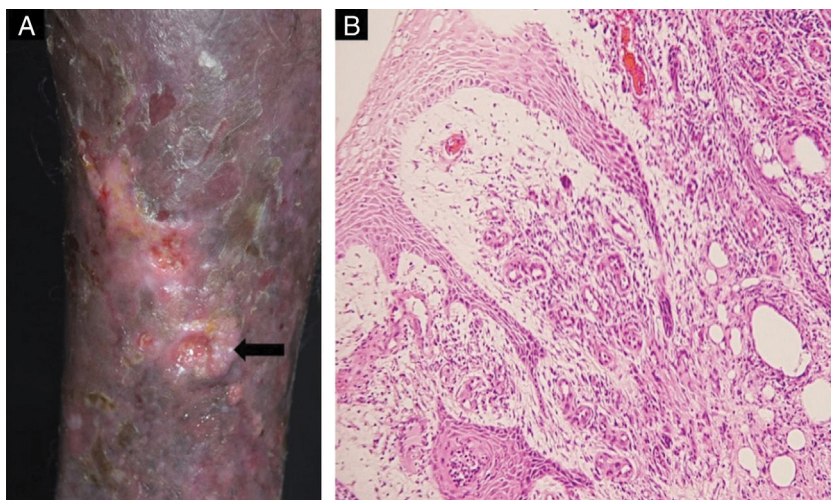


Figura 2 (A) Úlcera biopsiada. (B) O exame histopatológico mostrou hiperqueratose, acantose, fibroplasia do colágeno, neovascularização e infiltrado inflamatório difuso composto de linfócitos, células epitelioides, células gigantes e histiócitos com hemossiderina (Hematoxilina & eosina, 100×).

Biópsia cutânea foi efetuada na borda da úlcera (fig. 2A). A análise do fragmento mostrou hiperqueratose e acantose da epiderme. Na derme havia fibroplasia no colágeno, proliferação vascular e infiltrado inflamatório difuso constituído por linfócitos, histiócitos e hemossiderófagos e raras células gigantes foram evidenciados (fig. 2B). Estruturas arredondadas estavam presentes na derme (fig. 3A). Na coloração pelo Grocott, foram visualizadas numerosas leveduras arredondadas, com dupla membrana, isoladas ou

dispostas em cadeia conectadas por projeções tubulares (fig. 3B).

Diagnóstico: lobomicose.

Discussão

A lobomicose também conhecida como doença de Jorge Lobo ou lacazioze, foi descrita em 1931; o paciente era procedente da região amazônica, com lesões

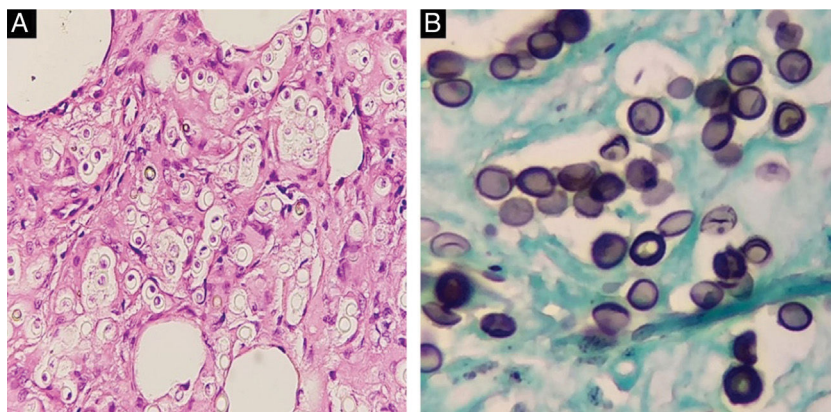


Figura 3 (A) Estruturas arredondadas foram evidenciadas na derme reticular (Hematoxilina & eosina, 200×). (B) A coloração por Grocott mostrou numerosas leveduras arredondadas com membrana dupla, isoladas ou em cadeia, ligadas por projeções tubulares (Grocott, 400×).

quelodiformes. A doença é classificada como micose subcutânea, sem relatos de manifestações sistêmicas.^{1,2} Até o momento não se conseguiu cultivar o agente etiológico da lobomicose. Face à semelhança do agente etiológico da lobomicose com o *Paracoccidioides brasiliensis*, a micose recebeu várias denominações, entre elas blastomicose queloidiana.³ Posteriormente, novos casos foram descritos na região amazônica brasileira e outros países latino americanos,^{2,4} sempre procedentes de regiões com condições climáticas similares, quentes e úmidas. Em 2008 foram diagnosticados casos na África do Sul.⁵

Fato importante relacionado a essa micose foi a descoberta, em 1970, de golfinho, na costa da Flórida, com doença clínica e histopatológica similar à lobomicose humana.^{2,6} Posteriormente, outros golfinhos com a mesma doença foram encontrados na costa atlântica dos Estados Unidos, região costeira de países latino-americanos, Caribe, litoral do Rio Grande do Sul e Santa Catarina, costa do Pacífico e Oceano Índico.⁷ Aspecto importante na epidemiologia da micose foi a contaminação de paciente que desenvolveu enfermidade idêntica a DJL ao manusear golfinho infectado, capturado na baía de Biscay, Espanha.⁸

Clinicamente, na lobomicose predominam as lesões nodulares, queloidiformes e, em placa, esclerodermiformes, isoladas ou confluentes. As ulcerações crônicas são comuns em áreas traumatizadas.² Diante da possibilidade de degeneração carcinomatosa em úlceras crônicas, sempre é recomendável a histopatologia. Há relatos de carcinoma espinocelular em ulcerações crônicas de lobomicose.⁹

Outro aspecto clínico que chamou a atenção nesse enfermo foram as lesões em disposição linear ao longo da perna e coxa. Admite-se que disseminação da enfermidade ocorra por contiguidade e via linfática; porém, aspecto similar ao observado no presente caso não é comum.

Suporte financeiro

Nenhum.

Contribuição dos autores

Flaviano da Silva Oliveira: Participação intelectual em conduta propedêutica e/ou terapêutica de casos estudados.

Nadya Picanço Lopes: Obtenção, análise e interpretação dos dados; participação intelectual em conduta propedêutica e/ou terapêutica de casos estudados. Aprovação da versão final do manuscrito; concepção e planejamento do estudo; elaboração e redação do manuscrito; obtenção, análise e interpretação dos dados; participação efetiva na orientação da pesquisa; participação intelectual em conduta propedêutica e/ou terapêutica de casos estudados; revisão crítica da literatura; revisão crítica do manuscrito.

Antonio Schettini: Aprovação da versão final do manuscrito; concepção e planejamento do estudo; elaboração e redação do manuscrito; participação intelectual em conduta propedêutica e/ou terapêutica de casos estudados; revisão crítica da literatura; revisão crítica do manuscrito.

Conflitos de interesse

Nenhum.

Referências

1. Lobo JO. Nova espécie de blastomicose. *Brasil Med.* 1930;44:1227.
2. Paniz-Mondolfi A, Talhari C, Sander Hoffmann L, Connor DL, Talhari S, Bermudez-Villapol L, et al. Lobomycosis: an emerging disease in humans and delphinidae. *Mycoses.* 2012;55:298–309.
3. Taborda PR, Taborda VA, McGinnis MR. *Lacazia loboi* gen. nov., comb. nov., the etiologic agent of lobomycosis. *J Clin Microbiol.* 1999;37:2031–3.
4. Elsayed S, Kuhn SM, Barber D, Church DL, Adams S, Kasper R. Human case of lobomycosis. *Emerg Infect Dis.* 2004;10:715–8.
5. Al-Daraji WI, Husain E, Robson A. Lobomycosis in African patients. *Br J Dermatol.* 2008;159:234–6.

6. Migaki G, Valerio MG, Irvine B, Garner FM. Lobo's disease in an Atlantic bottle-nosed dolphin. *J Am Vet Med Assoc.* 1971;159:578-82.
7. Bossart GD, Fair P, Schaefer AM, Reif JS. Health and environmental risk assessment project for bottlenose dolphins *Tursiops truncatus* from the southeastern USA. I. Infectious diseases. *Dis Aquat Org.* 2017;125:141-53.
8. Symmers WS. A possible case of Lobo's disease acquired in Europe from a bottle-nosed dolphin (*Tursiops truncatus*). *Bull Soc Pathol Exot Filiales.* 1983;76 5 Pt 2:777-84.
9. Nogueira L, Rodrigues L, Rodrigues CAC, Santos M, Talhari S, Talhari C. Lobomycosis and squamous cell carcinoma. *An Bras Dermatol.* 2013;88:293-5.