

duta propedêutica e/ou terapêutica de casos estudados; revisão crítica da literatura.

Lin Li: Revisão crítica da literatura.

Cong-Hui Li: Participação efetiva na orientação da pesquisa; revisão crítica do manuscrito.

Wen-Ju Wang: Aprovação da versão final do manuscrito; concepção e planejamento do estudo; participação efetiva na orientação da pesquisa.





Conflitos de interesse

Nenhum.

Referências

1. Salah H, Urso B, Khachemoune A. Review of the etiopathogenesis and management options of chondrodermatitis nodularis chronica helioides. *Cureus*. 2018;10:e2367.
2. Sasaki T, Nishizawa H, Sugita Y. Chondrodermatitis nodularis helioides in childhood dermatomyositis. *Br J Dermatol*. 1999;141:363–5.
3. Rogers NE, Farris PK, Wang AR. Juvenile chondrodermatitis nodularis helioides: a case report and literature review. *Pediatr Dermatol*. 2003;20:488–90.

4. Magro CM, Frambach GE, Crowson AN. Chondrodermatitis nodularis helioides as a marker of internal disease [corrected] associated with microvascular injury. *2005;32:329–33*.
5. Grigoryants V, Qureshi H, Patterson JW, Lin KY. Pediatric chondrodermatitis nodularis helioides. *J Craniofac Surg*. 2007;18:228–31.

Li-Wen Zhang *,¹, Lin Li ¹, Cong-Hui Li 
e Wen-Ju Wang 

Departamento de Dermatovenereologia, Segundo Hospital Popular de Chengdu, Chengdu, China

* Autor para correspondência.

E-mail: zhleven@126.com (L. Zhang).

¹ Contribuíram de forma igual para este trabalho.

Recebido em 27 de março de 2019; aceito em 20 de junho de 2019

Disponível na Internet em 12 de maio de 2020

2666-2752/ © 2020 Sociedade Brasileira de Dermatologia.

Publicado por Elsevier España, S.L.U. Este é um artigo Open Access sob uma licença CC BY (<http://creativecommons.org/licenses/by/4.0/>).

Criptococose cutânea e pulmonar^{☆,☆☆}



Prezado Editor,

Cryptococcus neoformans é agente etiológico da criptococose, doença infecciosa cosmopolita que acomete o homem, animais domésticos e silvestres. Esse patógeno é frequentemente isolado de excrementos de pombos e psitacídeos, e tem inúmeras fontes ambientais.¹

O diagnóstico pode ser feito pela análise do líquido cefalorraquidiano (LCR), sedimento de urina, lavado broncoalveolar, exsudatos de feridas, pus aspirado de nódulos flutuantes e biópsias de lesões suspeitas.²

No tratamento de humanos imunocompetentes e imunocomprometidos, a anfotericina B é usada em associação com a 5-flucitosina, em infecções disseminadas, ou fluconazol e itraconazol, como opção para o tratamento de infecções cutâneas.³

Relata-se o caso de paciente, sexo feminino, 36 anos, a qual apresentava placa ulcerada de bordos eritematoinfiltrados encimados por pústulas e fundo recoberto por crosta hemática, com cerca de 3 cm de comprimento, na região posterior de pavilhão auricular esquerdo, com 4 meses de evolução (fig. 1). Associava-se a sintomas sistêmicos como febre intermitente, tosse produtiva e perda ponderal de, aproximadamente, 5 kg em 15 dias. Apresentava também radiografia de tórax que evidenciava hipotransparência em segmento médio de lobo pulmonar direito. Referia ser

portadora de *diabetes mellitus* insulino dependente, além de ter história progressiva de transplante renal feito há três anos, em uso de Azatioprina e Prednisona. Após avaliação dermatológica inicial, optou-se por fazer exame direto e

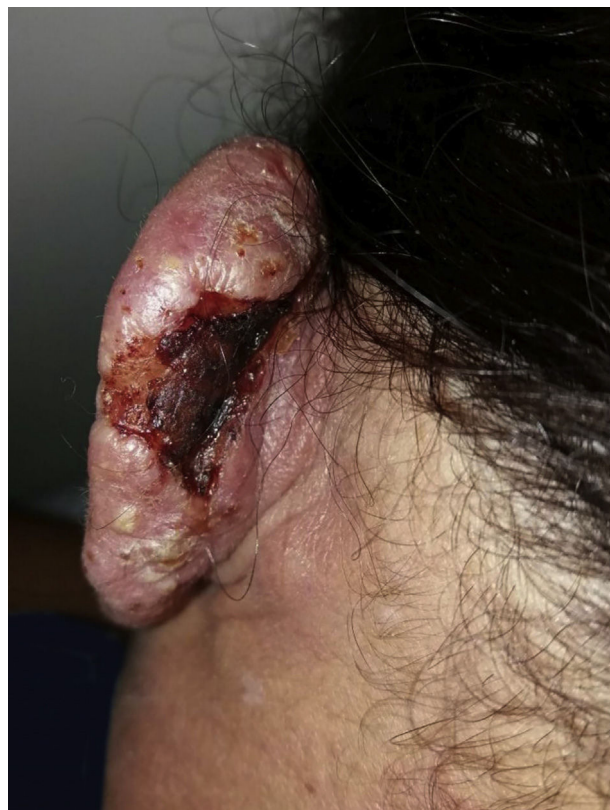

Figura 1 Lesão cutânea no pavilhão auricular esquerdo.

DOI referente ao artigo:

<https://doi.org/10.1016/j.abd.2019.07.009>

[☆] Como citar este artigo: Markman DL, Oliveira PPB, Takano DM, Cambui IIFN. Cutaneous and pulmonary cryptococcosis. *An Bras Dermatol*. 2020;95:395–7.

^{☆☆} Trabalho realizado no Departamento de Dermatologia, Hospital Otávio de Freitas, Recife, PE, Brasil.

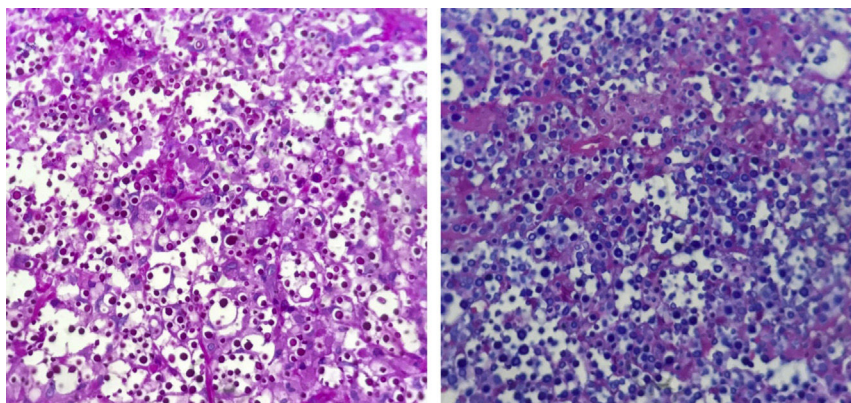


Figura 2 Histopatologia. Criptococos corados em PAS e em Alcian blue, respectivamente, com aumento de 400×.

cultura micológica da secreção do pavilhão auricular e do escarro, além de biópsia incisional da lesão, com retirada de dois fragmentos para estudo micológico e histopatológico. Lâminas diretas da secreção e do escarro foram preparadas com adição de tinta da china nas quais foram evidenciadas leveduras capsuladas. Na cultura micológica de todas as amostras, houve desenvolvimento de colônias de coloração branca a creme de aspecto mucóide típicas de *Cryptococcus spp.* A identificação da espécie e o antifungigrama foram feitos no Vitek 2-Compact. O isolado foi também identificado por meio do sequenciamento do domínio D1/D2 do rDNA com os primers NL1 e NL4, e identificado como *Cryptococcus neoformans* (San Felice) Vuill (1901). O histopatológico evidenciou inúmeras estruturas fúngicas leveduriformes mais bem visualizadas pela coloração de PAS, que apresentavam cápsulas de mucopolissacarídeos que se destacam pela coloração de Alcian Blue, com escasso infiltrado inflamatório de permeio (fig. 2). A paciente foi internada e submetida a lavado broncoalveolar através de broncoscopia com material enviado para nova cultura, a qual confirmou o diagnóstico inicial. Dessa forma, iniciou-se o tratamento com anfotericina B associada a fluconazol. Após melhora clínica significativa, a paciente recebeu alta hospitalar em uso de fluconazol 450 mg/dia até resolução completa do quadro cutâneo (fig. 3).

De acordo com a literatura, essa micose é comumente diagnosticada em pacientes com imunodepressão celular, como os soropositivos para HIV. A micose de caráter sistêmico é mais frequente nesse grupo de doentes e a terceira causa de doença oportunista do sistema nervoso central (SNC).^{1,4} Nos transplantados renais, a criptococose ocorre em 0,8%-5% dos pacientes, na dependência do tipo e da intensidade da imunossupressão.⁵

A resistência a fármacos, como o fluconazol, é possível principalmente durante tratamentos supressivos prolongados, como nos casos de meningite por *C. neoformans*.¹ Para o tratamento de pacientes transplantados renais em uso de drogas imunossupressoras, as interações medicamentosas e os efeitos colaterais devem ser especialmente considerados, principalmente a nefrotoxicidade intrínseca da anfotericina B.⁵ Sobre o ajuste das doses, tempo e duração do tratamento, bem como a necessidade de terapia de manutenção, ainda não há consenso na literatura.⁵

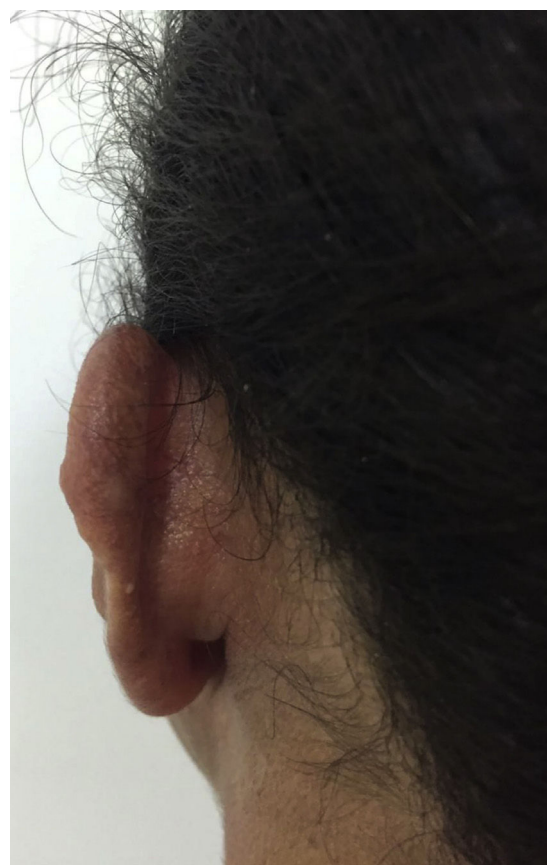

Figura 3 Lesão cutânea pós-tratamento. Regressão completa da lesão após tratamento.

Com o caso descrito ressalta-se a importância do diagnóstico diferencial dos quadros infecciosos em pacientes transplantados renais e destaca-se a necessidade de investigação complementar para excluir acometimento infeccioso extracutâneo.

Suporte financeiro

Nenhum.

Contribuição dos autores

Deborah Lucena Markman: Aprovação da versão final do manuscrito; elaboração e redação do manuscrito; participação efetiva na orientação da pesquisa; revisão crítica da literatura.

Pamella Paola Bezerra de Oliveira: Elaboração e redação do manuscrito; revisão crítica da literatura.

Daniela Mayumi Takano: Aprovação da versão final do manuscrito; participação efetiva na orientação da pesquisa; revisão crítica do manuscrito.

Idalina Inês Fonseca Nogueira Cambuim: Aprovação da versão final do manuscrito; participação efetiva na orientação da pesquisa; revisão crítica do manuscrito.





Conflitos de interesse

Nenhum.

Referências

1. Queiroz JPAF, Sousa FDN, Lage RA, Izael MA, Santos AG. Criptococose - uma revisão bibliográfica. *Acta Veterinaria Brasilica*. 2008;2:32–8.
2. Azulay RD, Azulay DR, Abulafia LA. *Dermatologia* 6nd ed. Rio de Janeiro: Guanabara Koogan; 2013.
3. Bivanco FC, Machado CDS, Martins EL. Criptococose cutânea. *Arq Med ABC*. 2006;31:102–9.

4. Pinto Junior VL, Galhardo MCG, Lazéra M, Wanke B, Reis RS, Perez M. Criptococose associada à AIDS. A importância do cultivo da urina no seu diagnóstico. *Rev Soc Bras Med Trop*. 2006;39:230–2.
5. Trope BM, Fernandes ALC, Maceira MHJP, Barreiros MGC. Paniculite criptocócica em transplantado renal. *An Bras Dermatol*. 2008;83:233–6.

Deborah Lucena Markman ^{a,*},
Pamella Paola Bezerra de Oliveira ^a,
Daniela Mayumi Takano ^b
e Idalina Inês Fonseca Nogueira Cambuim ^c

^a Departamento de Dermatologia, Hospital Otávio de Freitas, Recife, PE, Brasil

^b Departamento de Patologia, Universidade Federal de Pernambuco, Recife, PE, Brasil

^c Laboratório de Micologia, Hospital Otávio de Freitas, Recife, PE, Brasil

* Autor para correspondência.

E-mail: deborahlmarkman@gmail.com (D.L. Markman).

Recebido em 27 de maio de 2018; aceito em 4 de julho de 2019

Disponível na Internet em 10 de maio de 2020

2666-2752/ © 2020 Publicado por Elsevier España, S.L.U. em nome de Sociedade Brasileira de Dermatologia. Este é um artigo Open Access sob uma licença CC BY (<http://creativecommons.org/licenses/by/4.0/>).

Dermatose terra firme-forme: condição subdiagnosticada

Prezado Editor,

Menina de 12 anos, parda, sem comorbidades, procurou atendimento dermatológico devido ao surgimento de manchas acastanhadas com aspecto de “sujeira”, difusas pelo corpo, de evolução progressiva havia dois anos, que lhe causavam grande impacto social, pois sofria discriminação na escola. Usou cetozonazol creme, mas não houve resposta clínica. Notou que as lesões se tornavam discretamente mais claras após fricção intensa com bucha, porém sem melhoria após lavagem com água e sabão.

Ao exame dermatológico, apresentava placas acastanhadas, hiperkeratóticas de aspecto pontuado, acometiam pescoço, dorso, abdome e, menos evidente, membros inferiores (figs. 1 e 2). Após suspeita de terra firme-forme, foi feita fricção das lesões com gaze embebida em álcool 70% e houve remoção das placas (fig. 3).

O termo terra firme-forme surgiu do latim e significa “terra sólida”, também conhecida como dermatose suja de Duncan. Alteração cutânea benigna, idiopática, descrita em 1987,^{1–3} subdiagnosticada. Por isso, sua prevalência e incidência são desconhecidas.¹ Os casos descritos na literatura evidenciam maior acometimento na infância e adolescência.^{2,3}

A patogênese é incerta, mas se atribui a distúrbio de maturação dos queratinócitos, leva à compactação dessas células, associada à melanina, sebo e micro-organismos na

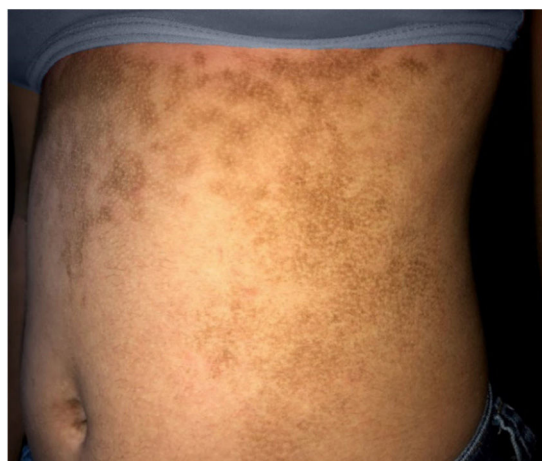

Figura 1 Placas acastanhadas hiperkeratóticas de aspecto pontuado acometem o abdome.

DOI referente ao artigo:

<https://doi.org/10.1016/j.abd.2019.07.013>

☆ Como citar este artigo: Badaró BA, Diniz LM, Nogueira PSE. Terra firme-forme dermatosis: an underdiagnosed condition. *An Bras Dermatol*. 2020;95:397–9.

☆☆ Trabalho realizado no Hospital Universitário Cassiano Antônio Moraes, Vitória, ES, Brasil.