



CASO CLÍNICO

Um caso de sarcoidose atrófica facial em adolescente, tratada com sucesso com prednisona e hidroxicloroquina ☆, ☆☆



Xiaomei Zhu * e Jianfang Sun *

Departamento de Patologia, Instituto de Dermatologia, Peking Union Medical College, Nanjing, China

Recebido em 23 de dezembro de 2018; aceito em 4 de agosto de 2019

Disponível na Internet em 25 de maio de 2020

PALAVRAS-CHAVE

Adolescente;
Atrofia;
Hidroxicloroquina;
Prednisona;
Sarcoidose

Resumo A sarcoidose é uma doença granulomatosa multissistêmica de etiologia desconhecida. Observa-se comprometimento cutâneo em até 30% dos pacientes; os achados cutâneos são frequentemente o sintoma inicial. A forma atrófica facial não ulcerada de sarcoidose associada em adolescentes foi raramente descrita na literatura. Os autores relatam o caso de um paciente do sexo masculino de 13 anos com sarcoidose atrófica facial que foi tratado com sucesso pela combinação de prednisona e hidroxicloroquina.

© 2020 Sociedade Brasileira de Dermatologia. Publicado por Elsevier España, S.L.U. Este é um artigo Open Access sob uma licença CC BY (<http://creativecommons.org/licenses/by/4.0/>).

Introdução

A sarcoidose é uma doença granulomatosa não caseosa sistêmica comum, cuja etiologia é desconhecida. A sarcoidose cutânea, a “grande imitadora”, pode confundir os médicos

devido às suas diversas manifestações e à sua capacidade de se assemelhar a doenças cutâneas comuns ou raras. Morfológicamente, placas e pápulas são as lesões cutâneas mais comumente observadas.¹ Apresentações raras, como formas psoriasiformes, ictiosiformes, eritrodermias e formas atróficas e ulcerativas, também foram relatadas.² Histopatologicamente, as características típicas da sarcoidose são granulomas desnudos com poucas células inflamatórias.³

Relato do caso

Um paciente de 13 anos, do sexo masculino, apresentou-se a este serviço com um histórico de múltiplas lesões cutâneas deprimidas no rosto por dois anos. As lesões inicialmente eram eritematosas assintomáticas, mas gradualmente desenvolveram centros deprimidos ao longo do tempo. Não havia histórico de trauma, ulceração, febre, tosse, falta de ar, perda sensorial ou uso de esteroide intra-

DOI referente ao artigo:

<https://doi.org/10.1016/j.abd.2019.08.028>

☆ Como citar este artigo: Zhu X, Sun J. A case of facial atrophic sarcoidosis in an adolescent, successfully treated with the combination of prednisone and hydroxychloroquine. An Bras Dermatol. 2020;95:340–2.

☆☆ Trabalho realizado no Departamento de Patologia, Instituto de Dermatologia, Academia Chinesa de Ciências Médicas, Peking Union Medical College, Nanjing, China.

* Autor para correspondência.

E-mails: 626469575@qq.com (X. Zhu), fangmin5758@aliyun.com (J. Sun).

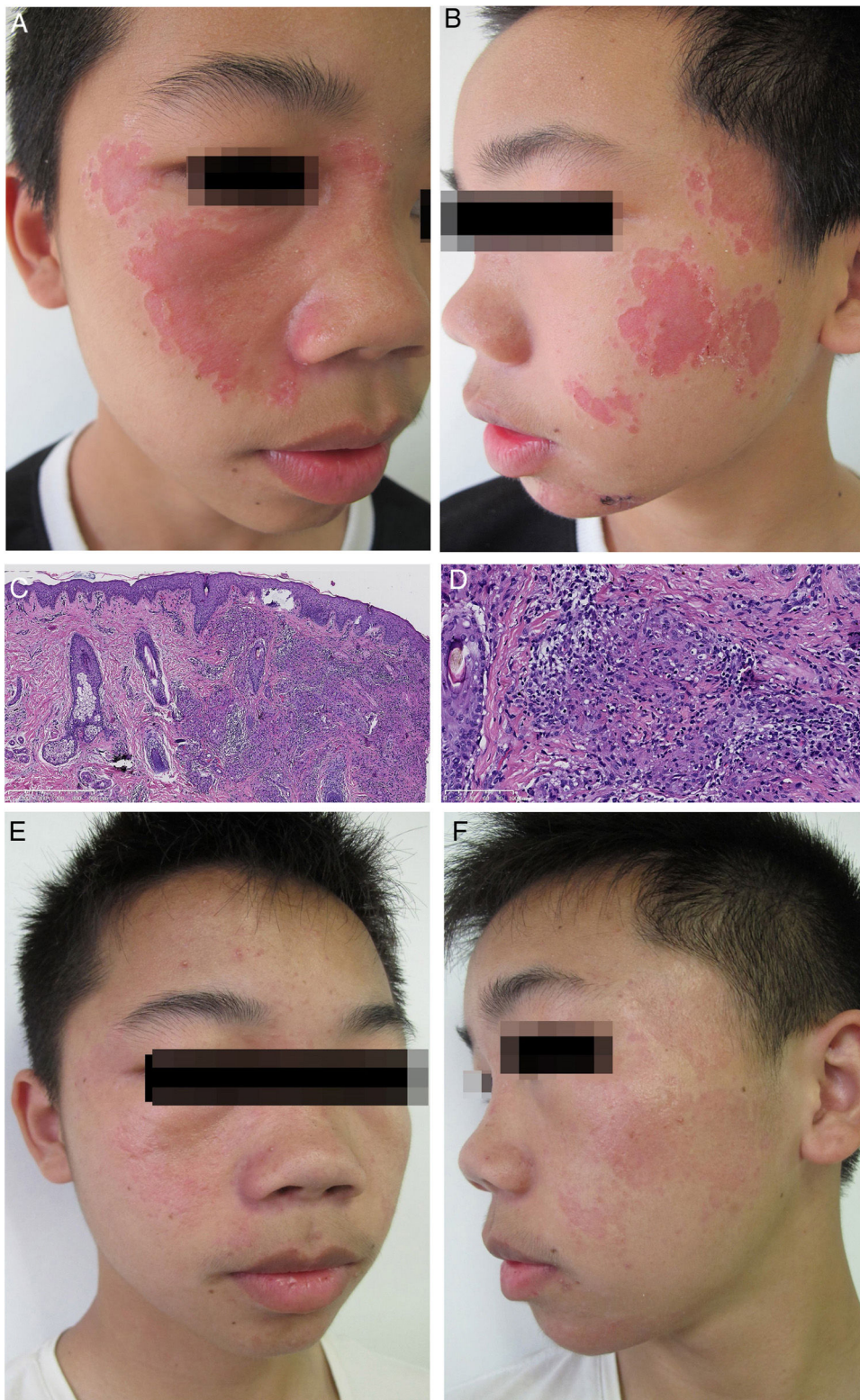


Figura 1 (A) Apresentação clínica na primeira consulta. Múltiplas placas eritematosas bem definidas comprometem a face. (B) Lesões deprimidas com “borda em penhasco”. (C) Padrão de reação granulomatosa caracterizado por múltiplos granulomas na derme superior (Hematoxilina & eosina, 50 ×). (D) Granulomas de células epitelioides, sem necrose central e com um infiltrado linfocítico esparsos (Hematoxilina & eosina, 200 ×). (E) Apresentação clínica no fim do tratamento evidencia o desaparecimento da maioria das lesões cutâneas. (F) Áreas avermelhadas residuais.

lesional para tratar as lesões. Antes de se apresentar neste hospital, ele havia recebido o diagnóstico de lúpus vulgar em outro hospital e fez uso de terapia antituberculose por seis meses. No entanto, as lesões na pele progrediram gradualmente durante o tratamento. No exame físico, foram observadas múltiplas placas eritematosas com aparência levemente atrófica no rosto do paciente (figs. 1 A e B). Foi feito um exame neurológico completo e o paciente apresentou sensibilidade intacta. Não foi observado aumento palpável dos nervos periféricos. Os achados laboratoriais, inclusive exames de rotina de sangue e urina, avaliações bioquímicas e teste de anticorpos antinucleares, estavam dentro dos limites normais. O teste do derivado proteico purificado mostrou-se negativo e uma radiografia torácica posteroanterior revelou linfadenopatia hilar bilateral. A biópsia da pele mostrou numerosos granulomas epitelioides compactos dérmicos, cercados por um colarete de linfócitos esparsos, sem evidência de bacilos álcool-ácido resistentes ou fungos (C e D). Não foi observada a presença de material estranho polarizável dentro dos granulomas. Foi feito o diagnóstico de sarcoidose cutânea atrófica. O tratamento foi iniciado com 0,5 mg/kg/dia de prednisona (25 mg/dia) e 6,0 mg/kg/dia de hidroxiquina (300 mg/dia). Após 2 meses, foi alcançada regressão parcial das placas eritematosas e da linfadenopatia hilar bilateral. A prednisona foi reduzida em 5 mg/mês e foi descontinuada após quatro meses. Hidroxiquina oral foi administrada por três meses consecutivos. Após nove meses de tratamento, o paciente apresentou uma resposta clínica quase completa sem linfadenopatia hilar bilateral (figs. 1 E e F).

Discussão

A sarcoidose cutânea com lesões de aparência atrófica é incomum, foi relatada principalmente em associação com lesões ulcerativas, especialmente nas pernas de pacientes jovens e de meia idade.^{2,4} A forma atrófica facial da sarcoidose sem ulceração associada em adolescentes foi descrita raramente na literatura. Na ausência de um teste diagnóstico definitivo para sarcoidose, a maioria dos casos é diagnosticada na histopatologia após a exclusão de outras causas de inflamação granulomatosa. No presente caso, os principais diagnósticos diferenciais foram hanseníase, lúpus eritematoso sistêmico e lúpus vulgar. Clinicamente, a hanseníase pode se resolver espontaneamente e deixar a pele atrófica. O diagnóstico da hanseníase é feito pela demonstração de bacilos álcool-ácido resistentes na biópsia de pele ou esfregaço, sintomas clínicos e comprometimento neural. O diagnóstico de lúpus eritematoso sistêmico foi descartado devido à ausência de sintomas sistêmicos e ao fato de que os anticorpos antinucleares foram negativos. A ineficácia da terapia antituberculosa descarta lúpus vulgar. Histopatologicamente, os granulomas sarcoidóticos também podem ser observados em várias doenças, inclusive reações contra corpos estranhos, infecções e síndromes

de imunodeficiência.⁵ É importante descartar agentes infecciosos e substâncias estranhas. No presente paciente, o diagnóstico de sarcoidose foi respaldado pela presença de linfadenopatia hilar e achados histopatológicos. A raridade da sarcoidose atrófica cutânea dificulta a realização de ensaios clínicos rigorosos; a maioria das informações sobre tratamentos é obtida em relatos de casos. As lesões ulcerativas-atróficas tendem a cicatrizar com tratamento combinado de prednisona, hidroxiquina e mofetil micofenolato ou talidomida.⁴ Embora a literatura relate que a forma atrófica é resistente ao tratamento,⁶ o presente paciente apresentou boa resposta.

Os autores diagnosticaram e trataram curativamente um paciente com sarcoidose atrófica cutânea. Nesses pacientes, a cura clínica pode ser alcançada com o uso de tratamento combinado de prednisona e hidroxiquina em longo prazo.

Suporte financeiro

Fundo de Inovação CAMS para Ciências Médicas (CIFMS-2017-12M-1-017).

Contribuição dos autores

Xiaomei Zhu: Aprovação da versão final do manuscrito; elaboração e redação do manuscrito; obtenção, análise e interpretação dos dados; participação efetiva na orientação da pesquisa; revisão crítica da literatura; revisão crítica do manuscrito.

Jianfang Sun: Aprovação da versão final do manuscrito; revisão crítica da literatura; revisão crítica do manuscrito.

Conflitos de interesse

Nenhum.

Referências

1. Noe MH, Rosenbach M. Cutaneous sarcoidosis. *Curr Opin Pulm Med.* 2017;23:482–6.
2. Haimovic A, Sanchez M, Judson MA, Prystowsky S. Sarcoidosis: a comprehensive review and update for the dermatologist: part I. *Cutaneous disease.* *J Am Acad Dermatol.* 2012;66(699.):e1–18.
3. Cardoso JC, Cravo M, Reis JP, Tellechea O. Cutaneous sarcoidosis: a histopathological study. *J Eur Acad Dermatol Venereol.* 2009;23:678–82.
4. Yoo SS, Mimouni D, Nikolskaia OV, Kouba DJ, Sauder DN, Nousari CH. Clinicopathologic features of ulcerative-atrophic sarcoidosis. *Int J Dermatol.* 2004;43:108–12.
5. Wanat KA, Rosenbach M. A practical approach to cutaneous sarcoidosis. *Am J Clin Dermatol.* 2014;15:283–97.
6. Vinay K, De D, Handa S, Saikia UN. Generalized atrophic plaques in a young male. *Generalized atrophic sarcoidosis.* *Int J Dermatol.* 2016;55:e56–8.