

munes como diabetes, hepatite autoimune, síndrome de Guillain-Barré e tireoidite após o término do regime de isotretinoína ou durante a última semana de tratamento.<sup>5</sup> Além disso, estudos *in vitro* também demonstraram que os retinoides podem ter um efeito pró-apoptótico nos melanócitos.<sup>3</sup>

Apesar de a relação causa-efeito dessa associação ainda não estar comprovada, o surgimento crescente de novos casos na literatura é um sinal de alerta para os dermatologistas manterem a vigilância sobre esse possível novo efeito colateral.

### Suporte financeiro

Nenhum.

### Contribuição dos autores

Maria Fernanda de Santana Avelar-Caggiano: Concepção e planejamento do estudo; elaboração e redação do manuscrito; obtenção, análise e interpretação dos dados; revisão crítica da literatura.

Caio César Silva de Castro: Aprovação da versão final do manuscrito; participação efetiva na orientação da pesquisa; participação intelectual em conduta propedêutica e/ou terapêutica de casos estudados; revisão crítica do manuscrito.

Gerson Dellatorre: Aprovação da versão final do manuscrito; participação efetiva na orientação da pesquisa; participação intelectual em conduta propedêutica e/ou terapêutica de casos estudados; revisão crítica do manuscrito.

### Conflitos de interesse

Nenhum.

### Referências

1. VanGeel N, Mollet I, Brochez L, Dutré M, De Schepper S, Verhaeghe E, et al. New insights in segmental vitiligo: case report and review of theories. *Br J Dermatol.* 2011;166:240–6.
2. Rao PK, Bhat RM, Nandakishore B, Dandakeri S, Martis J, Kamath GH. Safety and efficacy of flow-dose isotretinoin in the treatment of moderate to severe acne vulgaris. *Indian J Dermatol.* 2014;59:316.
3. Kokandi AA. Vitiligo Appearing after Oral Isotretinoin Therapy for Acne. *Case Reports in Dermatological Medicine.* 2018;2018:1–3.
4. Garner ML, McShane DB, Burkhart CN, Morrell DS. Isotretinoin and vitiligo: Can chronic cheilitis cause koebnerization? *Pediatric Dermatology.* 2015;32:108–9.
5. Nugroho J, Schweiger B. Isotretinoin as a Possible Environmental Trigger to Autoimmunity in Genetically Susceptible Patients. *Case Rep Pediatr.* 2017;2017:1–3.

Maria Fernanda de Santana Avelar-Caggiano <sup>a,\*</sup>,  
Caio César Silva de Castro <sup>b</sup>  
e Gerson Dellatorre <sup>a</sup>

<sup>a</sup> Serviço de Dermatologia, Hospital Santa Casa de Misericórdia de Curitiba, Curitiba, PR, Brasil

<sup>b</sup> Escola de Medicina, Pontifícia Universidade Católica do Paraná, Curitiba, PR, Brasil

\* Autor para correspondência.

E-mail: [mafe\\_avelar@yahoo.com.br](mailto:mafe_avelar@yahoo.com.br) (M.F. Avelar-Caggiano).

Recebido em 1 de abril de 2019; aceito em 22 de julho de 2019

Disponível na Internet em 10 de maio de 2020

2666-2752/ © 2020 Sociedade Brasileira de Dermatologia. Publicado por Elsevier España, S.L.U. Este é um artigo Open Access sob uma licença CC BY (<http://creativecommons.org/licenses/by/4.0/>).

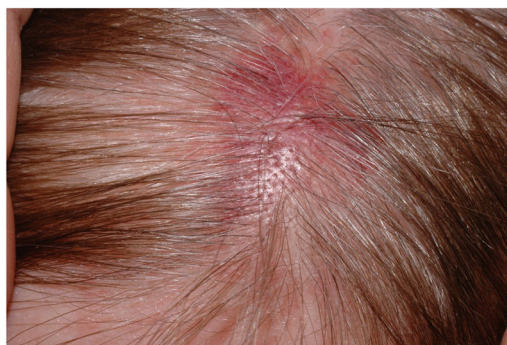## Herpes zoster incógnito: diagnóstico imuno-histoquímico

Prezado Editor,

Paciente do sexo feminino de 60 anos apresentou-se com história de placa edematosa e eritematosa no couro cabeludo há uma semana. A lesão, com 2,5 cm de diâmetro, estava associada a dor leve (**fig. 1**). O exame histopatológico mostrou infiltrado inflamatório maciço na derme, principalmente ao redor das glândulas sebáceas, acompanhado de edema na derme papilar com formação de vesícula ini-

cial na junção dermoepidérmica (**fig. 2A**). Devido à suspeita de infecção herpética, foi feito exame imuno-histoquímico, negativo para o vírus herpes simplex (HSV) e positivo para o vírus varicella zoster (VVZ; **fig. 2B**). Confirmando-se, portanto, o diagnóstico de herpes zoster (HZ) incógnito.

Devido à reativação do VVZ, presente em estado latente nos gânglios sensoriais, o HZ pode permanecer inativo por



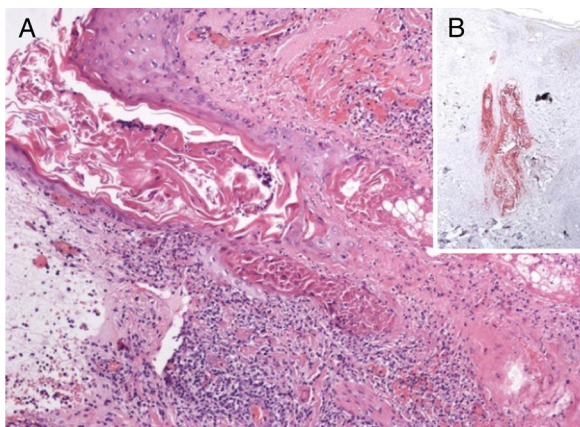
**Figura 1** Placa eritematosa com início recente na cabeça de uma mulher de 60 anos.

DOI referente ao artigo:

<https://doi.org/10.1016/j.abd.2019.07.011>

☆ Como citar este artigo: Nazzaro G, Veraldi S. Herpes zoster incógnito: an immunohistochemical diagnosis. *An Bras Dermatol.* 2020;95:400–1.

☆☆ Trabalho realizado no Departamento de Fisiopatologia e Transplante, Università degli Studi di Milano, Fondazione IRCCS Ca' Granda Ospedale Maggiore Policlinico, Milão, Itália.



**Figura 2** A, Infiltrado inflamatório ao redor do epitélio folicular e glândula sebácea. Descolamento bolhoso inicial na junção dermoepidérmica (Hematoxilina & eosina 40×). B, comprometimento primário do epitélio sebáceo, como demonstrado pelo exame imuno-histoquímico específico para o vírus varicela zoster (Hematoxilina & eosina, 40×).

décadas ou por toda a vida. A condição essencial é contato anterior, geralmente durante a infância, com o VVZ. O HZ é caracterizado por erupção eritematosa-vesicular unilateral e dor localizada. No entanto, o diagnóstico clínico pode ser desafiador, especialmente no início de erupção ou em formas consideradas abortivas, quando as lesões são máculas, pápulas e placas. O exame microscópico pode ser usado para confirmar a infecção por herpesvírus; entretanto, sinais típicos, como células epiteliais multinucleadas ou células fantasmas, podem não ser encontrados em uma amostra. Assim, introduziu-se o termo “herpes incógnito” (do latim, significado não reconhecível).<sup>1</sup>

O vírus é transportado da raiz dorsal ou do gânglio trigeminal através dos nervos mielinizados, que terminam no istmo dos folículos capilares. Consequentemente, o envolvimento cutâneo primário ocorre no epitélio folicular e sebáceo,<sup>2</sup> como mostrado no caso apresentado. Subsequentemente, a infecção se propaga para a epiderme. Essa pista, patognomônica do HZ e não encontrada no herpes simplex, pode ser facilmente confirmada por imuno-histoquímica. Esse método histológico, que pode ser usado para confirmar a etiologia viral em casos complicados,<sup>3</sup> demonstra que o HSV afeta primariamente a epiderme, apenas ocasionalmente as porções superiores dos folículos pilosos, mas nunca o epitélio sebáceo ou os nervos. Por outro lado, o VVZ se espalha preferencialmente dos nervos dérmicos para as unidades foliculosebáceas e daí para a epiderme. No entanto, a razão pela qual a infecção recorrente por HSV atinge primariamente a epiderme, em contraste com o HZ, que acomete preferencialmente as unidades foliculosebáceas, não é totalmente compreendida.

Em estudo que envolveu 75 pacientes com diagnóstico clínico diferencial de infecções herpéticas,<sup>4</sup> HZ foi diagnosticado erroneamente como infecção por HSV em 30% dos casos, devido à ausência de vesículas. Do ponto de vista histopatológico, foliculite herpética foi detectada em 28% dos casos de HZ e não foi encontrada em infecções por HSV.

Em conclusão, o HZ pode apresentar variantes clínicas, purpúricas ou hemorrágicas<sup>5</sup> em pacientes em terapia antiplaquetária ou anticoagulante e HZ gangrenoso, bolhoso e disseminado em pacientes imunocomprometidos. Os autores relataram um caso de herpes incógnito, variante clínica de HZ pouco relatada, representando sua forma abortiva, com características clínicas e histopatológicas distintas.

## Suporte financeiro

Nenhum.

## Contribuição dos autores

Gianluca Nazzaro: Aprovação da versão final do manuscrito; elaboração e redação do manuscrito; obtenção, análise e interpretação dos dados; participação efetiva na orientação da pesquisa; revisão crítica da literatura; revisão crítica do manuscrito.



Stefano Veraldi: Aprovação da versão final do manuscrito; revisão crítica da literatura.

## Conflitos de interesse

Nenhum.

## Referências

1. Böer A, Herder N, Blodorn-Schlicht N, Falk T. Herpes Incognito most commonly is herpes zoster and its histopathologic pattern is distinctive. *Am J Dermatopathol.* 2006;28:181–6.
2. Walsh N, Boutilier R, Glasgow D, Shaffelbug M. Exclusive involvement of folliculosebaceous units by herpes - A reflection of early herpes zoster. *Am J Dermatopathol.* 2005;27:189–94.
3. Veraldi S, Fanoni D, Nazzaro G. Herpes zoster of the penis: an immunohistochemistry diagnosis. *J Cutan Pathol.* 2012;39:811–2.
4. Böer A, Herder N, Blödorn-Schlicht N, Steinkraus V, Falk TM. Refining criteria for diagnosis of cutaneous infections caused by herpes viruses through correlation of morphology with molecular pathology. *Indian J Dermatol Venereol Leprol.* 2006;72:270–5.
5. Veraldi S, Vaira F, Nazzaro G. Purpuric herpes zoster in patients in therapy with clopidogrel. *J Clin Virol.* 2015;69:122–4.

Gianluca Nazzaro \*  
e Stefano Veraldi 

*Departamento de Fisiopatologia e Transplante, Università degli Studi di Milano, Fondazione IRCCS Ca' Granda Ospedale Maggiore Policlinico, Milão, Itália*

\* Autor para correspondência.

E-mail: [gianluca.nazzaro@gmail.com](mailto:gianluca.nazzaro@gmail.com) (G. Nazzaro).

Recebido em 11 de março de 2019; aceito em 23 de julho de 2019

Disponível na Internet em 26 de maio de 2020

2666-2752/ © 2020 Sociedade Brasileira de Dermatologia.

Publicado por Elsevier España, S.L.U. Este é um artigo Open Access sob uma licença CC BY (<http://creativecommons.org/licenses/by/4.0/>).