

Arranjo em “colar de pérolas” na dermatoscopia de uma pápula localizada na região torácica^{☆,☆☆}



Prezado Editor,

Mulher, 49 anos, veio para consulta com histórico de pápula assintomática em forma de cúpula vermelha na região torácica esquerda há três anos. A lesão aumentou lentamente (fig. 1). A paciente não apresentava histórico médico ou familiar relevante. A dermatoscopia mostrou vasos glomerulares e puntiformes com arranjo em “colar de pérolas” e um colarete de escamas ao redor (fig. 2). A biópsia excisional da lesão e o exame histopatológico evidenciaram hiperplasia epidérmica psoriasiforme nitidamente demarcada, composta por ceratinócitos claros ligeiramente aumentados e células basais com citoplasma de coloração pálida, vasos sanguíneos dilatados nas papilas dérmicas e infiltrado inflamatório perivascular (fig. 3). Foi feito o diagnóstico de acantoma de células claras (ACC), sem recorrência quatro meses após a excisão.

O ACC, também conhecido como acantoma de Degos, é uma entidade clínica rara descrita pela primeira vez por Degos em 1962.¹ Sua etiologia ainda não é claramente conhecida. É tradicionalmente considerado uma forma benigna de neoplasia epidérmica. Por outro lado, especula-se que o ACC possa ser uma dermatose inflamatória reacional ou uma forma localizada de psoríase.² O ACC geralmente surge nas extremidades inferiores, caracterizado por uma única pápula ou nódulo assintomático, marrom-avermelhado, em forma de cúpula, frequentemente coberto por um delicado colarete de escamas. Além disso, tipos gigantes, pedunculados, múltiplos, císticos e pigmentados podem ser observados. As características histopatológicas incluem uma área bem demarcada de acantose psoriasiforme com queratinócitos e citoplasma de coloração pálida, edema intercelular, microabscessos paraqueratóticos e derme papilar edemaciada, além de capilares e veias superficiais aumentados. O diagnóstico de ACC deve ser diferenciado de ceratoses actínicas ou seborreicas, carcinoma basocelular, carcinoma espinocelular, granuloma piogênico, hidradenoma de células claras e melanoma amelanótico.

À dermatoscopia, o ACC tem apresentação peculiar, que ajuda a melhorar a precisão do diagnóstico, caracterizada por pontos vermelhos, glóbulos e vasos glomerulares dispostos em arranjo linear ou serpiginoso, além de um colarete periférico de escamas.³ A característica dermatoscópica de “colar de pérolas” corresponde à histopatologia do ACC em cortes transversais, com ilhas epiteliais de tamanho uniforme na derme em distribuição semelhante a um cordão e vários capilares dilatados.⁴ No entanto, Espinosa relatou recentemente que a característica dermatoscópica de arranjo em “colar de pérolas” também é observada na

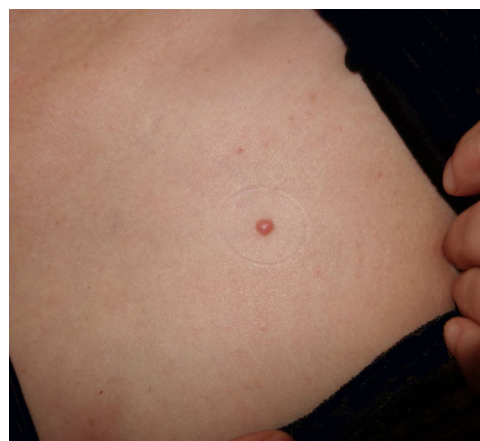

Figura 1 Pápula isolada no tórax.

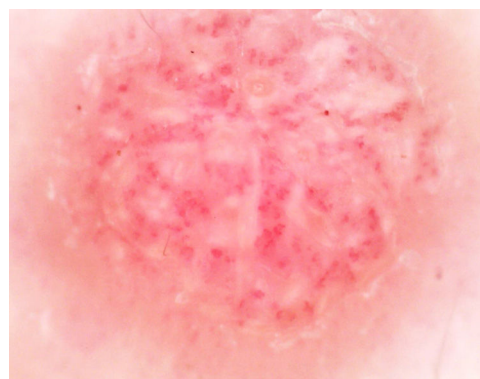


Figura 2 Dermatoscopia apresenta vasos glomerulares e pontilhados com arranjo em “colar de pérolas” e um colarete de escamas ao redor.

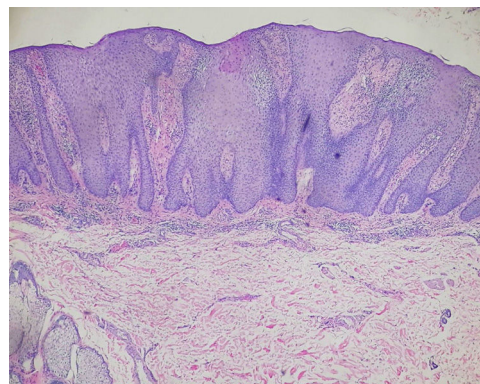

Figura 3 Exame histopatológico evidencia hiperplasia epidérmica psoriasiforme nitidamente demarcada, composta por queratinócitos claros e células basais com citoplasma de coloração pálida, vasos sanguíneos dilatados nas papilas dérmicas e infiltrado inflamatório perivascular misto. (Hematoxilina & eosina, 40x).

DOI referente ao artigo:

<https://doi.org/10.1016/j.abd.2019.06.015>

☆ Como citar este artigo: Zhang L-W, Wang W-J, Li C-H, Chen T. The string of pearls pattern in dermoscopy of a chest papule. *An Bras Dermatol.* 2020;95:392–3.

☆☆ Trabalho realizado no Departamento de Dermatovenereologia, Chengdu Second People’s Hospital, Chengdu, Sichuan, China.

ceratose seborreica e na ceratose liquenoide; esse autor sugeriu que outros tumores epidérmicos, especialmente aqueles com padrão histopatológico semelhante, também possam mostrar esse padrão dermatoscópico.⁵ Portanto, a biópsia ainda não pode ser descartada para confirmar o diagnóstico de ACC.

Suporte financeiro

Nenhum.

Contribuição dos autores

Li-wen Zhang: Concepção e planejamento do estudo; obtenção, análise e interpretação dos dados; revisão crítica da literatura.

Wen-ju Wang: Concepção e planejamento do estudo.

Cong-hui Li: Revisão crítica da literatura.

Tao Chen: Revisão crítica do manuscrito.





Conflitos de interesse

Nenhum.

Referências

1. Degos R, Delort J, Civatte J, Poiars Baptista A. Epidermal tumor with an unusual appearance: clear cell acanthoma. *Ann Dermatol Syphiligr (Paris)*. 1962;89:361–71.
2. Zedek DC, Langel DJ, White WL. Clear-cell acanthoma versus acanthosis: a psoriasiform reaction pattern lacking tricholemmal differentiation. *Am J Dermatopathol*. 2007;29:378–84.

3. Lyons G, Chamberlain AJ, Kelly JW. Dermoscopic features of clear cell acanthoma: five new cases and a review of existing published cases. *Australas J Dermatol*. 2015;56:206–11.
4. Miyake T, Minagawa A, Koga H, Fukuzawa M, Okuyama R. Histopathological correlation to the dermoscopic feature of "string of pearls" in clear cell acanthoma. *Eur J Dermatol*. 2014;24:498–9.
5. Espinosa AED, Akay BN, Gonzalez-Ramirez RA. String of pearls pattern": report of three cases of non clear-cell acanthoma. *An Bras Dermatol*. 2017;92 5 Suppl 1:142–4.

Li-Wen Zhang *,¹, Wen-Ju Wang ¹, Cong-Hui Li 
e Tao Chen 

Departamento de Dermatovenereologia, Chengdu Second People's Hospital, Chengdu, China

* Autor para correspondência.

E-mail: zhleven@126.com (L. Zhang).

¹ Contribuíram de forma igual para este estudo.

Recebido em 30 de março de 2019; aceito em 14 de junho de 2019

Disponível na Internet em 12 de maio de 2020

2666-2752/ © 2020 Publicado por Elsevier España, S.L.U. em nome de Sociedade Brasileira de Dermatologia. Este é um artigo Open Access sob uma licença CC BY (<http://creativecommons.org/licenses/by/4.0/>).

Condrodermatite nodular crônica da hélice em paciente pediátrico ☆☆☆



Prezado Editor,

Um menino chinês de 9 anos apresentou história de múltiplos nódulos que afetavam a ante-hélice direita por dois meses. Os nódulos aumentaram gradualmente e eram levemente dolorosos. O paciente era saudável. Não foram observados fatores locais e lesões cutâneas prévias e o paciente não apresentava histórico de lesões no local. O histórico médico e familiar não foi significativo. No exame físico, foram observados quatro nódulos cor da pele de 4 a 5 mm de diâmetro na ante-hélice direita em um arranjo de colar de pérolas (fig. 1). Um dos nódulos foi excisado e o exame anatomopatológico evidenciou hiperplasia epidérmica irregular, edema de células endoteliais nos vasos dérmicos e estenose vascular com infiltração linfocítica perivascular moderada, além de fibrose laminada e reação granulomatosa de células epitelioides e linfócitos (fig. 2). Os exames de sangue, inclusive hemograma completo, índice de coagulação sanguínea, função hepática e renal e anticorpos antinucleares, foram normais. Foi feito o diagnóstico de condrodermatite nodular crônica da hélice (CNCH) e iniciou-se tratamento

com acolchoamento protetor ao redor da porção da orelha externa e creme tópico de halometasona a 0,5%. Após dois meses de tratamento, observou-se redução dos nódulos e desaparecimento do quadro doloroso.

A CNCH é caracterizada por um nódulo eritematoso doloroso benigno com uma crosta central, em continuidade com a cartilagem da hélice ou da ante-hélice na porção externa da orelha. As lesões são mais comuns no lado direito do que no lado esquerdo. Em pacientes do sexo masculino, a CNCH

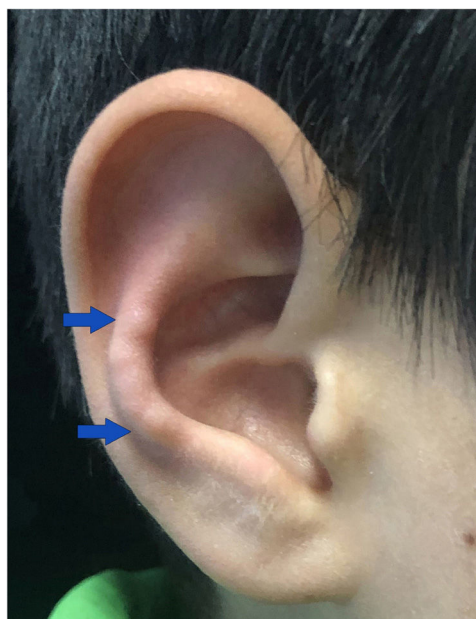


Figura 1 Quatro nódulos cor de pele na anti-hélice direita em um arranjo de colar de pérolas.

DOI referente ao artigo:

<https://doi.org/10.1016/j.abd.2019.06.014>

☆ Como citar este artigo: Zhang L-W, Li L, Li C-H, Wang W-J. Pediatric chondrodermatitis nodularis chronica helicis. *An Bras Dermatol*. 2020;95:393–5.

☆☆ Trabalho realizado no Departamento de Dermatovenereologia, Segundo Hospital Popular de Chengdu, Chengdu, Sichuan, China.