

## Contribuição dos autores

Deborah Lucena Markman: Aprovação da versão final do manuscrito; elaboração e redação do manuscrito; participação efetiva na orientação da pesquisa; revisão crítica da literatura.

Pamella Paola Bezerra de Oliveira: Elaboração e redação do manuscrito; revisão crítica da literatura.

Daniela Mayumi Takano: Aprovação da versão final do manuscrito; participação efetiva na orientação da pesquisa; revisão crítica do manuscrito.

Idalina Inês Fonseca Nogueira Cambuim: Aprovação da versão final do manuscrito; participação efetiva na orientação da pesquisa; revisão crítica do manuscrito.





## Conflitos de interesse

Nenhum.

## Referências

1. Queiroz JPAF, Sousa FDN, Lage RA, Izael MA, Santos AG. Criptococose - uma revisão bibliográfica. *Acta Veterinaria Brasilica*. 2008;2:32–8.
2. Azulay RD, Azulay DR, Abulafia LA. *Dermatologia* 6<sup>nd</sup> ed. Rio de Janeiro: Guanabara Koogan; 2013.
3. Bivanco FC, Machado CDS, Martins EL. Criptococose cutânea. *Arq Med ABC*. 2006;31:102–9.

4. Pinto Junior VL, Galhardo MCG, Lazéra M, Wanke B, Reis RS, Perez M. Criptococose associada à AIDS. A importância do cultivo da urina no seu diagnóstico. *Rev Soc Bras Med Trop*. 2006;39:230–2.
5. Trope BM, Fernandes ALC, Maceira MHJP, Barreiros MGC. Paniculite criptocócica em transplantado renal. *An Bras Dermatol*. 2008;83:233–6.

Deborah Lucena Markman <sup>a,\*</sup>,  
Pamella Paola Bezerra de Oliveira <sup>a</sup>,  
Daniela Mayumi Takano <sup>b</sup>  
e Idalina Inês Fonseca Nogueira Cambuim <sup>c</sup>

<sup>a</sup> Departamento de Dermatologia, Hospital Otávio de Freitas, Recife, PE, Brasil

<sup>b</sup> Departamento de Patologia, Universidade Federal de Pernambuco, Recife, PE, Brasil

<sup>c</sup> Laboratório de Micologia, Hospital Otávio de Freitas, Recife, PE, Brasil

\* Autor para correspondência.

E-mail: [deborahlmarkman@gmail.com](mailto:deborahlmarkman@gmail.com) (D.L. Markman).

Recebido em 27 de maio de 2018; aceito em 4 de julho de 2019

Disponível na Internet em 10 de maio de 2020

2666-2752/ © 2020 Publicado por Elsevier España, S.L.U. em nome de Sociedade Brasileira de Dermatologia. Este é um artigo Open Access sob uma licença CC BY (<http://creativecommons.org/licenses/by/4.0/>).

## Dermatose terra firme-forme: condição subdiagnosticada

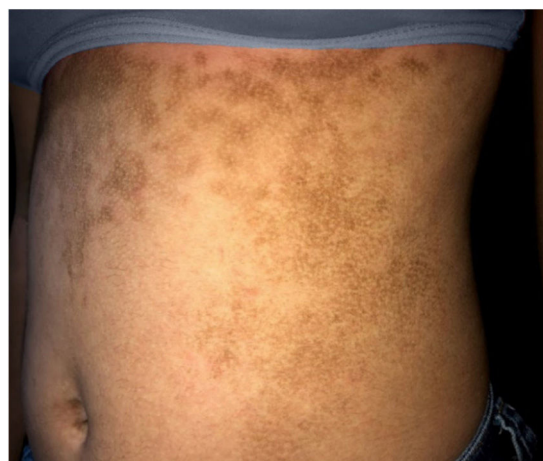Prezado Editor,

Menina de 12 anos, parda, sem comorbidades, procurou atendimento dermatológico devido ao surgimento de manchas acastanhadas com aspecto de “sujeira”, difusas pelo corpo, de evolução progressiva havia dois anos, que lhe causavam grande impacto social, pois sofria discriminação na escola. Usou cetozonazol creme, mas não houve resposta clínica. Notou que as lesões se tornavam discretamente mais claras após fricção intensa com bucha, porém sem melhoria após lavagem com água e sabão.

Ao exame dermatológico, apresentava placas acastanhadas, hiperkeratóticas de aspecto pontuado, acometiam pescoço, dorso, abdome e, menos evidente, membros inferiores (figs. 1 e 2). Após suspeita de terra firme-forme, foi feita fricção das lesões com gaze embebida em álcool 70% e houve remoção das placas (fig. 3).

O termo terra firme-forme surgiu do latim e significa “terra sólida”, também conhecida como dermatose suja de Duncan. Alteração cutânea benigna, idiopática, descrita em 1987,<sup>1–3</sup> subdiagnosticada. Por isso, sua prevalência e incidência são desconhecidas.<sup>1</sup> Os casos descritos na literatura evidenciam maior acometimento na infância e adolescência.<sup>2,3</sup>

A patogênese é incerta, mas se atribui a distúrbio de maturação dos queratinócitos, leva à compactação dessas células, associada à melanina, sebo e micro-organismos na



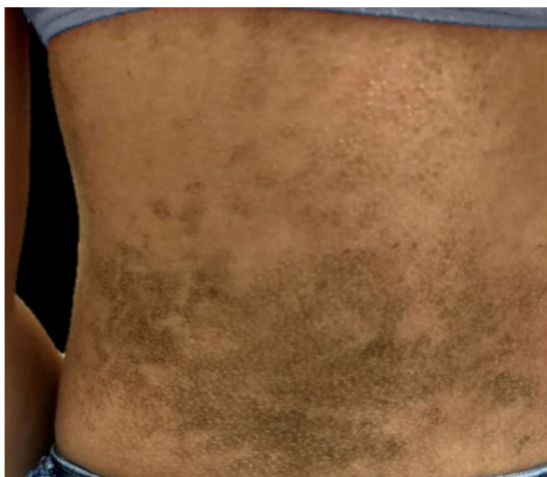
**Figura 1** Placas acastanhadas hiperkeratóticas de aspecto pontuado acometem o abdome.

DOI referente ao artigo:

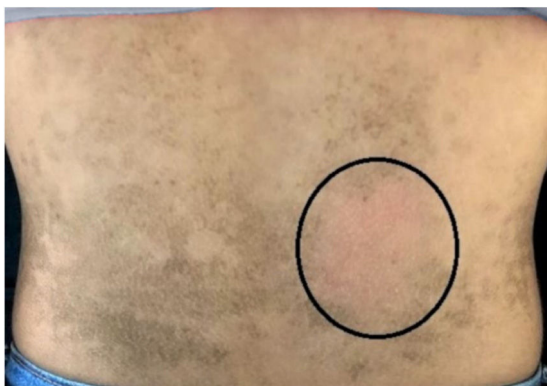
<https://doi.org/10.1016/j.abd.2019.07.013>

☆ Como citar este artigo: Badaró BA, Diniz LM, Nogueira PSE. Terra firme-forme dermatosis: an underdiagnosed condition. *An Bras Dermatol*. 2020;95:397–9.

☆☆ Trabalho realizado no Hospital Universitário Cassiano Antônio Moraes, Vitória, ES, Brasil.



**Figura 2** Placas acastanhadas hiperqueratóticas de aspecto pontuado acometem o dorso.



**Figura 3** Área em destaque sem lesão, após fricção de gaze embebida com álcool 70% na pele.

epiderme,<sup>1-3</sup> explica a hiperqueratose e a hiperpigmentação clinicamente observadas.

Apresenta-se com placas e pápulas ligeiramente elevadas, acastanhadas ou enegrecidas, hiperqueratóticas e assintomáticas. As lesões são tipicamente localizadas no pescoço, face e tronco, bilaterais ou unilaterais. Acomete pessoas com hábitos de higiene adequados, as lesões não são removidas pela água e sabão.<sup>1,2</sup>

Quando a condição é suspeitada, a dermatoscopia auxilia, demonstra placas poligonais acastanhadas dispostas em padrão de mosaico,<sup>2,3</sup> e o diagnóstico é firmado pela remoção das lesões, fricciona-se a pele de forma firme e persistente, com algodão embebido em álcool isopropílico 70%.<sup>1-4</sup> Possivelmente, o álcool determina a desnaturação das proteínas celulares, interfere no metabolismo celular e dilui as membranas lipoprotéicas,<sup>5</sup> desfazendo as lesões. Exames de sangue e biópsias de pele são evitados.<sup>4</sup> A avaliação histológica é desnecessária, mas, se feita, observam-se acantose, papilomatose e hiperqueratose lamelar.<sup>3</sup>

Os diagnósticos diferenciais se fazem com lesões hiperpigmentadas, inclusive papilomatose confluyente e reticulada de Gougerot-Carteaud, semelhante em algumas características, e considerada por alguns autores como vari-

ante superficial dessa dermatose. É possível diferenciá-las pela remoção das lesões com álcool na dermatose terra firma-forme, além de alguns achados clínicos. A acantose nigricante apresenta-se normalmente associada a distúrbios metabólicos e a dermatose neglecta é facilmente removida com água e sabão,<sup>4</sup> entre outras.<sup>1,2</sup>

O tratamento consiste na aplicação do álcool isopropílico 70%, porém as lesões podem recidivar.<sup>1-4</sup> A pele deve ser lavada com água e sabão após uso do álcool, atenta-se aos possíveis sintomas de intoxicação, como sonolência, letargia, depressão respiratória, irritação das mucosas e outros, principalmente nas crianças. A absorção através da pele intacta é baixa, mas pode aumentar caso haja exposição prolongada.<sup>5</sup> Há relato do uso de ácido salicílico 5%, uma vez ao dia, com boa resposta após duas semanas.<sup>3</sup>

A família e o paciente devem ser orientados em relação à limpeza da pele em domicílio,<sup>1</sup> além da aplicação de emolientes na prevenção de xerose por uso recorrente de álcool.<sup>2</sup>

O reconhecimento dessa dermatose é importante para serem evitados procedimentos diagnósticos e terapêuticos incompatíveis, além de tranquilizar adolescentes e parentes, reduz o impacto social na vida dos doentes.

### Suporte financeiro

Nenhum.

### Contribuição dos autores

Bruna Anjos Badaró: Concepção e planejamento do estudo; elaboração e redação do manuscrito; obtenção, análise e interpretação dos dados; participação intelectual em conduta propedêutica e/ou terapêutica de casos estudados; revisão crítica da literatura; revisão crítica do manuscrito.

Lucia Martins Diniz: Aprovação da versão final do manuscrito; concepção e planejamento do estudo; participação efetiva na orientação da pesquisa; participação intelectual em conduta propedêutica e/ou terapêutica de casos estudados; revisão crítica da literatura; revisão crítica do manuscrito.

Paulo Sergio Emerich Nogueira: Participação intelectual em conduta propedêutica e/ou terapêutica de casos estudados; revisão crítica da literatura.

### Conflitos de interesse

Nenhum.

### Referências

1. Singla C, Budhwar J, Mahajan BB. Bilaterally symmetrical terra firma-forme dermatosis: a diagnostic conundrum. *Egypt J Dermatol Venerol*. 2018;38:46–8.
2. Stiube A, Jenni D, Wiederkehr L, Anzengruber F, Nobbe S. Terra Firma-Forme Dermatitis Diagnostic Sign and Treatment: A Case Report. *Case Rep Dermatol*. 2019;11:108–12.
3. Vakirlis E, Theodosiou G, Lallas A, Apalla Z, Sotiriou E. Terra firma-forme dermatosis: Differential diagnosis and response to salicylic acid therapy. *Pediatr Dermatol*. 2019;00:1–4.
4. Sasaya EMK, Ghislandi C, Trevisan F, Ribeiro TO, Mulinari-Brenner F, Gaiowski CB. Dermatitis neglecta. *An Bras Dermatol*. 2015;90(3 S1):58–60.

5. National Center for Biotechnology Information. PubChem Compound Database [Internet]. US: National Library of Medicine; [Cited 2019 Feb 16]. Available from: <https://pubchem.ncbi.nlm.nih.gov/compound/3776>.

Bruna Anjos Badaró \*, Lucia Martins Diniz   
e Paulo Sergio Emerich Nogueira 

*Serviço de Dermatologia, Hospital Universitário Cassiano Antônio Moraes, Universidade Federal do Espírito Santo, Vitória, ES, Brasil*

\* Autor para correspondência.

E-mail: [brunaanjosbadaro@hotmail.com](mailto:brunaanjosbadaro@hotmail.com) (B.A. Badaró).

Recebido em 28 de fevereiro de 2019; aceito em 17 de julho de 2019

Disponível na Internet em 23 de maio de 2020

2666-2752/ © 2020 Sociedade Brasileira de Dermatologia. Publicado por Elsevier España, S.L.U. Este é um artigo Open Access sob uma licença CC BY (<http://creativecommons.org/licenses/by/4.0/>).

## Vitiligo segmentar inflamatório durante o uso de isotretinoína oral: uma associação casual? ☆☆☆



Prezado Editor,

O vitiligo segmentar (VS) corresponde 3% a 20% de todos os casos de vitiligo e geralmente não está associado a doenças autoimunes quando comparado ao vitiligo não segmentar (VNS).<sup>1</sup> Entre as teorias propostas para a fisiopatologia do VS, é importante enfatizar a presença de um ataque autoimune contra uma área de mosaïcismo.<sup>1</sup>

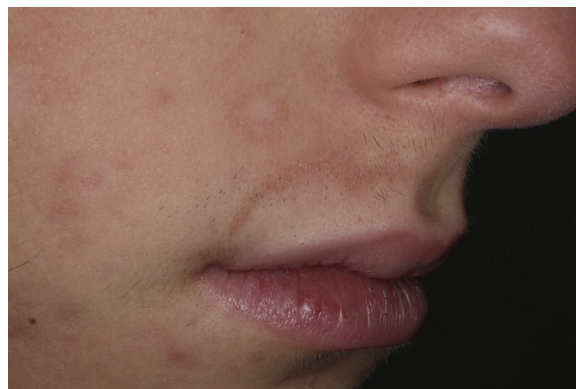Na literatura são escassos os relatos sobre o surgimento de vitiligo como efeito colateral de medicamentos, especialmente da isotretinoína oral. O objetivo do presente relato é demonstrar um possível novo efeito colateral dessa medicação, uma vez que não há descrições da associação com VS na literatura.

Paciente masculino, 17 anos, previamente hígido e sem história familiar de vitiligo, apresentava diagnóstico de acne resistente a tratamentos tópicos e antibioticoterapia sistêmica. Durante o quinto mês de tratamento com isotretinoína oral (0,4 mg/kg/dia, dose acumulada de 5.400 mg) apresentou manchas acrômicas circundadas por halo eritematoso em regiões malar e perioral direita, não ultrapassavam a linha média da face (fig. 1). O exame com lâmpada de Wood evidenciou aspecto branco nacarado das lesões, além de poliose em pelos da barba, favoreceu o diagnóstico VS (fig. 2). Após a suspensão da medicação, foi iniciado o tratamento com tacrolimus 0,1% pomada duas vezes ao dia com melhoria do eritema perilesional após dois meses, embora sem melhoria da acromia. Posteriormente, foi submetido a 20 sessões de fototerapia UVB-NB com pouca repigmentação de padrão perifolicular.


Em revisão da literatura, são descritos apenas três casos de surgimento de vitiligo no contexto do uso da isotretinoína oral. Um dos relatos descreve o caso de um paciente que desenvolveu vitiligo durante o uso da medicação na dose de 0,3 a 0,4 mg/Kg/dia para o tratamento da acne moderada a

grave.<sup>2</sup> Em outro relato houve o desenvolvimento de vitiligo acrofacial somente após 2 meses do término do tratamento com isotretinoína, o que diminui a probabilidade de relação causa-efeito.<sup>3</sup> Há também relato de pioria de lesões de VNS em lábio inferior e região perioral inferior após queilite crônica devido ao uso da isotretinoína oral, quadro atribuído nesse caso ao fenômeno de Koebner.<sup>4</sup>

O mecanismo de ação da isotretinoína nessa suposta associação ainda não está completamente elucidado, mas a droga parece ter um papel no desencadeamento da autoimunidade em indivíduos geneticamente susceptíveis.<sup>5</sup> Têm sido descritos vários relatos de surgimento de doenças autoi-



**Figura 1** Manchas acrômicas circundadas por halo eritematoso e poliose em pelos de barba em regiões malar e perioral direita.



**Figura 2** Aspecto branco nacarado à lâmpada de Wood em regiões malar e perioral direita.

DOI referente ao artigo:

<https://doi.org/10.1016/j.abd.2019.07.014>

☆ Como citar este artigo: Caggiano-Avelar MFS, Castro CCS, Delatorre G. Inflammatory segmental vitiligo during oral isotretinoin use: a casual association? *An Bras Dermatol.* 2020;95:397–9.

☆☆ Trabalho realizado no Hospital Santa Casa de Misericórdia de Curitiba, Paraná, PR, Brasil.