

5. National Center for Biotechnology Information. PubChem Compound Database [Internet]. US: National Library of Medicine; [Cited 2019 Feb 16]. Available from: <https://pubchem.ncbi.nlm.nih.gov/compound/3776>.

Bruna Anjos Badaró *, Lucia Martins Diniz 
e Paulo Sergio Emerich Nogueira 

Serviço de Dermatologia, Hospital Universitário Cassiano Antônio Moraes, Universidade Federal do Espírito Santo, Vitória, ES, Brasil

* Autor para correspondência.

E-mail: brunaanjosbadaro@hotmail.com (B.A. Badaró).

Recebido em 28 de fevereiro de 2019; aceito em 17 de julho de 2019

Disponível na Internet em 23 de maio de 2020

2666-2752/ © 2020 Sociedade Brasileira de Dermatologia. Publicado por Elsevier España, S.L.U. Este é um artigo Open Access sob uma licença CC BY (<http://creativecommons.org/licenses/by/4.0/>).

Vitiligo segmentar inflamatório durante o uso de isotretinoína oral: uma associação casual? ☆☆☆



Prezado Editor,

O vitiligo segmentar (VS) corresponde 3% a 20% de todos os casos de vitiligo e geralmente não está associado a doenças autoimunes quando comparado ao vitiligo não segmentar (VNS).¹ Entre as teorias propostas para a fisiopatologia do VS, é importante enfatizar a presença de um ataque autoimune contra uma área de mosaïcismo.¹

Na literatura são escassos os relatos sobre o surgimento de vitiligo como efeito colateral de medicamentos, especialmente da isotretinoína oral. O objetivo do presente relato é demonstrar um possível novo efeito colateral dessa medicação, uma vez que não há descrições da associação com VS na literatura.

Paciente masculino, 17 anos, previamente hígido e sem história familiar de vitiligo, apresentava diagnóstico de acne resistente a tratamentos tópicos e antibioticoterapia sistêmica. Durante o quinto mês de tratamento com isotretinoína oral (0,4 mg/kg/dia, dose acumulada de 5.400 mg) apresentou manchas acrômicas circundadas por halo eritematoso em regiões malar e perioral direita, não ultrapassavam a linha média da face (fig. 1). O exame com lâmpada de Wood evidenciou aspecto branco nacarado das lesões, além de poliose em pelos da barba, favoreceu o diagnóstico VS (fig. 2). Após a suspensão da medicação, foi iniciado o tratamento com tacrolimus 0,1% pomada duas vezes ao dia com melhoria do eritema perilesional após dois meses, embora sem melhoria da acromia. Posteriormente, foi submetido a 20 sessões de fototerapia UVB-NB com pouca repigmentação de padrão perifolicular.

Em revisão da literatura, são descritos apenas três casos de surgimento de vitiligo no contexto do uso da isotretinoína oral. Um dos relatos descreve o caso de um paciente que desenvolveu vitiligo durante o uso da medicação na dose de 0,3 a 0,4 mg/Kg/dia para o tratamento da acne moderada a

grave.² Em outro relato houve o desenvolvimento de vitiligo acrofacial somente após 2 meses do término do tratamento com isotretinoína, o que diminui a probabilidade de relação causa-efeito.³ Há também relato de pioria de lesões de VNS em lábio inferior e região perioral inferior após queilite crônica devido ao uso da isotretinoína oral, quadro atribuído nesse caso ao fenômeno de Koebner.⁴

O mecanismo de ação da isotretinoína nessa suposta associação ainda não está completamente elucidado, mas a droga parece ter um papel no desencadeamento da autoimunidade em indivíduos geneticamente susceptíveis.⁵ Têm sido descritos vários relatos de surgimento de doenças autoi-

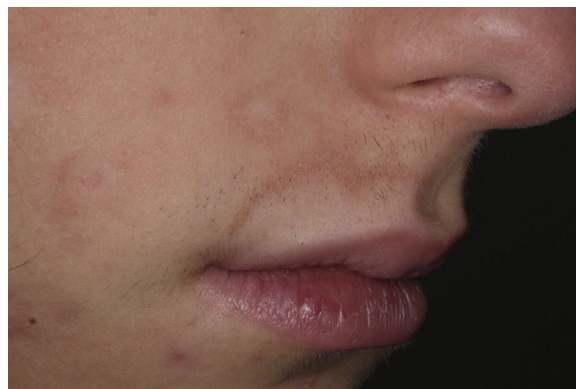

Figura 1 Manchas acrômicas circundadas por halo eritematoso e poliose em pelos de barba em regiões malar e perioral direita.




Figura 2 Aspecto branco nacarado à lâmpada de Wood em regiões malar e perioral direita.

DOI referente ao artigo:

<https://doi.org/10.1016/j.abd.2019.07.014>

☆ Como citar este artigo: Caggiano-Avelar MFS, Castro CCS, Delatorre G. Inflammatory segmental vitiligo during oral isotretinoin use: a casual association? *An Bras Dermatol.* 2020;95:397–9.

☆☆ Trabalho realizado no Hospital Santa Casa de Misericórdia de Curitiba, Paraná, PR, Brasil.

munes como diabetes, hepatite autoimune, síndrome de Guillain-Barré e tireoidite após o término do regime de isotretinoína ou durante a última semana de tratamento.⁵ Além disso, estudos *in vitro* também demonstraram que os retinoides podem ter um efeito pró-apoptótico nos melanócitos.³

Apesar de a relação causa-efeito dessa associação ainda não estar comprovada, o surgimento crescente de novos casos na literatura é um sinal de alerta para os dermatologistas manterem a vigilância sobre esse possível novo efeito colateral.

Suporte financeiro

Nenhum.

Contribuição dos autores

Maria Fernanda de Santana Avelar-Caggiano: Concepção e planejamento do estudo; elaboração e redação do manuscrito; obtenção, análise e interpretação dos dados; revisão crítica da literatura.

Caio César Silva de Castro: Aprovação da versão final do manuscrito; participação efetiva na orientação da pesquisa; participação intelectual em conduta propedêutica e/ou terapêutica de casos estudados; revisão crítica do manuscrito.

Gerson Dellatorre: Aprovação da versão final do manuscrito; participação efetiva na orientação da pesquisa; participação intelectual em conduta propedêutica e/ou terapêutica de casos estudados; revisão crítica do manuscrito.

Conflitos de interesse

Nenhum.

Referências

1. VanGeel N, Mollet I, Brochez L, Dutré M, De Schepper S, Verhaeghe E, et al. New insights in segmental vitiligo: case report and review of theories. *Br J Dermatol.* 2011;166:240–6.
2. Rao PK, Bhat RM, Nandakishore B, Dandakeri S, Martis J, Kamath GH. Safety and efficacy of flow-dose isotretinoin in the treatment of moderate to severe acne vulgaris. *Indian J Dermatol.* 2014;59:316.
3. Kokandi AA. Vitiligo Appearing after Oral Isotretinoin Therapy for Acne. *Case Reports in Dermatological Medicine.* 2018;2018:1–3.
4. Garner ML, McShane DB, Burkhart CN, Morrell DS. Isotretinoin and vitiligo: Can chronic cheilitis cause koebnerization? *Pediatric Dermatology.* 2015;32:108–9.
5. Nugroho J, Schweiger B. Isotretinoin as a Possible Environmental Trigger to Autoimmunity in Genetically Susceptible Patients. *Case Rep Pediatr.* 2017;2017:1–3.

Maria Fernanda de Santana Avelar-Caggiano ^{a,*},
Caio César Silva de Castro ^b
e Gerson Dellatorre ^a

^a Serviço de Dermatologia, Hospital Santa Casa de Misericórdia de Curitiba, Curitiba, PR, Brasil

^b Escola de Medicina, Pontifícia Universidade Católica do Paraná, Curitiba, PR, Brasil

* Autor para correspondência.

E-mail: mafe_avelar@yahoo.com.br (M.F. Avelar-Caggiano).

Recebido em 1 de abril de 2019; aceito em 22 de julho de 2019

Disponível na Internet em 10 de maio de 2020

2666-2752/ © 2020 Sociedade Brasileira de Dermatologia. Publicado por Elsevier España, S.L.U. Este é um artigo Open Access sob uma licença CC BY (<http://creativecommons.org/licenses/by/4.0/>).

Herpes zoster incógnito: diagnóstico imuno-histoquímico

Prezado Editor,

Paciente do sexo feminino de 60 anos apresentou-se com história de placa edematosa e eritematosa no couro cabeludo há uma semana. A lesão, com 2,5 cm de diâmetro, estava associada a dor leve ([fig. 1](#)). O exame histopatológico mostrou infiltrado inflamatório maciço na derme, principalmente ao redor das glândulas sebáceas, acompanhado de edema na derme papilar com formação de vesícula ini-

cial na junção dermoepidérmica ([fig. 2A](#)). Devido à suspeita de infecção herpética, foi feito exame imuno-histoquímico, negativo para o vírus herpes simplex (HSV) e positivo para o vírus varicella zoster (VVZ; [fig. 2B](#)). Confirmando-se, portanto, o diagnóstico de herpes zoster (HZ) incógnito.

Devido à reativação do VVZ, presente em estado latente nos gânglios sensoriais, o HZ pode permanecer inativo por

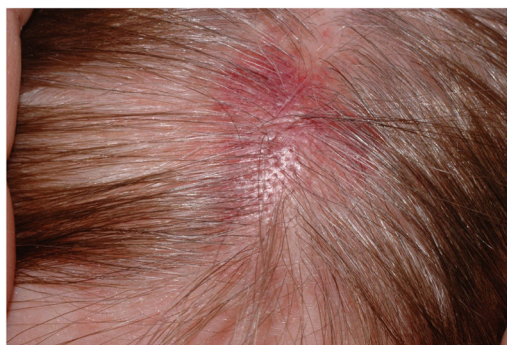

Figura 1 Placa eritematosa com início recente na cabeça de uma mulher de 60 anos.

DOI referente ao artigo:

<https://doi.org/10.1016/j.abd.2019.07.011>

☆ Como citar este artigo: Nazzaro G, Veraldi S. Herpes zoster incógnito: an immunohistochemical diagnosis. *An Bras Dermatol.* 2020;95:400–1.

☆☆ Trabalho realizado no Departamento de Fisiopatologia e Transplante, Università degli Studi di Milano, Fondazione IRCCS Ca' Granda Ospedale Maggiore Policlinico, Milão, Itália.