

QUAL O SEU DIAGNÓSTICO?

Caso para diagnóstico. Baqueteamento de um único dígito^{☆☆}



Larissa Crestani *, Isaura Azevedo Fasciani , Priscila Kakizaki 
e Neusa Yuriko Sakai Valente 

Departamento de Dermatologia, Hospital do Servidor Público Estadual de São Paulo, São Paulo, SP, Brasil

Recebido em 20 de setembro de 2019; aceito em 19 de janeiro de 2020

Disponível na Internet em 17 de junho de 2020

PALAVRAS-CHAVE

Dedos;
Mãos;
Tumores fibrosos
solitários

Resumo Uma paciente de 58 anos há dois anos apresentava baqueteamento de um único dedo no segundo quirodáctilo da mão direita. Após investigação com exames de imagens e biópsia incisional, foi diagnosticado fibromixoma acral superficial. Faz-se uma breve revisão sobre o baqueteamento de um único dígito e suas causas, em especial o fibromixoma acral superficial. © 2020 Sociedade Brasileira de Dermatologia. Publicado por Elsevier Espanha, S.L.U. Este é um artigo Open Access sob uma licença CC BY (<http://creativecommons.org/licenses/by/4.0/>).

Relato do caso

Mulher, 58 anos, hipertensa, relatava aumento progressivo de volume na falange distal do segundo quirodáctilo direito havia dois anos, assintomático. Ao exame, apresentava hipertrofia da falange distal associada a aumento da convexidade do leito ungueal, sugerindo baqueteamento digital de apenas um dígito (figs. 1 e 2), confirmado pelo ângulo do perfil e da razão da profundidade falangeana.¹ A ressonância nuclear magnética evidenciou uma formação nodular na face dorsal do segmento distal do dedo, localizada super-

ficialmente à falange, determinando remodelamento ósseo adjacente, que media 1,8 × 1,3 × 1,0 cm e abaulava a superfície cutânea (fig. 3). Feita biópsia da lesão (fig. 4).

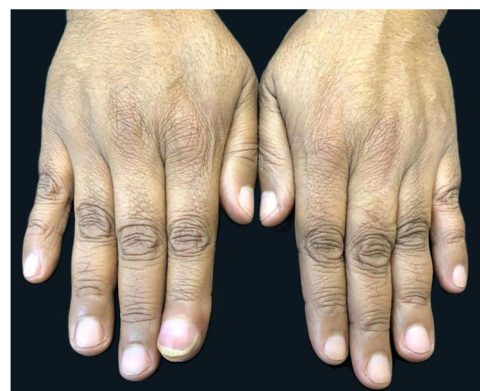

Figura 1 Aumento do volume do segundo quirodáctilo da mão direita.

DOI referente ao artigo:

<https://doi.org/10.1016/j.abd.2020.01.006>

* Como citar este artigo: Crestani L, Fasciani IA, Kakizaki P, Valente NYS. Case for diagnosis. Single-digit clubbing. An Bras Dermatol. 2020;95:524–6.

☆☆ Trabalho realizado no Hospital do Servidor Público Estadual de São Paulo, São Paulo, SP, Brasil.

* Autor para correspondência.

E-mail: lari.crestani@hotmail.com (L. Crestani).

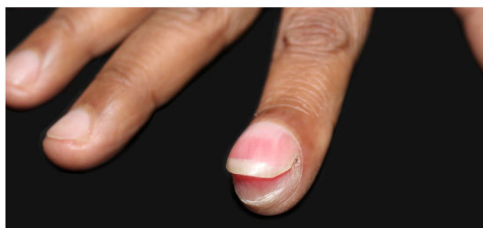


Figura 2 Hipertrofia da falange distal associada a aumento da convexidade do leito ungueal.

Qual é o seu diagnóstico?

- A. Encondroma
- B. Osteoma osteoide
- C. Cisto mixoide
- D. Fibromixoma acral superficial

Discussão

A histopatologia evidenciou proliferação dérmica de células fusiformes e estreladas sem atipias, em meio a estroma mixoide com moderada proliferação de pequenos vasos, sugestivo de neurofibroma ou fibromixoma acral superficial (FAS). Foi realizada imuno-histoquímica para distinção entre os processos, em que foram observadas células positivas para vimentina, CD34 e KI-67 (1%) e negativas para S-100 (fig. 4). A negatividade para proteína S-100 e a positividade para CD34 favoreceu o diagnóstico de FAS.

O baqueteamento digital é caracterizado por um aumento focal dos segmentos terminais dos dedos devido à proliferação do tecido conjuntivo entre a matriz ungueal e a falange distal. Para sua confirmação, recomenda-se o cálculo do ângulo do perfil, que deverá ser superior a 180°,

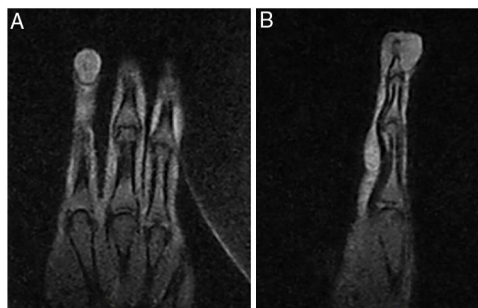


Figura 3 Formação nodular na face dorsal do segmento distal do dedo, localizada superficialmente à falange, determina remodelamento ósseo adjacente e abaula a superfície cutânea.

e da razão da profundidade da falange distal sobre a interfalangeana, que deverá ser maior do que 1.^{1,2}

O baqueteamento de um único dígito (BUD) é uma condição rara, geralmente causada por um processo expansivo localizado na falange distal. Encondromas, osteoma osteoide, cisto mixoide e mixocondromas têm sido descritos como causa de BUD.² Ao conhecimento dos autores, há apenas um caso descrito na literatura de BUD decorrente de FAS.³

FAS é um tumor benigno e raro de partes moles, geralmente com crescimento lento e indolor. Acomete preferencialmente as regiões periungueais e subungueais dos dedos das mãos e dos pés. Os achados radiográficos são inespecíficos.^{4,5}

Histologicamente, há proliferação dérmica ou subcutânea de células fusiformes e estreladas dentro de uma matriz mixoide, mixocolagenosa ou colagenosa com microvasculatura proeminente e infiltrado mastocitário. Atipias nucleares leves e mitoses podem ser vistas. A

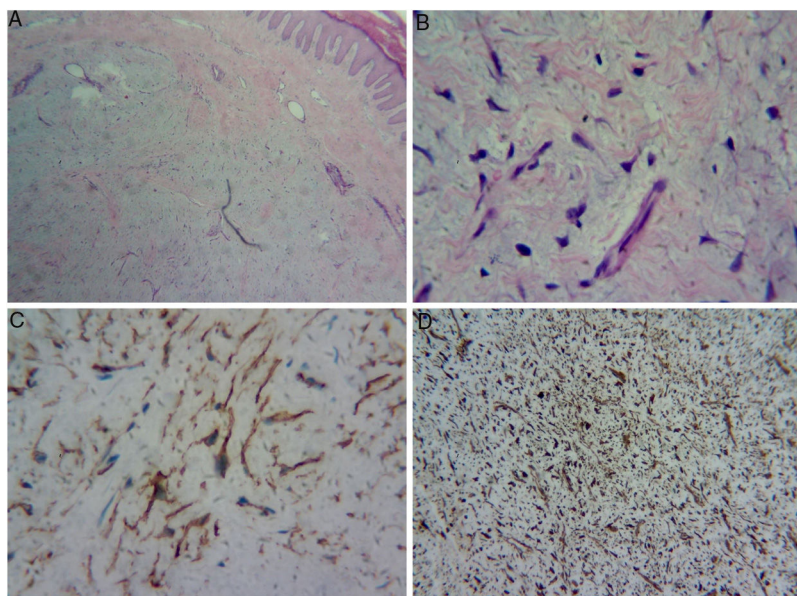


Figura 4 (A) proliferação dérmica de células fusiformes e estreladas sem atipias, imersa em um estroma mixoide com moderada proliferação de pequenos vasos; (B) maior aumento evidencia as células estreladas; (C) imuno-histoquímica positiva para CD34; (D) imuno-histoquímica positiva para vimentina no citoplasma de todas as células.

imuno-histoquímica demonstra positividade para CD34, CD99, vimentina, CD10 e negatividade para S-100.⁴⁻⁸

Os diagnósticos diferenciais incluem tumores mixoides e aqueles que acometem a parte distal dos membros, como o dermatofibrossarcoma *protuberans*, neurofibroma mixoide, histiocitoma fibroso, fibroqueratoma digital adquirido, sarcoma fibroblástico mixoinflamatório acral, perineuroma esclerosante, angiomioma superficial, sarcoma fibromi-
oide de baixo grau, além das causas já citadas de BDU.^{4,7-9}

No fibroqueratoma digital adquirido, o CD34 pode ser positivo, porém difere no histopatológico por apresentar hiperqueratose e acantose pronunciadas, pouca celularidade e feixes de colágeno espessos paralelos ao eixo longo da lesão. O sarcoma fibromi-
oide de baixo grau é negativo para CD34 e diferencia-se do FAS, que é positivo.¹⁰

O tratamento consiste na excisão completa da lesão.^{4,5,7} A paciente optou por acompanhamento clínico devido à benignidade do tumor.

Suporte financeiro

Nenhum.

Contribuição dos autores

Larissa Crestani: aprovação da versão final do manuscrito; elaboração e redação do manuscrito; participação intelectual em conduta propedêutica e/ou terapêutica de casos estudados; revisão crítica da literatura; revisão crítica do manuscrito.

Isaura Azevedo Fasciani: revisão crítica da literatura; revisão crítica do manuscrito.

Priscila Kakizaki: aprovação da versão final do manuscrito; participação intelectual em conduta propedêutica e/ou terapêutica de casos estudados; revisão crítica da literatura; revisão crítica do manuscrito.

Neusa Yuriko Sakai Valente: aprovação da versão final do manuscrito; participação intelectual em conduta

propedêutica e/ou terapêutica de casos estudados; revisão crítica da literatura; revisão crítica do manuscrito.

Conflitos de interesse

Nenhum.

Referências

1. Myers KA, Farquhar DRE. Does this patient have clubbing? *JAMA*. 2001;286:341-7.
2. Sarkar M, Mahesh DM, Madabhavi I. Digital clubbing. *Lung India*. 2012;29:354-62.
3. Bindra J, Doherty M, Hunter JC. Superficial acral fibromyxoma. *Radiol Case Rep*. 2012;7:751.
4. Fetsch JF, Laskin WB, Miettinen M. Superficial acral fibromyxoma: a clinicopathologic and immunohistochemical analysis of 37 cases of a distinctive soft tissue tumor with a predilection for the fingers and toes. *Hum Pathol*. 2001;32:704-14.
5. Ashby-Richardson H, Rogers GS, Stadecker MJ. Superficial acral fibromyxoma: an overview. *Arch Pathol Lab Med*. 2011;135:1064-6.
6. Gupta R, Malhotra A, Arora S, Bansal V. Superficial acral fibromyxoma: A rare and distinct clinicopathological entity: A case report and review of literature. *Human Pathology: Case Reports*. 2018;12:16-8.
7. Hollmann TJ, Bovée JV, Fletcher CD. Digital fibromyxoma (superficial acral fibromyxoma): a detailed characterization of 124 cases. *Am J Surg Pathol*. 2012;36:789-98.
8. Schwager ZA, Mannava KA, Mannava S, Telang GH, Robinson-Bostom L, Jellinek NJ. Superficial acral fibromyxoma and other slow-growing tumors in acral areas. *Cutis*. 2015;95:E15-9.
9. Lamberti A, Miracco C, Fimiani M, Rubegni P. Superficial Acral Fibromyxoma of the Toe: Unusual Location of the Mixoid Variant. *Am J Dermatopathol*. 2017;39:849-52.
10. Billings SD, Giblen G, Fanburg-Smith JC. Superficial low-grade fibromyxoid sarcoma (Evans tumor): a clinicopathologic analysis of 19 cases with a unique observation in the pediatric population. *Am J Surg Pathol*. 2005;29:204-10.