



DERMATOLOGIA TROPICAL/INFECTOPARASITÁRIA

Infecção cutânea por *Mycobacterium lentiflavum* após injeção subcutânea de fórmula lipolítica^{☆,☆☆}



Renan Bernardes de Mello ^{a,*}, Dalton Nogueira Moreira ^b,
Ana Carolina Gomes Pereira ^c e Nicole Ramalho Lustosa ^d

^a Programa de Pós-graduação em Ciências da Saúde, Faculdade de Medicina, Universidade Federal de Minas Gerais, Belo Horizonte, MG, Brasil

^b Centro de Treinamento e Referência em Doenças Infecto-Parasitárias Orestes Diniz, Hospital das Clínicas, Universidade Federal de Minas Gerais, Belo Horizonte, MG, Brasil

^c Departamento de Clínica Médica, Hospital Semper, Belo Horizonte, MG, Brasil

^d Serviço de Dermatologia, Hospital da Polícia Militar de Belo Horizonte, Belo Horizonte, MG, Brasil

Recebido em 13 de julho de 2019; aceito em 9 de novembro de 2019

Disponível na Internet em 13 de junho de 2020

PALAVRAS-CHAVE

Infecções dos tecidos moles;
Infecções por micobactéria não tuberculosa;
Mesoterapia

Resumo A incidência de infecções por micobactérias não tuberculosas aumenta mundialmente e, até 2017, mais de 190 espécies e subespécies já foram documentadas. O reconhecimento desses agentes etiológicos em doenças que acometem indivíduos imunocompetentes e nas infecções associadas à cuidados médicos, como após procedimentos cirúrgicos e cosméticos, apesar de classicamente associadas à imunossupressão, torna relevante o estudo da epidemiologia e da patogênese desses microrganismos na prática médica. O *Mycobacterium lentiflavum* é um germe de crescimento lento e raramente acomete a pele. Relata-se um caso de micobacteriose cutânea por *M. lentiflavum* em paciente imunocompetente, após injeção subcutânea de composto lipolítico, tratada com claritromicina e levofloxacina.

© 2020 Sociedade Brasileira de Dermatologia. Publicado por Elsevier España, S.L.U. Este é um artigo Open Access sob uma licença CC BY (<http://creativecommons.org/licenses/by/4.0/>).

DOI referente ao artigo:

<https://doi.org/10.1016/j.abd.2019.11.013>

☆ Como citar este artigo: Mello RB, Moreira DN, Pereira ACG, Lustosa NR. Cutaneous infection by *Mycobacterium lentiflavum* after subcutaneous injection of lipolytic formula. An Bras Dermatol. 2020;95:511–3.

☆☆ Trabalho realizado no Hospital das Clínicas, Universidade Federal de Minas Gerais, Belo Horizonte, MG, Brasil.

* Autor para correspondência.

E-mail: bernardesrenan@yahoo.com.br (R.B. Mello).

As micobacterioses atípicas são causadas por espécies heterogêneas de micobactérias e podem ser classificadas por meio de vários critérios, tais como: em micobactérias não tuberculosas de crescimento lento e micobactérias de crescimento rápido, pela produção de pigmento, pela morfologia da colônia e por outros testes bioquímicos.^{1,2} Além das micobactérias não tuberculosas (MNT), os patógenos obrigatórios do complexo *Mycobacterium tuberculosis* e o *Mycobacterium leprae* também integram o gênero *Mycobacterium*, causando tuberculose e hanseníase, respectivamente.^{1,2} Com a aplicação de técnicas de biologia molecular, entre elas a cromatografia líquida de alta eficiência (CLAE) de áci-

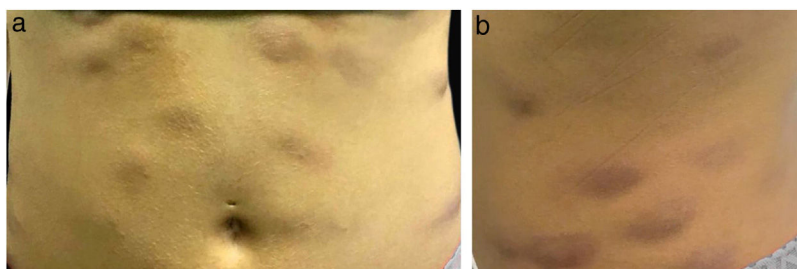


Figura 1 (A e B) Nódulos eritemato-infiltrados no abdome.

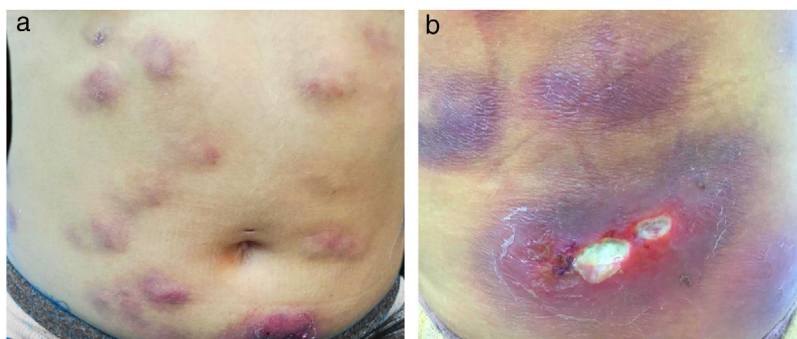


Figura 2 (A e B) Nódulos e placas eritemato-infiltrados, alguns com ulceração e supuração.

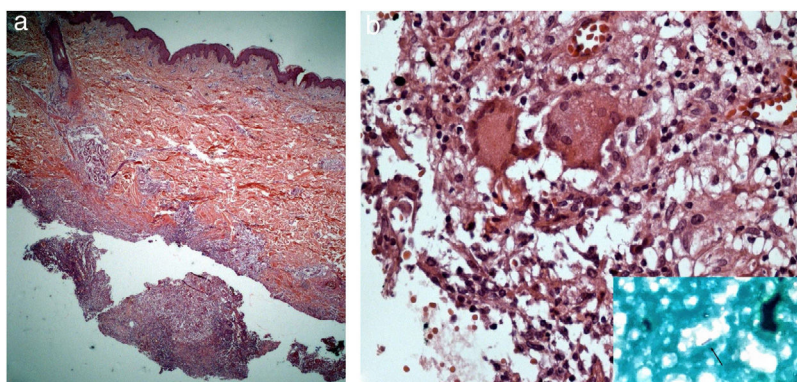


Figura 3 (A) Infiltrado linfo-histiocitário e granulomatoso superficial e profundo, com focos de supuração e abscessos em organização (Hematoxilina & eosina, 200 \times). (B) Presença de células gigantes multinucleadas (Hematoxilina & eosina, 400 \times). No detalhe, nota-se bacilo álcool-ácido resistente na secreção purulenta.

dos micólicos, a reação em cadeia da polimerase (PCR), com enzima de restrição, e o sequenciamento genético, novas espécies de MNT têm sido descritas, ampliando o entendimento de sua ecologia, microbiologia e significância na prática médica.³ No cenário clínico, o reconhecimento da espécie é relevante devido à resistência intrínseca das MNT aos esquemas antituberculosos atuais.²

As MNT são geralmente saprófitas de vida livre e já foram isoladas na água, no solo e em objetos, inclusive utensílios e equipamentos de uso médico.^{4,5} Já foram relatadas infecções por MNT que complicaram procedimentos como cirurgia cardíaca e oftalmológica, lipoescultura/lipoaspiração, mamoplastia, tatuagem, aplicação de toxina botulínica e laser de CO₂ fracionado, preenchimento cutâneo, mesoterapia, biópsia de pele, cirurgia de Mohs, pedicure, acupuntura, implante de *piercing* e escleroterapia de varizes.⁴⁻⁶

Nesse contexto, as espécies de crescimento rápido são as mais frequentemente isoladas, como as do complexo *M. fortuitum*, *M. abscessus* e *M. chelonae*.^{4,5} Ao contrário das MNT de crescimento rápido, o *M. lentiflavum* é uma bactéria de crescimento lento, que foi associada a quadros de linfadenite superficial em crianças e a infecções pulmonares, principalmente em imunossuprimidos.⁷⁻⁹ Porém, a micobacteriose cutânea por *M. lentiflavum* é rara e foi relatada pela primeira vez em paciente infectado pelo vírus da imunodeficiência humana e com contagem de linfócitos T CD4+ de 46mm³, por Montejo et al., em 2006.¹⁰

É relatado o caso de uma mulher de 28 anos, hígida, submetida a aplicações subcutâneas de substância composta por óleo de girassol 5%, desoxicolato 6%, sinetrol 5% e cafeína 50 mg no abdome e flancos, por profissional não médico, com intervalos semanais entre as sessões. Após a quarta aplicação, apresentou dor, eritema e calor no local

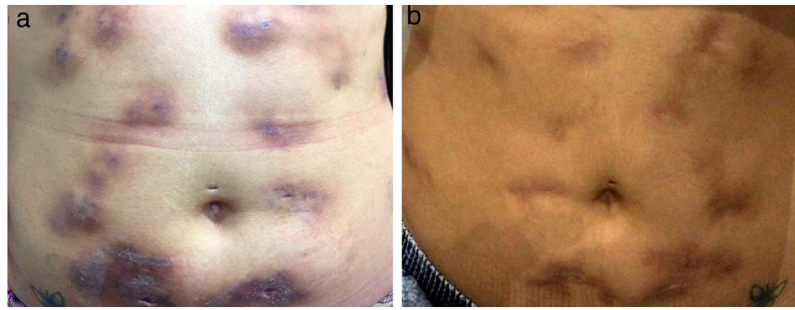


Figura 4 (A) Diminuição do processo inflamatório após dois meses de antibioticoterapia; (B) Ao final de oito meses de tratamento, presença de cicatrizes atróficas disseminadas.

das infiltrações (fig. 1 A e B) com piora progressiva da dor, edema e supuração (fig. 2 A e B).

A pesquisa direta e cultura para fungos e bactérias da secreção de lesão no abdome, além de sorologia para HIV, foram negativas. A pesquisa de bacilos álcool-ácido resistentes (BAAR) foi positiva em duas amostras diferentes. A PCR para *M. tuberculosis* foi negativa e a radiografia de tórax não mostrou anormalidades. Optou-se, então, por tratamento empírico para micobacteriose atípica com claritromicina 500 mg duas vezes ao dia, associada à levofloxacino 500 mg uma vez ao dia, além de desbridamento das lesões. A histopatologia evidenciou inflamação crônica granulomatosa e supurativa, com abscessos em organização, ausência de vasculite e pesquisa negativa para microrganismos específicos (fig. 3 A e B). O polimorfismo de comprimento de fragmentos (RLFP), com enzima de restrição, foi compatível com *Mycobacterium lentiflavum*. Após dois meses de tratamento, houve melhora parcial do quadro (fig. 4 A), sendo observada remissão completa com cicatrizes atróficas ao final de 8 meses de tratamento (fig. 4 B).

Suporte financeiro

Nenhum.

Contribuição dos autores

Renan Bernardes de Mello: Aprovação da versão final do manuscrito; concepção e planejamento do estudo; elaboração e redação do manuscrito; revisão crítica da literatura; revisão crítica do manuscrito.

Dalton Nogueira Moreira: Aprovação da versão final do manuscrito; concepção e planejamento do estudo; elaboração e redação do manuscrito; participação intelectual em conduta propedêutica e/ou terapêutica de casos estudados; revisão crítica do manuscrito.

Ana Carolina Gomes Pereira: Aprovação da versão final do manuscrito; concepção e planejamento do estudo; elaboração e redação do manuscrito; revisão crítica do manuscrito.

Nicole Ramalho Lustosa: Aprovação da versão final do manuscrito; concepção e planejamento do estudo; elaboração e redação do manuscrito; revisão crítica do manuscrito.

Conflitos de interesse

Nenhum.

Referências

1. Bhambri S, Bhambri A, Del Rosso JQ. Atypical mycobacterial cutaneous infections. *Dermatol Clin.* 2009;27:63–73.
2. Riello FN. Identificação molecular de espécies de micobactérias por PCR-RFLP hsp65 e implicações clínicas do diagnóstico convencional [dissertação]. Uberlândia (MG): Universidade Federal de Uberlândia. 2015.
3. Kothavade RJ, Dhurat RS, Mishra SN, Kothavade UR. Clinical and laboratory aspects of the diagnosis and management of cutaneous and subcutaneous infections caused by rapidly growing mycobacteria. *Eur J Clin Microbiol Infect Dis.* 2013;32:161–88.
4. Gonzalez-Santiago T, Drage LA. Nontuberculous Mycobacteria: Skin and Soft Tissue Infections. *Dermatol Clin.* 2015;33:563–77.
5. Cabral D, Andrade D. Nontuberculous mycobacteria in surgery: challenges likely to be faced in Brazil? *Acta Paul Enferm.* 2011;24:715–20.
6. Murback N, Higa Júnior M, Pompílio M, Cury E, Hans Filho G, Takita L. Disseminated cutaneous atypical mycobacteriosis by *M. chelonae* after sclerotherapy of varicose veins in an immunocompetent patient: a case report. *An Bras Dermatol.* 2015;90 3 Suppl 1:138–42.
7. Molteni C, Gazzola L, Cesari M, Lombardi A, Salerno F, Tortoli E, et al. *Mycobacterium lentiflavum* infection in immunocompetent patient. *Emerg Infect Dis.* 2005;11:119–22.
8. Yagi K, Morimoto K, Ishii M, Namkoong H, Okamori S, Asakura T, et al. Clinical characteristics of pulmonary *Mycobacterium lentiflavum* disease in adult patients. *Int J Infect Dis.* 2018;67:65–9.
9. Tortoli E, Mattei R, Russo C, Scarparo C. *Mycobacterium lentiflavum*, an emerging pathogen? *J Infect.* 2006;52:185–7.
10. Montejo M, Goicoetxea J, Agesta N, Gil A, Urra E, Jimenez MS. Cutaneous infection by *Mycobacterium lentiflavum* in a patient with HIV. *Dermatology.* 2006;213:173–4.