



DERMATOLOGIA TROPICAL/INFECTOPARASITÁRIA

Esporotricose cutânea imunorreativa ☆☆☆

Gustavo de Sá Menezes Carvalho * e John Verrinder Veasey 



Clínica de Dermatologia, Irmandade da Santa Casa de Misericórdia de São Paulo, São Paulo, SP, Brasil

Recebido em 4 de novembro de 2019; aceito em 24 de novembro de 2019
Disponível na Internet em 27 de outubro de 2020

PALAVRAS-CHAVE

Eritema nodoso;
Esporotricose;
Micoses;
Zoonoses

Resumo A infecção pelo *Sporothrix* spp. pode ocorrer pela inoculação do organismo na pele por meio de contato direto com o solo (via sapronótica), por contato com animais, como cães e gatos infectados (via zoonótica) ou, menos frequentemente, por via inalatória. De evolução subaguda ou crônica, aproximadamente 80% dos pacientes acometidos pela doença se apresentam com a forma linfocutânea; são raros os episódios associados à reação de hipersensibilidade. Relatamos caso de criança de 12 anos com quadro de esporotricose imunorreativa manifestada clinicamente por lesões de eritema nodoso nos membros inferiores associada a uma lesão ulcerada em braço esquerdo.

© 2020 Sociedade Brasileira de Dermatologia. Publicado por Elsevier España, S.L.U. Este é um artigo Open Access sob uma licença CC BY (<http://creativecommons.org/licenses/by/4.0/>).

A esporotricose é infecção que afeta seres humanos e animais, com evolução tipicamente subaguda ou crônica, causada pelo fungo dimórfico *Sporothrix* spp.^{1,2} Aproximadamente 80% dos pacientes acometidos pela doença se apresentam com a forma linfocutânea;² casos de reação de hipersensibilidade ao *Sporothrix* spp. são raros, com escassos casos descritos na literatura.² Relatamos um caso de criança do sexo feminino, 12 anos, com lesão ulcerada única no braço esquerdo de borda eritematosa elevada e

fundo granular que media 1,5 cm de diâmetro (fig. 1). Após um mês do início do quadro, a paciente evoluiu com surgimento de nódulos eritematosos dolorosos nos membros inferiores, mais palpáveis do que visíveis, acompanhados por episódios febris, sem qualquer uso de medicação ou demais queixas infecciosas no período (fig. 2). Em investigação diagnóstica, a radiografia de tórax não evidenciou anormalidades e não houve reação cutânea ao teste tuberculínico. Coletadas amostras da lesão ulcerada, o exame de microscopia direta (EMD) não evidenciou estruturas fúngicas nem formas amastigotas de *Leishmania* spp. A reação em cadeia de polimerase para leishmaniose foi negativa e na cultura de fungos houve crescimento de *Sporothrix* spp. (figs. 3 e 4). O exame histopatológico da lesão ulcerada apresentou infiltrado hipodérmico com formação de granulomas, sem estruturas observadas na coloração de Grocott. Feito diagnóstico de esporotricose cutânea imunorreativa pelo surgimento de lesões de eritema nodoso

DOI referente ao artigo:

<https://doi.org/10.1016/j.abd.2019.11.015>

* Como citar este artigo: Carvalho GSM, Veasey JV. Imunorreacção cutânea esporotricose. An Bras Dermatol. 2020;95:737–9.

☆☆ Trabalho realizado na Clínica de Dermatologia, Irmandade da Santa Casa de Misericórdia de São Paulo, São Paulo, SP, Brasil.

* Autor para correspondência.

E-mail: gustavo.carvalho@msn.com (G.S. Carvalho).

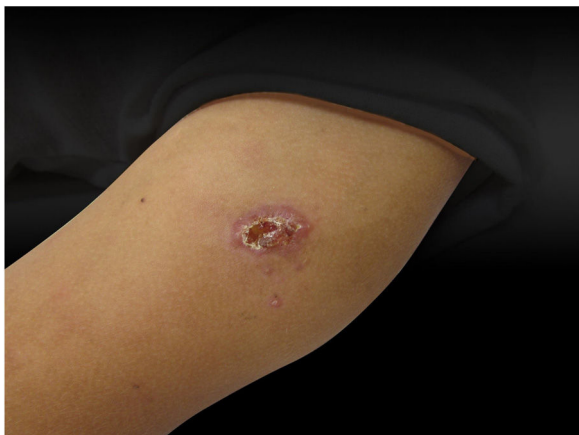

Figura 1 Dermatose localizada na porção superior do braço esquerdo, caracterizada por úlcera de bordas eritematosas com limites bem definidos e fundo granuloso que medeia aproximadamente 1,5 cm de diâmetro.

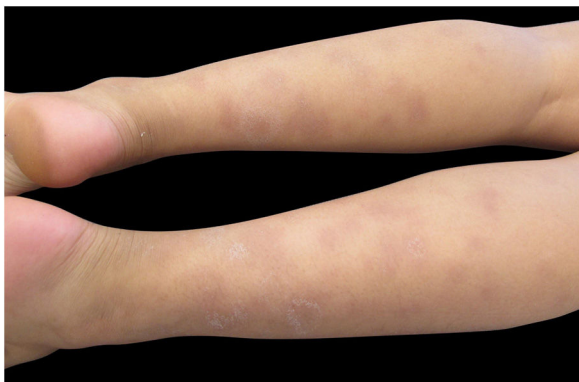

Figura 2 Dermatose localizada nos membros inferiores, caracterizada por nódulos eritematosos e violáceos de diversos tamanhos, mais palpáveis do que visíveis.



Figura 3 Cultura de fungos a 25°C apresenta colônia filamentosa enegrecida com áreas esbranquiçadas. Colônia com crescimento em sete dias.

posterior e associado à infecção fúngica, sem outra causa evidente.

No Brasil, a esporotricose é zoonose emergente nos últimos 20 anos. Com o advento de técnicas de biologia molecular, foi demonstrado que o agente clássico *Sporothrix* spp. consiste em um grupo de espécies das quais se destacam como patógenos humanos *S. brasiliensis*, *S. schenckii*, *S. globosa* e *S. luriei*.³ Com a epidemia de esporotricose zoonó-

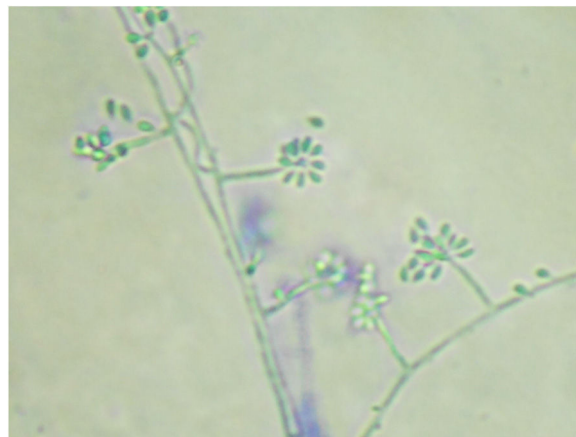


Figura 4 Micromorfologia da colônia a 25°C evidencia hifas hialinas septadas, conidióforos que originam conídios primários hialinos em arranjo de margarida (azul de algodão, 400x).

tica, formas clínicas até então incomuns têm sido descritas, como as de hipersensibilidade,⁴⁻⁶ que podem se apresentar como eritema multiforme, síndrome de Sweet ou eritema nodoso. Pacientes com tais apresentações têm resposta imune exacerbada contra o fungo.^{1,4,5} Torna-se interessante observar no presente caso que tal competência imunológica pode ter contido disseminação do patógeno pelo trajeto linfático, evita-se a manifestação linfocutânea mais comum e manifesta-se uma apresentação clínica cutânea localizada, evidenciada inicialmente pela paciente. Essa forma clínica é dificilmente diferenciada de lesões ulceradas de outras dermatoses tropicais como tuberculose, paracoccidiodomicose e leishmaniose, também endêmicas no país.

O padrão-ouro para o diagnóstico de esporotricose é o isolamento do agente fúngico a partir de amostras clínicas, enquanto no exame micológico direto (EMD) raramente são observadas estruturas leveduriformes alongadas.^{2,3,7} O isolamento do agente por meios de cultura apresenta sensibilidade e especificidade superiores. As colônias se apresentam com coloração enegrecida e aspecto membranoso, por vezes apresentam áreas esbranquiçadas (fig. 3), e no microcultivo são evidenciadas hifas hialinas septadas, conidióforos que originam conídios primários hialinos em arranjo de "margarida". Assim como ocorre no EMD, o exame histopatológico tem baixa sensibilidade, na maioria das vezes, pela escassez de elementos fúngicos no tecido.⁷

O relato deste caso de esporotricose ilustra forma rara de apresentação dessa micose, com a finalidade de contribuir para o diagnóstico e o tratamento precoces e reduzir a cronicidade e a morbidade da doença.

Suporte financeiro

Nenhum.

Contribuição dos autores

Gustavo de Sá Menezes Carvalho: Elaboração e redação do manuscrito; obtenção, análise e interpretação dos dados.

John Verrinder Veasey: Aprovação da versão final do manuscrito; concepção e planejamento do estudo;

elaboração e redação do manuscrito; obtenção, análise e interpretação dos dados; participação efetiva na orientação da pesquisa; revisão crítica da literatura; revisão crítica do manuscrito.

Conflitos de interesse

Nenhum.

Referências

1. Orofino-Costa R, de Macedo PM, Rodrigues AM, Bernardes-Engemann AR. Sporotrichosis: an update on epidemiology, etiopathogenesis, laboratory and clinical therapeutics. *An Bras Dermatol*. 2017;92:606–20.
2. Lopes-Bezerra LM, Schubach A, Costa RO. *Sporothrix schenckii* and sporotrichosis. *An Acad Bras Cienc*. 2006;78:293–308.
3. Zhou X, Rodrigues AM, Feng P, Hoog GS. Global ITS diversity in the *Sporothrix schenckii* complex. *Fungal Divers*. 2014;66:153–65.
4. Orofino-Costa R, Bóia MN, Magalhães GA, Damasco PS, Bernardes-Engemann AR, Benvenuto F, et al. Arthritis as a hypersensitivity reaction in a case of sporotrichosis transmitted by a sick cat: clinical and serological follow up of 13 months. *Mycoses*. 2010;53:81–3.
5. Freitas DF, Valle AC, Cuzzi T, Brandão LG, Zancope-Oliveira RM, Galhardo MC. Sweet syndrome associated with sporotrichosis. *Br J Dermatol*. 2012;166:212–3.
6. Zhang Y, Pyla V. Sweet's syndrome-like sporotrichosis. *Int J Dermatol*. 2014;53:e324–5.
7. Morris-Jones R. Sporotrichosis. *Clin Exp Dermatol*. 2002;27:427–31.