



## DERMATOLOGIA TROPICAL/INFECTOPARASITÁRIA

### Paracoccidioomicose: manifestação clínica incomum ☆,☆☆



Bruno Augusto Alvares <sup>ID</sup><sup>a</sup>, Cláudia Alves Lapa Gracia <sup>ID</sup><sup>b</sup>,  
Mariangela Esther Alencar Marques <sup>ID</sup><sup>a</sup> e Silvio Alencar Marques <sup>ID</sup><sup>a,\*</sup>

<sup>a</sup> Departamento de Dermatologia e Radioterapia, Faculdade de Medicina, Universidade Estadual Paulista, Botucatu, SP, Brasil

<sup>b</sup> Clínica Privada, Birigui, SP, Brasil

Recebido em 24 de setembro de 2019; aceito em 6 de junho de 2020

Disponível na Internet em 27 de outubro de 2020

#### PALAVRAS-CHAVE

Diagnóstico;  
Doenças da pele e do tecido conjuntivo;  
Idoso;  
Paracoccidioomicose;  
Terapêutica

**Resumo** Paracoccidioomicose é uma micose sistêmica com maior incidência no sexo masculino, história de exposição ao meio ambiente rural e manifestação clínica clássica de lesão oropulmonar. Os autores relatam um caso de paciente do sexo feminino, urbana, de 76 anos e com quadro clínico – dermatológico atípico e conclusão diagnóstica após exame histopatológico. A resposta clínica foi rápida e plena com itraconazol 400 mg/dia no primeiro mês seguido por 200 mg/dia até completar seis meses de tratamento.

© 2020 Sociedade Brasileira de Dermatologia. Publicado por Elsevier España, S.L.U. Este é um artigo Open Access sob uma licença CC BY (<http://creativecommons.org/licenses/by/4.0/>).

## Introdução

A paracoccidioomicose é uma micose sistêmica causada por fungos dimórficos do gênero *Paracoccidioides* (*P. brasiliensis* ou *P. lutzii*),<sup>1</sup> que, na forma clínica crônica do

adulto, compromete principalmente homens, razão masculino/feminino de até 22:1, e predomina na faixa de 30 a 59 anos.<sup>2</sup> O comprometimento dos pulmões e da mucosa oral é o usual nessa forma clínica.

## Relato do caso

Relatamos o caso de uma paciente do sexo feminino, 76 anos, que se queixava de lesões cutâneas dolorosas havia dois meses. Negava trauma e febre e havia se submetido a tratamento com antibióticos sem melhoria. De antecedentes, relatava diabetes *mellitus* tipo II e hipertensão arterial sistêmica. Ao exame dermatológico, apresentava úlceras fagedênicas com áreas necróticas, circundadas por halo inflamatório (figs. 1 e 2). As lesões eram mais exuberantes nas regiões deltoides, com lesões satélites nos

DOI referente ao artigo:

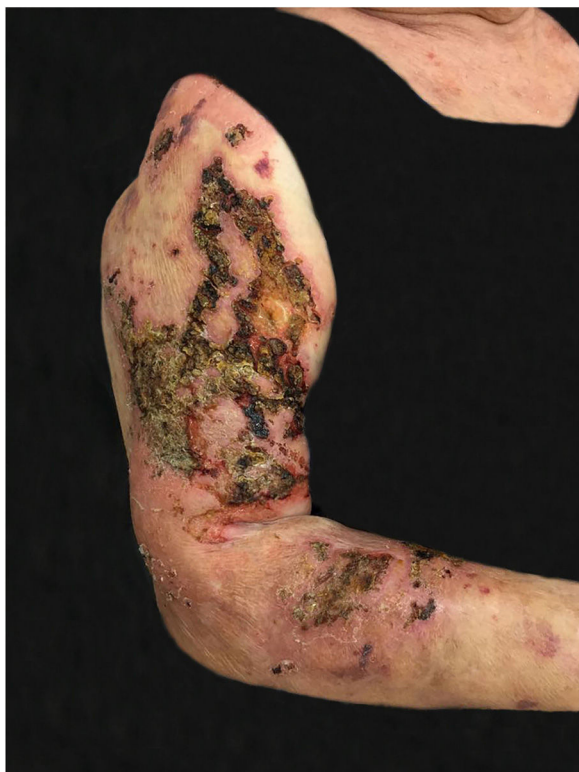<https://doi.org/10.1016/j.abd.2020.06.001>

☆ Como citar este artigo: Alvares BA, Gracia CAL, Marques MEA, Marques SA. Paracoccidioomycosis: an uncommon clinical presentation. An Bras Dermatol. 2020;95:740–2.

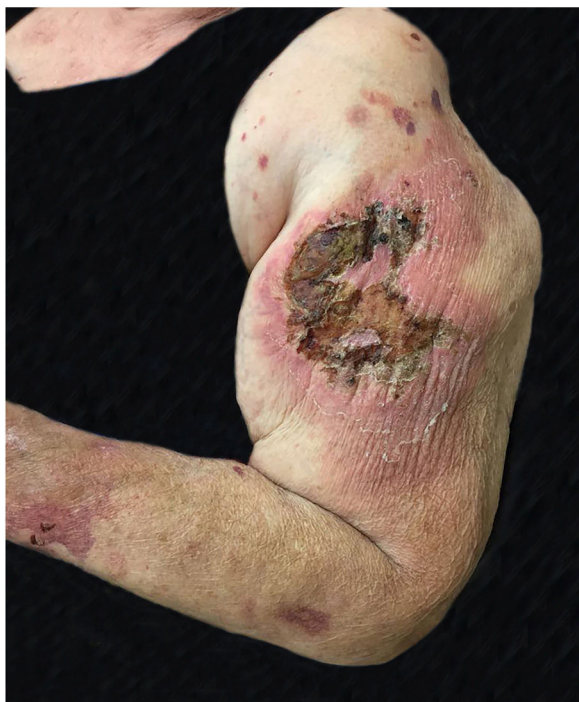☆☆ Trabalho realizado no Departamento de Dermatologia e Radioterapia, Faculdade de Medicina, Universidade Estadual Paulista, Botucatu, SP, Brasil.

\* Autor para correspondência.

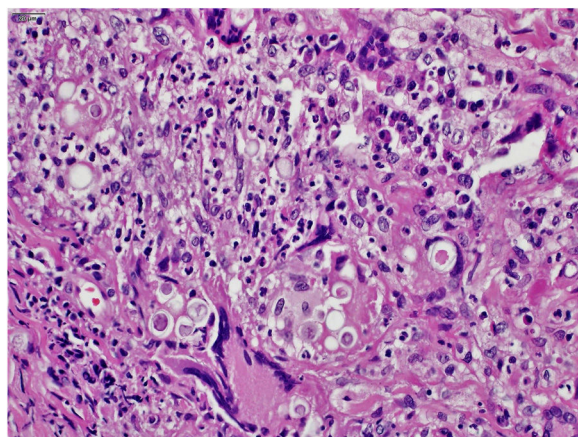
E-mail: [silvio.marques@unesp.br](mailto:silvio.marques@unesp.br) (S.A. Marques).



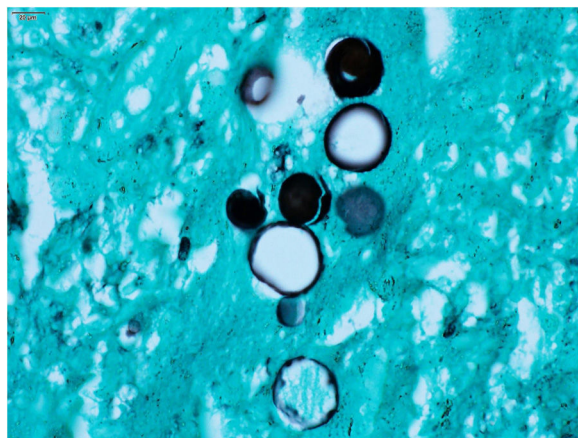
**Figura 1** Paracoccidioidomicose: lesões ulceronecroticas, fagedênicas, com áreas recobertas por crostas, acometem braço e antebraço direito.



**Figura 2** Paracoccidioidomicose: lesão ulceronecrotica extensa, áreas recobertas por crostas e com halo inflamatorio intenso. Pápulas e placas satélites. Localizadas no braço e antebraço esquerdo.



**Figura 3** Paracoccidioidomicose: infiltrado inflamatorio crônico granulomatoso com presença de células fúngicas no interior do citoplasma de células gigantes e macrófagicas (Hematoxilina & eosina, 400x).



**Figura 4** Paracoccidioidomicose: *Paracoccidioides* spp. Células fúngicas exibem o clássico Mickey Mouse (Grocott Gomeri. Imersão, 1000x).

ombros e antebraços. Exame clínico complementar foi normal, embora a paciente apresentasse aspecto depressivo e em sofrimento por sua enfermidade.

As hipóteses clínicas foram de pioderma gangrenoso, pela presença de úlceras dolorosas de crescimento rápido e aspecto geográfico, mas não havia halo violáceo e as bordas não eram subminadas. Ou criptococose cutânea primária devido ao aspecto inflamatorio associado à necrose, localização em áreas expostas, mas a bilateralidade das lesões não correspondia a essa hipótese. Foram feitas biópsias e investigação laboratorial e o diagnóstico final de paracoccidioidomicose foi surpreendente e confirmado pelo exame histopatológico (figs. 3 e 4) e exame micológico direto. Exames complementares, inclusive tomografia computadorizada (TC) de tórax e abdome, afastaram comprometimento de outros órgãos. Exames laboratoriais revelaram PCR e glicemia elevados, sorologia anti-HIV e anti-*P. brasiliensis* negativas, assim como a cultura para bactérias e fungos. O tratamento foi feito com itraconazol 400 mg/dia por 30 dias seguido por 200 mg/dia, até completar seis meses, com completa resolução clínica.

O caso apresentado difere do padrão usual da paracoccidiodomicose em vários aspectos. A enfermidade é incomum tanto no sexo feminino quanto no paciente idoso. E, como regra em pacientes adultos, o comprometimento pulmonar está presente e é a fonte de disseminação metastática da infecção para outros órgãos.<sup>3</sup> O comprometimento pulmonar não foi identificado mesmo com a TC de alta resolução.<sup>4</sup> No entanto, o mais incomum foi o padrão das lesões cutâneas. Na paracoccidiodomicose, as lesões na pele ocorrem em até 62,1% dos casos, mas usualmente na face, como lesões acneiformes, em placas infiltradas ou vegetantes e simultaneamente a comprometimento de múltiplos órgãos, inclusive os pulmões.<sup>5</sup> Úlceras com áreas necróticas é apresentação incomum, pois as úlceras cutâneas na paracoccidiodomicose são em geral rasas, granuladas, usualmente apresentam pontos hemorrágicos à semelhança do observado nas lesões mucosas e não são fagedênicas ou dolorosas.<sup>5</sup>

Idade avançada, imunossenescência e diabetes *mellitus* provavelmente contribuíram para a rápida evolução e apresentação atípica neste caso.<sup>6,7</sup> Itraconazol tem sido considerado como primeira opção para o tratamento e é efetivo na dose de 200 mg/dia por nove a 18 meses.<sup>8</sup> Usamos, com sucesso, 400 mg/dia no primeiro mês com o objetivo de promover rápida resolução das lesões, melhoria na qualidade de vida e na redução do estresse psicológico vivenciado pela paciente.

### Suporte financeiro

Nenhum.

### Contribuição dos autores

Bruno Augusto Alvares Aprovação da versão final do manuscrito; concepção e planejamento do estudo; participação intelectual em conduta propedêutica e/ou terapêutica de casos estudados.

Cláudia Alves Lapa Gracia: Aprovação da versão final do manuscrito; participação intelectual em conduta propedê-

utica e/ou terapêutica de casos estudados; revisão crítica do manuscrito.

Mariangela Esther Alencar Marques: Aprovação da versão final do manuscrito; participação intelectual em conduta propedêutica e/ou terapêutica de casos estudados; revisão crítica do manuscrito.

Silvio Alencar Marques: Aprovação da versão final do manuscrito; concepção e planejamento do estudo; revisão crítica do manuscrito.

### Conflitos de interesse

Nenhum.

### Referências

1. Hahn RC, Rodrigues AM, Terra PPD, Nery AF, Hoffman-Santos HD, Góis HM, et al. Clinical and epidemiological features of paracoccidiodomycosis due to *Paracoccidioides lutzii*. *PLoS Negl Trop Dis*. 2019;13:e007437.
2. Mendes RM, Cavalcante RS, Marques SA, Marques MEA, Venturini J, et al. Paracoccidiodomycosis: current perspectives from Brazil. *Open Microbiol J*. 2017;11:224–82.
3. Benard G. An overview of the immunopathology of human paracoccidiodomycosis. *Mycopathologia*. 2008;165:209–21.
4. Marchiori E, Valiante PM, Mano CM, Zanetti G, Escuissato DL, Souza AS Jr, et al. Paracoccidiodomycosis: high-resolution computed tomography-pathologic correlation. *Eur J Radiol*. 2011;77:80–4.
5. Marques SA. Paracoccidiodomycosis: frequency, morphology and pathogenesis of tegumentar lesions. *An Bras Dermatol*. 2007;82:411–7.
6. Haynes L, Maue AC. Effects of aging on T-cell function. *Curr Opin Immunol*. 2009;21:414–7.
7. Haynes L, Swain SL. Aged-related shifts in T-cell homeostasis lead to intrinsic T-cell defects. *Semin Immunol*. 2012;24:350–5.
8. Shikanai-Yasuda MA, Mendes RP, Colombo AL, de Queiroz-Telles F, Kono ASG, Paniago AMM, et al. Brazilian guidelines for the clinical management of paracoccidiodomycosis. *Rev Bras Soc Med Trop*. 2017;50:715–40.