

## QUAL O SEU DIAGNÓSTICO?

### Caso para diagnóstico. Úlcera fagedênica no tórax<sup>☆,☆☆</sup>



Isabella Lemos Baltazar <sup>a,\*</sup>, Flávia Regina Ferreira <sup>a,b</sup>, Mariana Galhardo Tressino <sup>a</sup> e Fernanda da Rocha Gonçalves <sup>c</sup>

<sup>a</sup> Serviço de Dermatologia, Hospital Municipal Universitário de Taubaté, Taubaté, SP, Brasil

<sup>b</sup> Departamento de Medicina, Universidade de Taubaté, Taubaté, SP, Brasil

<sup>c</sup> Hospital do Servidor Público Estadual, São Paulo, SP, Brasil

Recebido em 14 de novembro de 2019; aceito em 5 de março de 2020

Disponível na Internet em 17 de outubro de 2020

#### PALAVRAS-CHAVE

Doença de Paget  
mamária;  
Mama;  
Neoplasias

**Resumo** A doença de Paget é um distúrbio raro do complexo aréolo-mamilar que se caracteriza por lesão eritemato-descamativa e frequentemente associada ao carcinoma *in situ* ou invasivo da mama. É apresentado um caso atípico, exuberante, com evolução de oito anos, sendo ressaltada a importância do diagnóstico precoce.

© 2020 Sociedade Brasileira de Dermatologia. Publicado por Elsevier España, S.L.U. Este é um artigo Open Access sob uma licença CC BY (<http://creativecommons.org/licenses/by/4.0/>).

## Relato do caso

Paciente do sexo feminino, 64 anos, parda, natural e procedente de Lorena (SP), com “ferida” no mamilo direito havia oito anos. Ao exame, apresentava úlcera fagedênica de cerca de 45 cm no maior diâmetro, com bordas eritemato-violáceas, infiltradas e irregulares que envolviam desde a mama esquerda, hemitórax direito (onde se observa lesão tumoral e progressão da úlcera) até dorso à direita (fig. 1).

DOI referente ao artigo:

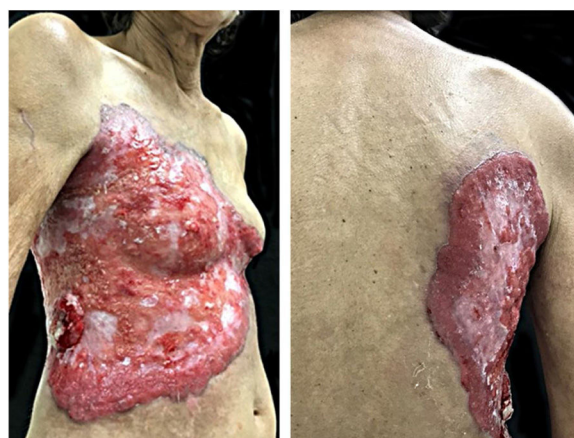
<https://doi.org/10.1016/j.abd.2020.03.012>

☆ Como citar este artigo: Baltazar IL, Ferreira FR, Tressino MG, Gonçalves FR. Case for diagnosis. Phagedenic ulcer on the thorax. An Bras Dermatol. 2020;95:751–3.

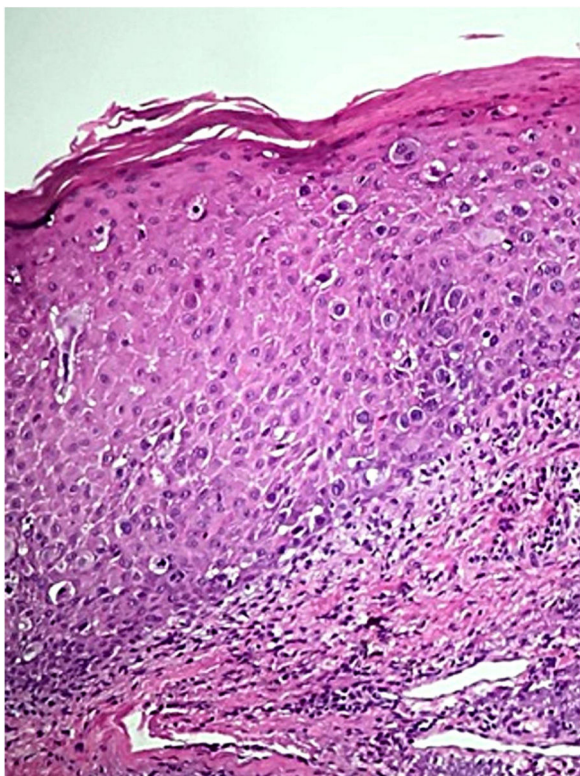
☆☆ Trabalho realizado no Hospital Municipal Universitário de Taubaté, Taubaté, SP, Brasil.

\* Autor para correspondência.

E-mail: [isabellalb@gmail.com](mailto:isabellalb@gmail.com) (I.L. Baltazar).



**Figura 1** Tórax e dorso à direita: úlcera extensa com bordas eritemato-violáceas, infiltradas e irregulares. Face lateral do tórax: tumoração de aspecto vegetante, eritematosa e ulcerada.



**Figura 2** Epiderme infiltrada por células epiteliais atípicas com citoplasma amplo e claro (Hematoxilina & eosina, 100 ×).

Negava histórico familiar e pessoal de câncer da mama. Biópsias incisionais da borda da ulceração e da tumoração evidenciaram neoplasia maligna restrita à epiderme, exulcerada e caracterizada por presença de inúmeras células epidérmicas atípicas, isoladas, de núcleos volumosos e citoplasma claro (fig. 2). O painel imuno-histoquímico foi negativo para receptores de estrogênio e progesterona e positivo 3+ /3 (escore 3+) padrão membrana para c-erbB-2 e CK7 (fig. 3).

### Qual o seu diagnóstico?

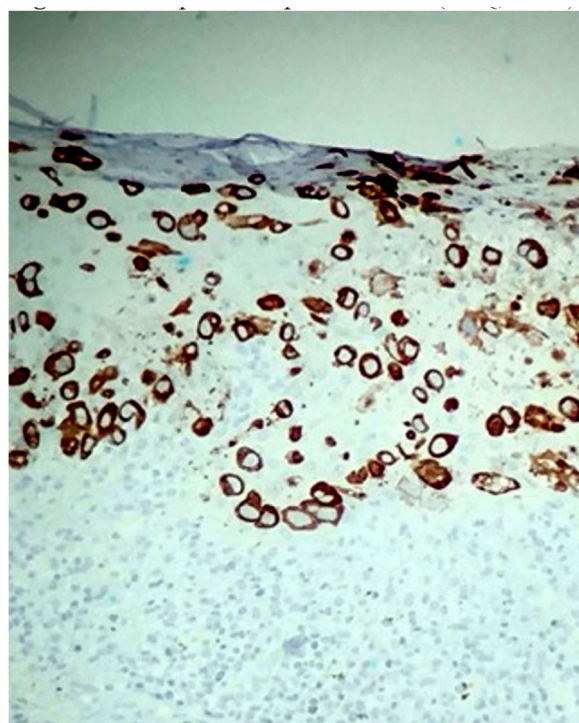
- Carcinoma espinocelular
- Metástase cutânea de câncer de mama
- Doença de Paget
- Pioderma gangrenoso

### Discussão

A doença de Paget (DP) da mama é doença incomum, representando 0,5%-5% de todos os carcinomas mamários.<sup>1</sup> Ocorre normalmente em mulheres pós-menopausa.<sup>2</sup>

Clinicamente, apresenta-se como lesão eczematoide, eritematosa, com bordas irregulares, geralmente limitada ao mamilo ou estendida à aréola e, em casos avançados, também pode envolver a pele ao redor. Dor ou prurido são frequentes.<sup>3</sup>

Em 92%-100% dos casos associa-se a um câncer da mama subjacente.<sup>4,5</sup> Aproximadamente 50% apresentam massa palpável na mama, geralmente associada a carcinoma.<sup>3,6</sup>



**Figura 3** Células epiteliais positivas para CK7 (Imunohistoquímica, 100 ×).

Pacientes que não apresentam massa palpável provavelmente têm carcinoma ductal *in situ*.<sup>7</sup>

A biópsia para exame histopatológico e imuno-histoquímico é o padrão-ouro para diagnóstico dessa dermatose.<sup>8</sup>

Histologicamente, o padrão clássico compreende grandes células intraepidérmicas ovais ou redondas com citoplasma claro e amplo, núcleos pleomórficos e hipercromáticos. As células de Paget são mais frequentemente localizadas na região basal da epiderme, em camadas únicas ou como aglomerados de células que formam estruturas semelhantes a glândulas ou ninhos.<sup>1,2</sup>

O perfil imuno-histoquímico corrobora o diagnóstico e auxilia na diferenciação com outras entidades, além de esclarecer a célula de origem na DP. As células de Paget são positivas para CK7 em quase todos os casos e não são reativas para CK20. Frequentemente são negativas para os receptores de estrógeno e progesterona, porque os carcinomas subjacentes tendem a ser pouco diferenciados.<sup>1,8,9</sup> A oncoproteína c-erbB-2 é superexpressa na maioria dos casos de DP da mama (> 90%), o que também foi observado no presente caso. Em muitos pacientes existe correlação entre a positividade da oncoproteína c-erbB-2 das células de Paget com o carcinoma intraductal subjacente *in situ* ou carcinoma invasivo da mama.<sup>10</sup>

Devido à similaridade clínica da DP com outras dermatoses, o diagnóstico diferencial deve ser feito com dermatite atópica ou de contato do mamilo, doença de Bowen, carcinoma basocelular superficial, melanoma extensivo superficial e psoríase, hipóteses que não se aplicam ao presente caso.<sup>6</sup>

Como regra geral, em qualquer dermatose crônica do mamilo ou aréola recomenda-se que a pele seja

histologicamente examinada para conclusão diagnóstica.<sup>6</sup> O dermatologista e o ginecologista exercem papel fundamental no diagnóstico precoce da DP, podendo modificar o prognóstico dessas pacientes apenas por meio da valoração da queixa e de um exame físico completo.

O presente caso foi encaminhado para seguimento oncológico especializado.

### Suporte financeiro

Nenhum.

### Contribuição dos autores

Isabella Lemos Baltazar: Aprovação da versão final do manuscrito; elaboração e redação do manuscrito; participação intelectual em conduta propedêutica e/ou terapêutica de casos estudados; revisão crítica da literatura; revisão crítica do manuscrito.

Flávia Regina Ferreira: Aprovação da versão final do manuscrito; elaboração e redação do manuscrito; participação intelectual em conduta propedêutica e/ou terapêutica de casos estudados; revisão crítica da literatura; revisão crítica do manuscrito.

Mariana Galhardo Tressino: Aprovação da versão final do manuscrito; elaboração e redação do manuscrito.

Fernanda da Rocha Gonçalves: Aprovação da versão final do manuscrito; participação intelectual em conduta propedêutica e/ou terapêutica de casos estudados; revisão crítica do manuscrito.

### Conflitos de interesse

Nenhum.

### Referências

1. Karakas C. Paget's disease of the breast. *J Carcinog*. 2011;10:31.
2. Ascensão AC, Marques MS, Capitão-Mor M. Paget's disease of the nipple. Clinical and pathological review of 109 female patients. *Dermatologica*. 1985;170:170-9.
3. Sakorafas GH, Blanchard K, Sarr MG, Farley DR. Paget's disease of the breast. *Cancer Treat Rev*. 2001;27:9-18.
4. Kothari AS, Beechey-Newman N, Hamed H, Fentiman IS, D'Arrigo C, Hanby AM, et al. Paget disease of the nipple: A multifocal manifestation of higher-risk disease. *Cancer*. 2002;95:1-7.
5. Kollmorgen DR, Varanasi JS, Edge SB, Carson WE3rd. Paget's disease of the breast: a 33-year experience. *J Am Coll Surg*. 1998;187:171-7.
6. Kanitakis J. Mammary and extramammary Paget's disease. *J Eur Acad Dermatol Venereol*. 2007;21:581-90.
7. Yim JH, Wick MR, Philpott GW, Norton JA, Doherty GM. Underlying pathology in mammary Paget's disease. *Ann Surg Oncol*. 1997;4:287-92.
8. Rosen PP. Paget's disease of the nipple. *Rosen's breast pathology*. 2<sup>nd</sup> ed Philadelphia: Lippincott-Raven; 2001.
9. Yao DX, Hoda SA, Chiu A, Ring L, Rosen PP. Intraepidermal cytokeratin 7 immunoreactive cells in the non-neoplastic nipple may represent interepithelial extension of lactiferous duct cells. *Histopathology*. 2002;40:230-6.
10. Wolber RA, Dupuis BA, Wick MR. Expression of c-erbB-2 oncoprotein in mammary and extramammary Paget's disease. *Am J Clin Pathol*. 1991;96:243-7.