



QUAL O SEU DIAGNÓSTICO?

Caso para diagnóstico. Pápulas eritematosas disseminadas na face e edema palpebral^{☆,☆☆}



Ana Cristina M. Garcia ^{a,*}, Ângela Marques Barbosa ^a,
Marilda Aparecida Milanez Morgado de Abreu ^b e Carlos Zelandi Filho ^c

^a Serviço de Dermatologia, Hospital Regional de Presidente Prudente, Universidade do Oeste Paulista, Presidente Prudente, SP, Brasil

^b Departamento de Programas de Pós-Graduação em Saúde, Instituto de Assistência Médica ao Servidor Público Estadual, São Paulo, SP, Brasil

^c Laboratório Privado, Presidente Prudente, SP, Brasil

Recebido em 28 de abril de 2019; aceito em 25 de novembro de 2019
Disponível na Internet em 18 de outubro de 2020

PALAVRAS-CHAVE

Anormalidades da pele;
Diagnóstico diferencial;
Doença granulomatosa crônica

Resumo *Lupus miliaris disseminatus faciei*, ou *acne agminata*, é um distúrbio inflamatório crônico da pele, ainda hoje considerado uma entidade intrigante devido à patogênese em grande parte ainda especulativa. Já foi relacionado a tuberculose, sarcoidose, rosácea e outras doenças granulomatosas, porém é considerado uma entidade independente.

© 2020 Publicado por Elsevier España, S.L.U. em nome de Sociedade Brasileira de Dermatologia. Este é um artigo Open Access sob uma licença CC BY (<http://creativecommons.org/licenses/by/4.0/>).

Relato do caso

Mulher, 47 anos, apresentava pápulas eritematosas assintomáticas na região central da face havia oito meses, além de edema periocular. Associou-os ao uso de tinta de cabelo, mas, mesmo com a suspensão, as lesões permaneceram. Sem piora à exposição solar ou qualquer outro fator. Sem sintomas associados, comorbidades ou uso de medicações contínuas.

Ao exame dermatológico, mostrava múltiplas pápulas eritematosas, de 1-3 mm, distribuídas em malaras, região frontal e mento. Nas regiões palpebrais, essas pápulas coalesceram e formaram placa, além de discreto edema

DOI referente ao artigo:

<https://doi.org/10.1016/j.abd.2019.11.016>

☆ Como citar este artigo: Garcia ACM, Barbosa AM, Abreu MAMM, Zelandi Filho C. Case for diagnosis. Eyelid edema and erythematous papules disseminated on the face. An Bras Dermatol. 2020;95:754–6.

☆☆ Trabalho realizado no Hospital Regional de Presidente Prudente, Universidade do Oeste Paulista, Presidente Prudente, SP, Brasil.

* Autor para correspondência.

E-mail: ana.mendoncagarcia@gmail.com (A.C. Garcia).

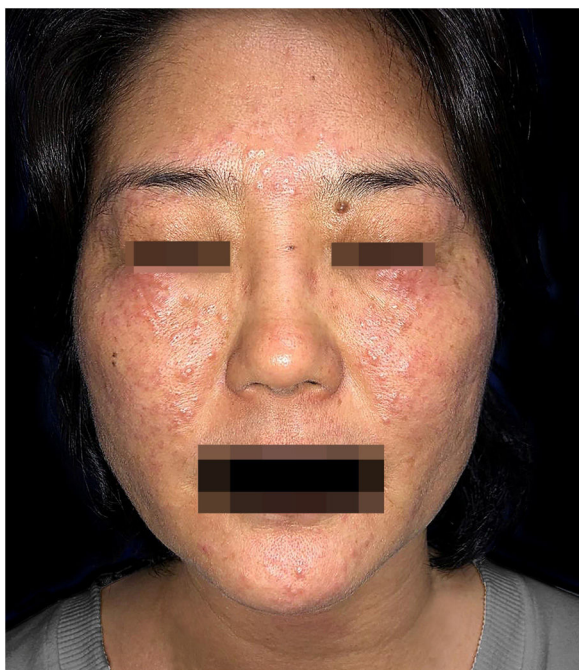

Figura 1 Pápulas eritematosas em malaras, regiões frontal e mentoniana. Placas formadas por coalescência de pápulas em região palpebral bilateral.

Tabela 1 Exames complementares - painel de investigação

Sorologia para HIV, hepatite B, hepatite C e VDRL
PTH, cálcio, fósforo, 25-hidroxivitamina D, cobre, zinco, sódio, potássio
Hemograma, ferro, ferritina, glicose, triglicerídeos
Função renal (ureia e creatinina)
Função tireoidiana (TSH, T4I), FAN
Função hepática (transaminases, bilirrubinas, fosfatase alcalina)
Eletroforese de proteínas
Parasitológico de fezes - três amostras
PPD
CD4, CD8, CD3
Raio X de tórax

Nota: Todos os exames dentro dos limites da normalidade.

bilateral (fig. 1). A pele ao redor das pápulas era normal. Sem outras alterações ao exame físico dos demais órgãos e sistemas.

A paciente foi submetida a tratamento prévio em outro serviço com prednisona 40 mg/dia por quatro meses, sem resposta. Feita extensa investigação laboratorial (tabela 1) e biópsia das lesões (fig. 2A e 2B).

Após biópsia e exame histopatológico de lesão e demais exames complementares, foi proposto então tratamento com minociclina e betametasona tópica.

Qual é o seu diagnóstico?

- Rosácea granulomatosa
- Sarcoidose

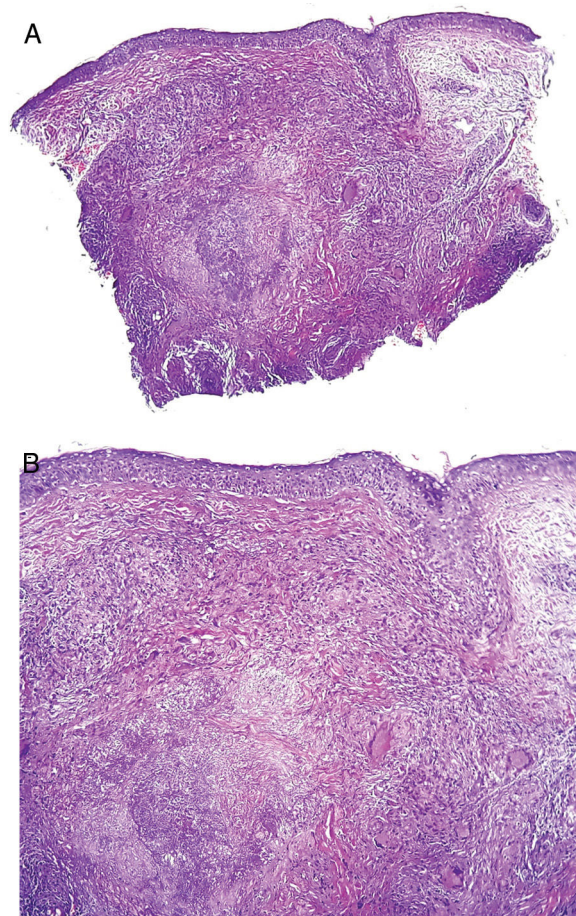


Figura 2 A, Epiderme sem alterações relevantes. Processo granulomatoso ocupa derme média e profunda. Área de necrose caseosa no centro do processo granulomatoso (Hematoxilina & eosina, 40x). B, Necrose focal e reação granulomatosa com células gigantes (Hematoxilina & eosina, 100x). Pesquisa negativa para bacilos álcool-ácido resistentes (BAAR) e fungos.

- Acne *agminata*
- Tuberculose cutânea

Discussão

Descrito por Radcliffe-Crocker em 1903, o *lupus miliaris disseminatus faciei*, ou acne *agminata*, é uma rara doença inflamatória crônica granulomatosa da face, de etiologia desconhecida. Acomete principalmente adolescentes e adultos jovens de ambos os sexos.¹⁻³

A acne *agminata* caracteriza-se por pápulas e nódulos assintomáticos, de coloração acastanhada ou eritemato-amarelada, localizadas principalmente na região central da face, tipicamente sobre e ao redor das pálpebras. Envolvimento extrafacial pode ocorrer. O início é abrupto e costuma regredir espontaneamente em 12 a 24 meses, deixando cicatrizes puntiformes e atróficas.¹⁻³

Histologicamente, é caracterizada por granulomas epitelioides semelhantes à tuberculose, sarcoidose, rosácea granulomatosa, hanseníase ou outras doenças granulomatosas. O padrão pode variar de acordo com o estágio da lesão - lesões precoces são caracterizadas por infiltração

inflamatória inespecífica e não granulomatosa; já lesões bem desenvolvidas podem apresentar-se com granulomas epitelioides com necrose central, sem necrose central (granuloma do tipo sarcoídico) ou com abscesso.^{4,5}

A etiopatogenia permanece desconhecida. Acreditava-se que fosse manifestação de tuberculose cutânea. No entanto, essa teoria não é mais aceita, pois não foi demonstrado o *M. tuberculosis*, além de não melhorar com terapia antituberculosa.^{1,2,6} Muitos autores a consideravam uma variante da rosácea granulomatosa, hipótese também abolida, pois na rosácea há maior predileção pela região malar, associação com eritema difuso, telangiectasias, exacerbação com corticoides e ausência de cicatrizes após resolução.^{1,3} Pode também assemelhar-se à sarcoidose, porém essa geralmente apresenta manifestações sistêmicas e laboratoriais e de imagem não encontradas na acne *agminata*.^{1-3,6}

Devido à falta de conhecimento sobre a etiopatogenia, seu tratamento é desafiador e muitas medicações são descritas como alternativas – dentre elas, dapsona, clofazimina, minociclina, doxiciclina, tetraciclina, prednisona e isotretinoína.^{2,7,8}

Apesar de não haver critérios bem estabelecidos para o diagnóstico dessa doença, concluiu-se por acne *agminata* devido à distribuição e às características das lesões sugestivas de doença granulomatosa da face, havendo exclusão dos outros diagnósticos diferenciais após biópsia e demais exames complementares.

Suporte financeiro

Nenhum.

Contribuição dos autores

Ana Cristina M. Garcia: Aprovação da versão final do manuscrito; elaboração e redação do manuscrito; participação intelectual em conduta propedêutica e/ou terapêutica de casos estudados; revisão crítica da literatura; revisão crítica do manuscrito.

Ângela Marques Barbosa: Aprovação da versão final do manuscrito; participação intelectual em conduta propedêutica e/ou terapêutica de casos estudados.

Marilda Aparecida Milanez Morgado de Abreu: Participação intelectual em conduta propedêutica e/ou terapêutica de casos estudados; revisão crítica do manuscrito.

Carlos Zelandi Filho: Participação intelectual em conduta propedêutica e/ou terapêutica de casos estudados.

Conflitos de interesse

Nenhum.

Referências

1. Rocas D, Kanitakis J. Lupus miliaris disseminatus faciei: report of a new case and brief literature review. *Dermatol Online J.* 2013;19:4.
2. Toda-Brito H, Aranha JMP, Tavares ES. Lupus miliaris disseminatus faciei. *An Bras Dermatol.* 2017;92:856–8.
3. Van de Scheur MR, Van der Waal RI, Starink TM. Lupus miliaris disseminatus faciei: a distinctive rosacea-like syndrome and not a granulomatous form of rosacea. *Dermatology.* 2003;206:120–3.
4. el Darouti M, Zaher H. Lupus miliaris disseminatus faciei – pathologic study of early, fully developed, and late lesions. *Int J Dermatol.* 1993;32:508–11.
5. Sehgal VN, Srivastava G, Aggarwal AK, Belum VR, Sharma S. Lupus miliaris disseminatus faciei Part I: Significance of histopathologic undertones in diagnosis. *SkinMed.* 2005;4:151–6.
6. Hodak E, Trattner A, Feuerman H, Feinmesser M, Tsvieli R, Mitrani-Rosenbaum S, et al. Lupus miliaris disseminatus faciei – the DNA of *Mycobacterium tuberculosis* is not detectable in active lesions by polymerase chain reaction. *Br J Dermatol.* 1997;137:614–9.
7. Borhan R, Vignon-Pennamen MD, Morel P. Lupus miliaris disseminatus faciei: 6 cases. *Ann Dermatol Venereol.* 2005;132 6–7 Pt 1:526–30.
8. Nemer KM, McGirt LY. Extrafacial lupus miliaris disseminatus. *JAAD Case Rep.* 2016;2:363–5.