



CASO CLÍNICO

Prurigo agudo bolhoso hemorrágico: desafio diagnóstico ☆,☆☆



Vidal Haddad Jr  ^{a,*}, Cecília Guimarães Ferreira Fonseca  ^b e Adriana Lúcia Mendes  ^c

^a Departamento de Dermatologia e Radioterapia, Faculdade de Medicina, Universidade Estadual Paulista, Botucatu, SP, Brasil

^b Faculdade de Medicina, Universidade Estadual Paulista, Botucatu, SP, Brasil

^c Departamento de Clínica Médica, Faculdade de Medicina, Universidade Estadual Paulista, SP, Brasil

Recebido em 2 de março de 2020; aceito em 15 de maio de 2020

Disponível na Internet em 4 de novembro de 2020

PALAVRAS-CHAVE

Anticoagulantes;
Dípteros;
Hipersensibilidade;
Mordeduras e picadas
de insetos

Resumo Picadas e mordeduras de insetos são bastante comuns e, na maioria das vezes, apresentam repercussões leves em humanos. As estatísticas de incidência de acidentes provocados por insetos são desconhecidas e nem sempre as reações cutâneas após as picadas são conhecidas. Apresentamos dois casos de pacientes com bolhas hemorrágicas nas mãos após picadas de tabanídeos, discutimos os fatores que causam o problema e a importância no diagnóstico diferencial das bolhas de conteúdo hemorrágico na pele humana.

© 2020 Sociedade Brasileira de Dermatologia. Publicado por Elsevier España, S.L.U. Este é um artigo Open Access sob uma licença CC BY (<http://creativecommons.org/licenses/by/4.0/>).

Introdução

Picadas e mordeduras de insetos são bastante comuns e, na maioria das vezes, apresentam repercussões leves na pele humana. As estatísticas de incidência de acidentes provoca-

dos por insetos são desconhecidas, pois a maioria das vítimas apresenta reações locais que não são relatadas.¹ Os fatores de risco para mordidas e picadas de insetos estão relacionados principalmente à exposição ambiental, ocorrem em geral em locais quentes e úmidos. Fêmeas de insetos picam para obter fatores hormonais do sangue das vítimas para maturação de seus ovos.¹

As pessoas mais expostas são crianças, pessoas com grande área de exposição corporal, indivíduos do sexo masculino, pessoas que consumiram álcool e gestantes.^{2,3} A variação do odor do suor e mulheres menstruadas também pode ser um chamariz para alguns mosquitos.^{2,3} As regiões do corpo mais acometidas são as faces extensoras dos membros inferiores e superiores; picadas são menos comuns nas palmas, plantas e na face.^{2,3}

Durante a picada do inseto, substâncias potencialmente antigênicas são introduzidas na pele humana, o que faz com que indivíduos predispostos (especialmente atópicos) pos-

DOI referente ao artigo:

<https://doi.org/10.1016/j.abd.2020.05.005>

☆ Como citar este artigo: Haddad Jr V, Fonseca CGF, Mendes AL. Acute bullous hemorrhagic prurigo: a diagnostic challenge. An Bras Dermatol. 2020;95:724–7.

☆☆ Trabalho realizado no Departamento de Infectologia, Dermatologia, Diagnóstico por Imagem e Radioterapia da Faculdade de Medicina de Botucatu, Universidade Estadual Paulista, Botucatu, SP, Brasil.

* Autor para correspondência.

E-mail: haddadjr@fmb.unesp.br (V. Haddad Jr).

sam apresentar reações locais inflamatórias exacerbadas. Outro fato importante é que moscas e mosquitos que sugam o sangue humano têm na saliva substâncias anticoagulantes para evitar a obstrução do seu tubo digestivo.¹⁻³

A maioria das reações a picadas desaparece espontaneamente e são raras as reações alérgicas sistêmicas que necessitam de cuidados de emergência.³⁻⁵

O quadro clínico típico de uma picada de um díptero sugador evidencia pápulas eritematosas de extensão variável; o número de lesões depende da exposição da vítima. O prurido é intenso e resulta em escoriações e infecções secundárias.⁴

Nas pessoas imunocomprometidas (pessoas com HIV, portadores de câncer) podem surgir reações alérgicas locais mais graves e alguns sinais sistêmicos, como febre, mal-estar, dor de cabeça e linfadenopatia.¹ As picadas persistem por cerca de duas semanas e evoluem para máculas hipo ou hipercrômicas que desaparecem após alguns meses.²

As picadas de mosquitos causam sintomatologia discreta se o paciente não for atópico e sensibilizado. Picadas de borrachudos e mutucas, que são insetos diferentes, semelhantes a moscas, causam inflamação local devido ao fato de serem “mastigadores”, destroem o tecido e causam pequenas hemorragias no ponto da picada. As mutucas da família *Tabanidae* causam lesões dolorosas, devido à inserção do estilete frontal sobre a epiderme e sua saliva contém alérgenos e compostos farmacologicamente ativos que inibem as respostas imunes inatas do corpo, causam anticoagulação, formação prejudicada das plaquetas, vasodilatação e atividades anti-inflamatórias (fig. 1). Além disso, as picadas de mutucas podem transmitir doenças infecciosas causadas por helmintos, vírus e bactérias, fato pouco percebido, mas real e obscurecido pelas picadas dolorosas e espoliação de sangue, que prejudica a criação de equinos e bovinos.




Figura 1 Mutuca ou moscardo da família *Tabanidae*, cujo aparelho bucal provoca lesões extensas na pele humana e pode causar quadros alérgicos importantes. Fotografia: Vidal Haddad Junior.

Relato dos casos

Paciente 1

Indivíduo de 70 anos, pescador aposentado, procedente de São Sebastião (SP). Apresentava hipertensão arterial, em uso de losartana, hidroclorotiazida e anlodipino. Referiu aparecimento de bolha em mão havia 15 dias após picada de inseto que não viu, negou uso de qualquer substância ou medicação no local. Procurou Unidade de Pronto Atendimento; recebeu prescrição de antialérgico (*sic*) e penicilina benzatina, mas com surgimento de novas lesões bolhosas de conteúdo hemorrágico (fig. 2). Negou dor, prurido ou qualquer outra manifestação associada. Em nova consulta, foi avaliado por um dermatologista, que orientou o esvaziamento das bolhas, prednisona, ciprofloxacina, sulfadiazina, sabonete antisséptico, sem melhoria. As lesões desapareceram após 15 dias.

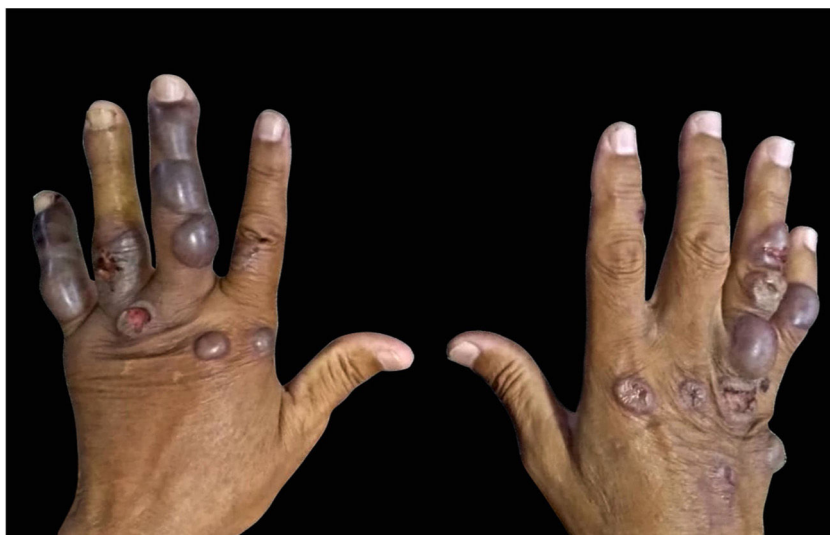

Figura 2 Bolhas de conteúdo hemorrágico nas mãos do Paciente 1, que relatou picadas de inseto mas não os identificou. Notar a extensão das lesões.

Fotografia: Cecília Guimarães Ferreira Fonseca.

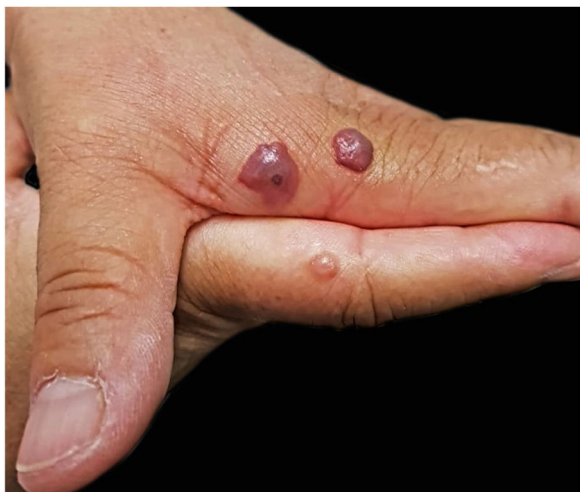

Figura 3 Bolhas nas mãos da Paciente 2, que identificou as picadas como de mutucas. Algumas têm conteúdo hemorrágico e um ponto central onde ocorreu a picada.
Fotografia: Sílvia Mitiko Nishima.

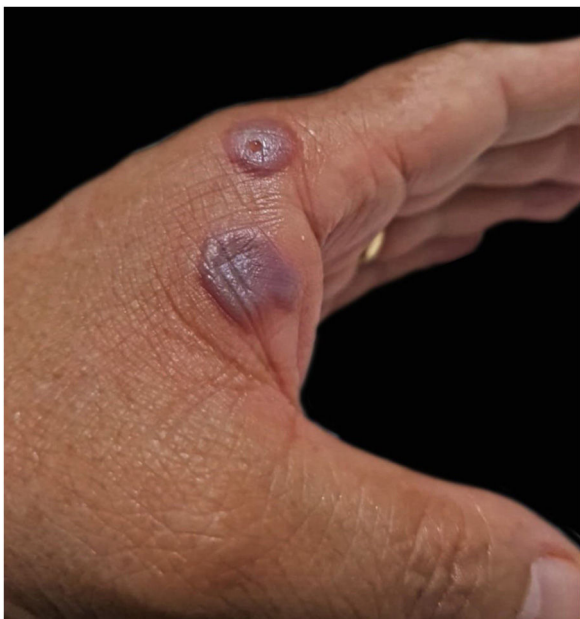

Figura 4 As bolhas da Paciente 2 após uma semana, com perda de tensão, mas mantinham o conteúdo hemorrágico.
Fotografia: Sílvia Mitiko Nishima.

Paciente 2

Indivíduo do sexo feminino, professora universitária de biologia, picada por mutucas em trabalho de campo, com os insetos identificados pela paciente. As picadas evoluíram para bolhas de conteúdo hemorrágico cujo aspecto a alertou e a fez procurar auxílio de um dermatologista. Apresentava bolhas de conteúdo hemorrágico de vários diâmetros nas mãos (figs. 3 e 4), que foram medicadas com esvaziamento do líquido e antibiótico tópico nas exulcerações resultantes, evoluiu com cura total em uma semana. As condições do local onde ocorreram as picadas e a ausência de atendimento hospitalar impossibilitaram exame histopatológico,

que também seria útil para o diagnóstico final. A paciente conseguiu coletar o líquido de uma bolha, que foi examinado posteriormente; a citologia do conteúdo evidenciou um grande número de hemácias.

Discussão

Bolhas e vesículas não são raras em quadros de estrófulo. Elas surgem em indivíduos predispostos, especialmente em atópicos. O conteúdo das lesões costuma ser citrino, reflete o plasma presente nas lesões. Isso é observado com frequência em picadas de mosquitos, cujo aparelho sugador é delgado e introduz substâncias sensibilizantes na vítima. Quando a picada é de simulídeos (borrachudos) e tabanídeos (mutucas), o local da picada é “mastigado” pelo aparelho sugador, o que lesa intensamente a pele e provoca pequenos sangramentos, em parte causado por substâncias hemorrágicas da saliva dos insetos. Os tabanídeos (mutucas, moscardos) são moscas que medem de 6 a 33 mm, de coloração escura, podem ser amareladas. Apresentam aparelho sugador grande e são mais comuns em áreas úmidas e de criação de gado bovino e equino, que são suas principais vítimas. A picada, muito dolorosa, causa sangramento e infecções. Se houver uma reação alérgica sobreposta, formam-se bolhas sobre as pápulas do prurigo agudo, que podem apresentar conteúdo hemorrágico devido à ação anticoagulante da saliva desses insetos.^{6,7} Isso pode gerar confusão diagnóstica com outras causas de bolhas hemorrágicas, como as bolhas autoimunes, o eritema polimorfo, a síndrome de Stevens-Johnson, os nódulos dos ordenhadores, o ORF e outras doenças bolhosas que apresentam evolução clínica diferente. Isso ocorre quando o paciente não percebe a picada ou o inseto causador. As mutucas, associadas a um dos casos descritos, são insetos que podem sensibilizar e causar bolhas hemorrágicas nas mãos de pacientes e podem ser incriminadas no outro caso, pela semelhança e atipia das lesões.

Suporte financeiro

Nenhum.

Contribuição dos autores

Vidal Haddad Jr: Aprovação da versão final do manuscrito; concepção e planejamento do estudo; elaboração e redação do manuscrito; obtenção, análise e interpretação dos dados; participação efetiva na orientação da pesquisa; participação intelectual em conduta propedêutica e/ou terapêutica de casos estudados; revisão crítica da literatura; revisão crítica do manuscrito.

Cecília Guimarães Ferreira Fonseca: Elaboração e redação do manuscrito; obtenção, análise e interpretação dos dados; revisão crítica da literatura.

Adriana Lúcia Mendes: Elaboração e redação do manuscrito; obtenção, análise e interpretação dos dados; participação intelectual em conduta propedêutica e/ou terapêutica de casos estudados; revisão crítica do manuscrito; revisão crítica da literatura.

Conflitos de interesse

Nenhum.

Agradecimentos

À Professora Sílvia Mitiko Nishida, do Instituto de Biociências de Botucatu (Unesp), pela cessão das imagens 3 e 4.

Referências

1. Lee H, Halverson S, Mackey R. Insect Allergy. *Prim Care*. 2016;43:417–31.
2. Moraru MM, Goddard J. *The Goddard Guide to Arthropods of Medical Importance*. 7th ed Boca Raton: CRC Press; 2019.
3. Singh S, Mann BK. Insect bite reactions. *Indian J Dermatol Venereol Leprol*. 2013;79:151–64.
4. Hernandez RG, Cohen BA. Insect bite-induced hypersensitivity and the SCRATCH principles: a new approach to papular urticaria. *Pediatrics*. 2006;118:e189–96.
5. Peng Z, Beckett AN, Engler RJ, Hofmman DR, Otto NL, Simmons FE. Immune responses to mosquito saliva in 14 individuals with acute systemic allergic reactions to mosquito bites. *J Allergy Clin Immunol*. 2004;114:1189–94.
6. Kazimirova M, Sulanova M, Trimnell AM, Kozanek M, Vidlicka L, Labuda M, et al. Identification of Anticoagulant Activities in Salivary Gland Extracts of Four Horsefly Species (Diptera, Tabanidae). *Haemostasis*. 2001;31:294–305.
7. Kazimirova M, Sulanova M, Trimnell AM, Kozanek M, Vidlicka L, Labuda M, et al. Anticoagulant properties in salivary glands of tabanid flies. *Med Vet Entomol*. 2002;16:301–9.