



## INVESTIGAÇÃO

# Seis etapas para padronizar a abordagem cirúrgica da onicocriptose<sup>☆☆</sup>

Han Ma \*



Departamento de Dermatologia e Guangdong Provincial Key, Laboratory of Biomedical Imaging, the Fifth Affiliated Hospital, Sun Yat-sen University, Zhuhai, Província de Guangdong, China

Recebido em 22 de janeiro de 2020; aceito em 9 de abril de 2020  
Disponível na Internet em 31 de dezembro de 2020

### PALAVRAS-CHAVE

Cirurgia plástica;  
Ortopedia;  
Unhas encravadas

### Resumo

**Fundamentos:** Os dermatologistas nem sempre conhecem bem a cirurgia para tratar a onicocriptose (unha encravada), e não há consenso sobre qual é a melhor abordagem.

**Objetivo:** Criar uma abordagem cirúrgica fácil e eficaz para resolver o problema das unhas encravadas.

**Métodos:** Identificamos 67 pacientes com unhas encravadas em vários graus de gravidade, que foram tratados com a abordagem padronizada.

**Resultados:** Todos os pacientes tiveram recuperação completa da doença e nenhum reclamou do resultado cosmético.

**Limitações do estudo:** O número de casos é limitado.

**Conclusão:** A abordagem cirúrgica padronizada é de fácil compreensão e muito eficaz. A taxa de recorrência é menor do que as outras formas de tratamento.

© 2020 Sociedade Brasileira de Dermatologia. Publicado por Elsevier España, S.L.U. Este é um artigo Open Access sob uma licença CC BY (<http://creativecommons.org/licenses/by/4.0/>).

## Introdução

A onicocriptose, ou unha encravada, é doença muito comum que causa dor e incapacidade. Há muitas estratégias cirúrgicas diferentes para lidar com essa condição, que se baseiam em duas abordagens principais: o estreitamento da placa ungueal ou a redução de volume dos tecidos moles.<sup>1</sup> Melhoramos a técnica cirúrgica ao combinar as duas abordagens e realizamos as seis etapas padronizadas para garantir uma maior taxa de cura e efeito estético adequado. Esta pesquisa obteve a aprovação do Comitê de Ética do Fifth Affiliated Hospital, Sun Yat-sen University, sob protocolo n° K148-1.

DOI referente ao artigo:

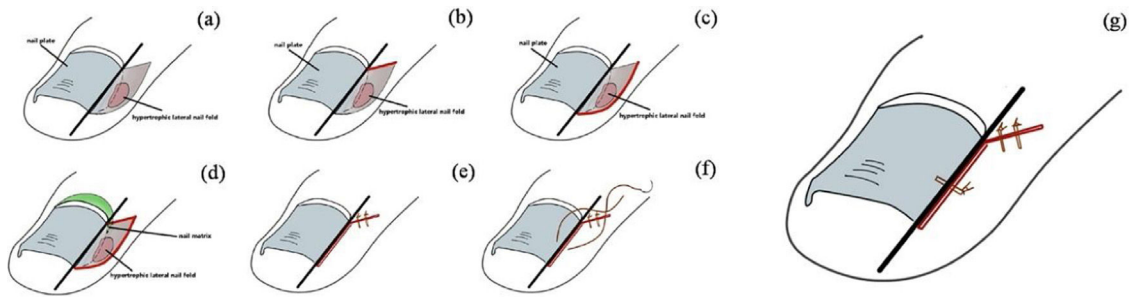
<https://doi.org/10.1016/j.abd.2020.04.012>

<sup>☆</sup> Como citar este artigo: Ma H. Six steps to standardize surgical approach for ingrown toenail. An Bras Dermatol. 2021;96:47–50.

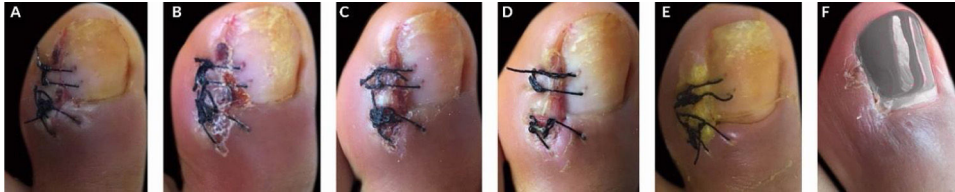
<sup>☆☆</sup> Trabalho realizado no Departamento de Dermatologia, the Fifth Affiliated Hospital, Sun Yat-sen University, Zhuhai, Província de Guangdong, China.

\* Autor para correspondência.

E-mail: [drmahan@sina.com](mailto:drmahan@sina.com)



**Figura 1** Seis etapas padronizadas para tratamento cirúrgico da onicriptose.



**Figura 2** Processo de cicatrização pós-operatório. A, 3º dia. B, 4º dia. C, 5º dia. D, 6º dia. E, 14º dia. F, 4ª semana.

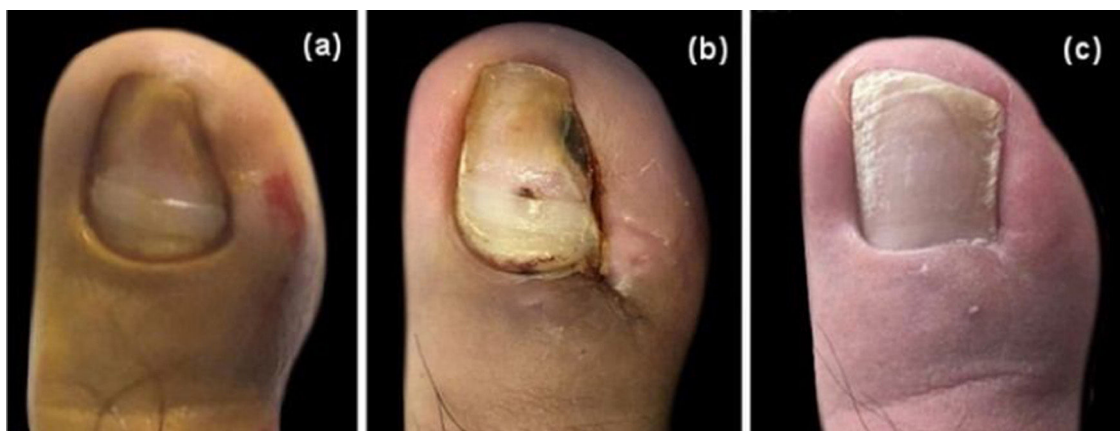## Métodos

Um total de 67 pacientes com onicriptose em vários graus de gravidade foram incluídos no estudo entre janeiro de 2018 e setembro de 2019. O procedimento foi realizado seguindo as seis etapas padronizadas (fig. 1A-G): (A) Uma linha de ressecção longitudinal foi identificada de acordo com a parte da unha encravada que necessitava ser removida. (B) Do ponto de junção entre a margem do eponíquio e a linha de ressecção longitudinal, foi realizada uma excisão em um ângulo de 45°. (C) Uma incisão em arco foi realizada ao longo da prega ungueal lateral, garantindo que a extensão incluísse o tecido de granulação hipertrófico. (D) Foi realizado o corte na placa ungueal da unha encravada ao longo da linha longitudinal, com remoção completa do tecido hipertrófico e a parte correspondente da matriz ungueal. (E) A prega ungueal lateral proximal foi suturada com duas ou mais agulhas utilizando suturas de fio de Nylon 4/0. (F) Para fixação da margem ungueal no dedo do pé/dedo

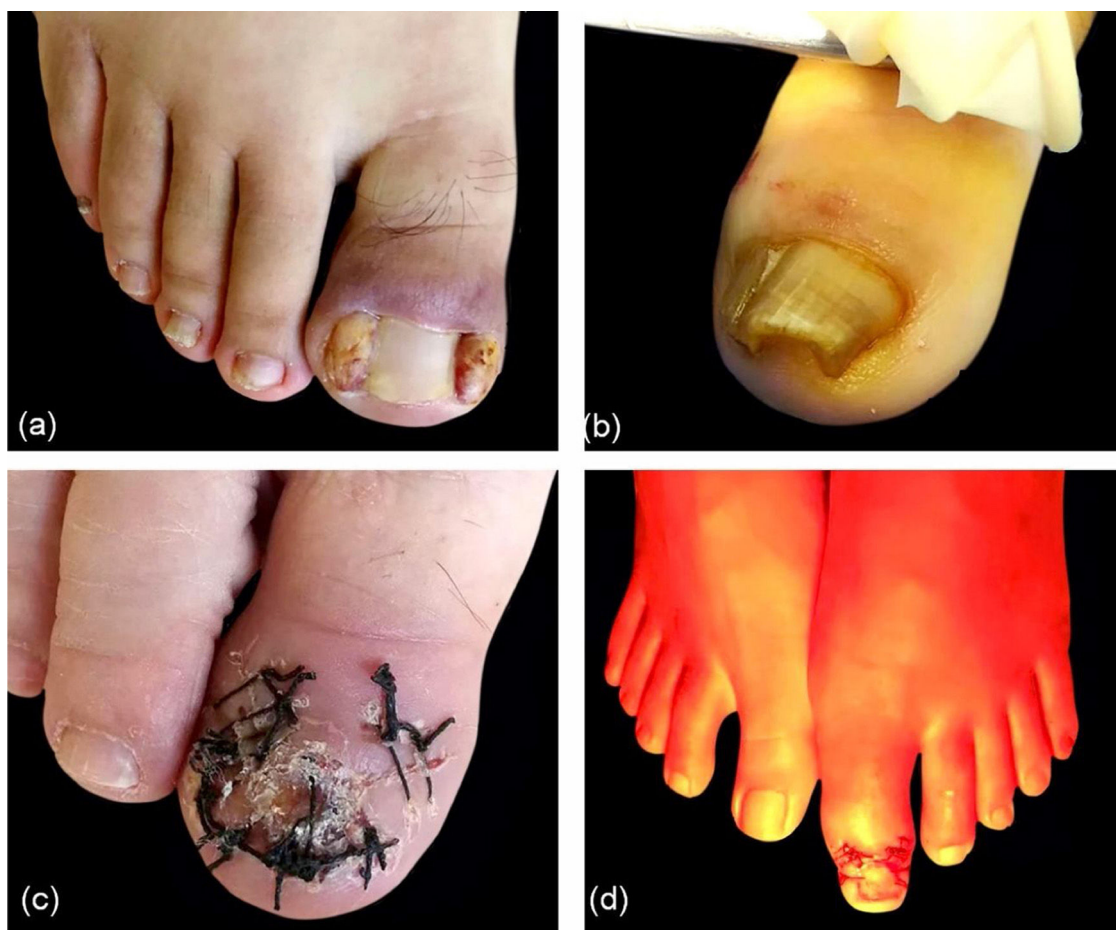da mão, foram realizadas uma ou mais suturas com fio de Nylon 2/0, conforme necessário. (G) A aparência imediata da unha do dedo do pé/dedo da mão após a operação foi documentada.

## Resultados

O processo de cicatrização durou de três a quatro semanas aproximadamente, e as suturas foram retiradas no 14º dia do pós-operatório (fig. 2). Dos 67 pacientes, 15 receberam o tratamento em unhas dos dois pés. Quase todos os pacientes sentiram dor pós-cirúrgica, mas apenas cinco precisaram tomar anti-inflamatórios não esteroides (AINEs) para aliviar a dor. Todos os casos receberam tratamento com radiação infravermelha-A filtrada por água (wIRA – do inglês *water-filtered infrared-A*), e apenas três casos graves contraíram infecção local e receberam antibióticos. A aparência da unha foi quase inalterada, e nenhum paciente se queixou dos resultados cosméticos (fig. 3).



**Figura 3** Resultado cosmético. A, Imagem pré-operatória. B, Após remoção dos pontos no 14º dia. C, Seguimento de um ano.



**Figura 4** Pontos chave. A, Grandes massas nas regiões triangulares. B, Placa ungueal espessa. C, Remoção de toda a placa ungueal antes da cirurgia. D, Tratamento com radiação infravermelha-A filtrada por água (wIRA).

## Discussão

A onicocriptose, ou unha encravada, afeta seriamente a vida diária dos pacientes. A maioria dos indivíduos afetados já passou por um longo e repetido curso da doença antes de ser encaminhada ao dermatologista. Na verdade, muitos dermatologistas ainda desconhecem a técnica cirúrgica, e não há consenso sobre qual é a melhor abordagem cirúrgica para tratar a onicocriptose. Como sabemos, a taxa de recorrência para abordagens cirúrgicas fica entre 1,7% e 27%.<sup>2</sup> Contudo, consideramos esse tratamento em 67 pacientes e não tivemos recorrência após um seguimento de seis meses a um ano.

Os pontos-chave sobre o procedimento incluem: <sup>1</sup> A etapa 4 é o procedimento mais importante para evitar a recorrência. Nossa experiência mostra que é suficiente cortar os tecidos da base ungueal até ver a falange branca. Para minimizar o risco de recorrência, costumamos fazer uma pequena ressecção em formato de cunha para dentro na extremidade da placa ungueal, e isso não afeta em nada a aparência da unha. <sup>2</sup> Na etapa 6, às vezes o curso da doença foi muito longo e uma grande massa de tecido na região triangular, então pode ser difícil suturar a placa ungueal e os

tecidos circundantes se a ressecção foi muito extensa e deixou um amplo espaço ao lado da unha, como mostrado na [figura 4A](#). É melhor manter 0,5 cm de largura, embora uma pequena quantidade de tecidos necróticos possa permanecer no local e ser absorvida gradualmente. <sup>3</sup> Se a placa ungueal for muito grossa ([fig. 4B](#)) para ser cortada facilmente, sugerimos remover toda a placa antes do procedimento ([fig. 4C](#)). <sup>4</sup> Para melhor proteger o aparelho ungueal e diminuir o risco de infecção pós-cirúrgica, utilizamos o método de curativo em “Y” e a radiação infravermelha-A filtrada por água (wIRA) após a cirurgia ([fig. 4D](#)). Essas foram técnicas eficazes, conforme descrito na literatura.

## Conclusão

Apresentamos um método cirúrgico simples e eficaz para tratar a onicocriptose. A taxa de recorrência é menor do que as das outras formas de tratamento.

## Suporte financeiro

Nenhum.

## Contribuição do autor

Han Ma: Aprovação da versão final do manuscrito; concepção e planejamento do estudo; elaboração e redação do manuscrito; obtenção, análise e interpretação dos dados; participação efetiva na orientação da pesquisa; participação intelectual em conduta propedêutica e/ou terapêutica de casos estudados; revisão crítica da literatura; revisão crítica do manuscrito.

## Conflito de interesses

Nenhum.

## Referências

1. Richert B. Surgical management of ingrown toenails - an update overdue. *Dermatol Ther.* 2012;25:498–509.
2. Rounding C, Bloomfield S. Surgical treatments for ingrowing toenails. *Cochrane Database Syst Rev.* 2005;18:CD001541.
3. Aljasir A, Pierson T, Hoffmann G, Menke H. Management of donor site infections in split-thickness skin graft with water-filtered infrared-A (wIRA). *GMS Interdiscip Plast Reconstr Surg DGPW.* 2018;7:Doc03.
4. Ashique KT, Grover C. The “Y” technique: An attempt to standardize nail dressing. *J Am Acad Dermatol.* 2018;78:e103–4.