

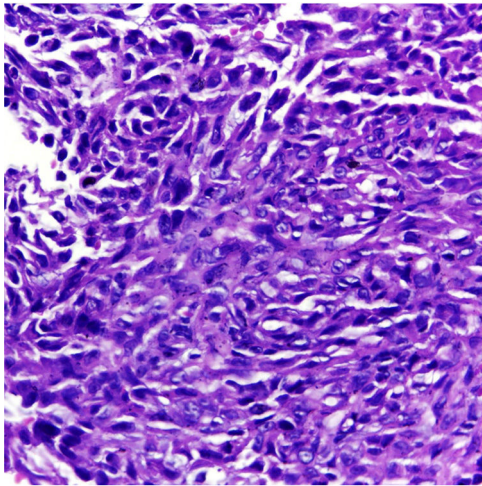Figura 3 Neoplasia infiltrativa constituída por células epitelioides e fusiformes com citoplasma eosinofílico e núcleos irregulares com nucléolos evidentes (Hematoxilina & eosina, 400 ×).

base da terapia curativa para SE. Alguns autores recomendam fortemente a excisão local radical, com amputação, como o primeiro procedimento operatório.⁵ Relata-se um caso raro de SE de extremidade, de evolução longa sem diagnóstico, e ressalta-se que o dermatologista apresenta papel fundamental no reconhecimento clínico desta neoplasia.

Suporte financeiro

Nenhum.

Contribuição dos autores

Maraya de Jesus Semblano Bittencourt: Aprovação da versão final do manuscrito; obtenção, análise e interpretação dos dados; revisão crítica da literatura; revisão crítica do manuscrito.

Caren dos Santos Lima: Elaboração e redação do manuscrito; obtenção, análise e interpretação dos dados; revisão crítica da literatura; revisão crítica do manuscrito.

Aline de Lima Dias: Aprovação da versão final do manuscrito; elaboração e redação do manuscrito; participação

intelectual em conduta propedêutica e/ou terapêutica de casos estudados; revisão crítica da literatura; revisão crítica do manuscrito





Camilla Côrrea Neri: Elaboração e redação do manuscrito; obtenção, análise e interpretação dos dados; revisão crítica da literatura; revisão crítica do manuscrito.

Conflito de interesses

Nenhum.

Referências

1. Thway K, Jones RL, Noujaim J, Fisher C. Epithelioid sarcoma: diagnostic features and genetics. *Adv Anat Pathol*. 2016;23:41–9.
2. Nunes LF, Fiod NJJ, Vasconcelos RAT, Meohas W, Rezende JFN. Epithelioid sarcoma: clinical behavior, prognostic factors and survival. *Rev Col Bras Cir*. 2010;37:251–5.
3. Fleury LFF Jr, Sanches JA Jr. Primary cutaneous sarcomas. *An Bras Dermatol*. 2006;81:207–21.
4. Akpınar F, Dervis E, Demirkesen C, Akpınar AC, Ergun SS. Epithelioid sarcoma of the extremities. *Indian J Dermatol Venereol Leprol*. 2014;80:168–70.
5. Burgos AM, Chávez JG, Sánchez JL, Sánchez NP. Epithelioid sarcoma: a diagnostic and surgical challenge. *Dermatol Surg*. 2009;35:687–91.

Maraya de Jesus Semblano Bittencourt ,
Caren dos Santos Lima , Aline de Lima Dias ^{*}
e Camilla Côrrea Neri 

Departamento de Dermatologia, Centro Universitário do Estado do Pará, Belém, PA, Brasil

^{*} Autor para correspondência.

E-mail: dias.alinelima@gmail.com (A.L. Dias).

Recebido em 21 de janeiro de 2020; aceito em 10 de junho de 2020

Disponível na internet em 31 de dezembro de 2020

2666-2752/ © 2020 Sociedade Brasileira de Dermatologia. Publicado por Elsevier España, S.L.U. Este é um artigo Open Access sob uma licença CC BY (<http://creativecommons.org/licenses/by/4.0/>).

Dermatite granulomatosa neutrofílica em palçada induzida por etanercepte^{☆☆}



Prezado Editor,

Paciente do sexo feminino, 37 anos de idade, foi encaminhada ao nosso hospital com queixa de febre e

endurecimento e edema da parede torácica. Apresentava artrite reumatoide e estava sendo tratada com anti-inflamatórios não esteroide e metotrexato havia seis anos, além de etanercepte (25 mg por três semanas) havia dois anos, antes da apresentação. O exame físico revelou endurecimento de cor avermelhada com sensibilidade aumentada e edema na região mamária esquerda (fig. 1). Esse quadro também era acompanhado por várias pústulas minúsculas. Os dados laboratoriais mostraram proteína C-reativa elevada (14,91 mg/dL), anticorpo antinuclear (1:160), anticorpos anti-SS-A (> 240 U/mL) e teste de Schirmer positivo (olho esquerdo; 2 mm). A paciente não havia sido diagnosticada com síndrome de Sjögren até apresentar-se em nosso hospital.

Uma biópsia de pele revelou degeneração basofílica das fibras de colágeno misturada com numerosos restos

DOI referente ao artigo:

<https://doi.org/10.1016/j.abd.2020.06.005>

[☆] Como citar este artigo: Ishikawa M, Yamamoto T. Etanercept-induced palisaded neutrophilic granulomatous dermatitis. *An Bras Dermatol*. 2021;96:117–9.

^{☆☆} Trabalho realizado no Departamento de Dermatologia, Fukushima Medical University, Fukushima, Japão.

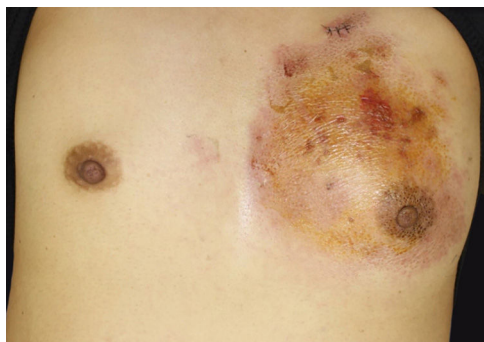


Figura 1 Características clínicas do tronco. Esndurecimento cutâneo de cor avermelhada com sensibilidade aumentada e edema na região mamária esquerda.

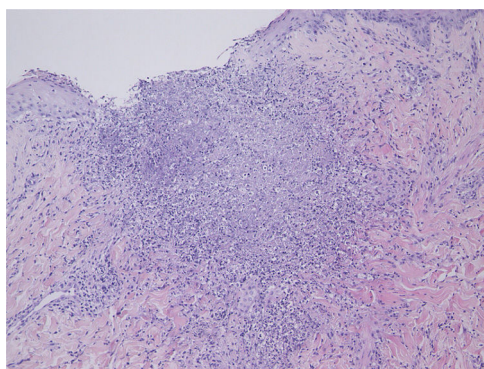


Figura 2 Histopatologia mostrando degeneração basofílica das fibras colágenas e numerosos restos nucleares na derme superior (Hematoxilina & eosina, 100x).

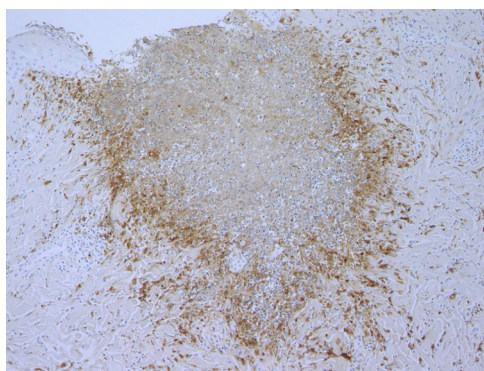


Figura 3 Imunomarcção com CD68 mostrando histiócitos formando paliçada ao redor das fibras de colágeno degeneradas (100x).

nucleares na derme superior (fig. 2). Havia também uma leve dermatite de interface. Os resultados da análise imuno-histoquímica revelaram vários histiócitos positivos para CD68 dispostos em paliçada ao redor das fibras de colágeno degeneradas (fig. 3). Embora tivesse sido tratada inicialmente com antibióticos para celulite, eles tiveram pouco efeito. Como a paciente não apresentava outros sintomas evidentes, realizamos vários estudos para descobrir a origem da febre. O exame do líquido cefalorraquidiano revelou meningite asséptica, que foi considerada parte do envolvimento do sistema nervoso central pela doença

autoimune. A febre e endurecimento cutâneo melhoraram com 50 mg de prednisolona. Após a recuperação, a terapia com etanercepte foi interrompida. A paciente manteve o tratamento com anti-inflamatórios não esteroidais e metotrexato, e três meses após a interrupção do etanercepte não apresentava recorrência.

No presente caso, o eritema infiltrativo ocorreu em uma paciente com artrite reumatoide e síndrome de Sjögren dois anos após o início do tratamento com etanercepte, e a erupção não recorreu desde que o tratamento com etanercepte foi interrompido. O exame histopatológico revelou achados característicos de dermatite granulomatosa neutrofílica em paliçada (DGNP) e dermatite de interface. Considerando o curso clínico e as características histopatológicas, a DGNP poderia ser induzida pelo etanercepte no presente caso. A DGNP é um quadro histopatológico caracterizado por uma reação inflamatória com formação de paliçada de histiócitos ao redor de áreas de necrobiose, que ocasionalmente ocorre em pacientes com doenças autoimunes, como artrite reumatoide, síndrome de Sjögren e granulomatose eosinofílica com poliangeíte.¹

Até o momento, houve apenas alguns casos relatados de DGNP após o tratamento com etanercepte, incluindo o nosso caso.²⁻⁴ Em contraste com outros inibidores do TNF- α , o etanercepte – uma proteína de fusão do receptor – é considerado como não apresentando forte ação supressora da atividade do TNF- α , e isso pode fazer com que o TNF- α induza a formação de granulomas. Por outro lado, o etanercepte pode modular outras citocinas além do TNF, o que não pode ser feito por outros inibidores do TNF. Além disso, o etanercepte pode aumentar a produção de IF- γ pelas células T, que é um fator chave na formação de granulomas.⁵ Em contraste, há relatos de que o adalimumabe e o infliximabe também induzem granulomas sarcoides ou sarcoidose similares e, portanto, pode haver outros mecanismos que levem à indução de granulomas. Mais estudos são necessários para esclarecer os mecanismos das doenças granulomatosas induzidas por inibidores do TNF.

Suporte financeiro

Nenhum.

Contribuição dos autores

Masato Ishikawa: Concepção e planejamento do estudo; elaboração e redação do manuscrito; obtenção, análise e interpretação dos dados; revisão crítica da literatura.

Toshiyuki Yamamoto: Aprovação da versão final do manuscrito; concepção e planejamento do estudo.


Conflito de interesses


Nenhum.

Referências

1. Hantash BM, Chiang D, Kohler S, Fiorentino D. Palisaded neutrophilic and granulomatous dermatitis associated with limited systemic sclerosis. *J Am Acad Dermatol.* 2008;58:661–4.

2. Nguyen TA, Celano NJ, Matiz C. Palisaded neutrophilic granulomatous dermatitis in a child with juvenile idiopathic arthritis on etanercept. *Pediatr Dermatol.* 2016;33:e156–7.
3. Chou CL, Wang KH, Chiang YY. Palisaded neutrophilic and granulomatous dermatitis associated with the initiation of etanercept in rheumatoid arthritis: a case report. *Dermatol Sin.* 2011;29:129–33.
4. Deng A, Harvey V, Sina B, Strobel D, Badros A, Junkins-Hopkins JM, et al. Interstitial granulomatous dermatitis associated with the use of tumor necrosis factor alpha inhibitors. *Arch Dermatol.* 2006;142:198–202.
5. Daien CI, Monnier A, Claudepierre P, Constantin A, Eschard JP, Houvenagel E, et al. Sarcoid-like granulomatosis in patients treated with tumor necrosis factor blockers: 10 cases. *Rheumatology (Oxford).* 2009;48:883–6.

Masato Ishikawa  *

e Toshiyuki Yamamoto 

Fukushima Medical University, Fukushima, Japão

* Autor para correspondência.

E-mail: ishimasa@fmu.ac.jp (M. Ishikawa).

Recebido em 18 de fevereiro de 2020; aceito em 16 de junho de 2020

Disponível na internet em 4 de janeiro de 2021

2666-2752/ © 2020 Sociedade Brasileira de Dermatologia.

Publicado por Elsevier España, S.L.U. Este é um artigo Open Access sob uma licença CC BY (<http://creativecommons.org/licenses/by/4.0/>).