



DERMATOLOGIA TROPICAL/INFECTOPARASITÁRIA

Diagnóstico de tuberculose cutânea (escrofuloderma ganglionar) com utilização do método Xpert

MTB/RIF®^{☆,☆☆}



Lilian Lemos Costa e John Verrinder Veasey *

Clinica de Dermatologia, Santa Casa de Misericórdia de São Paulo, São Paulo, SP, Brasil

Recebido em 10 de setembro de 2019; aceito em 13 de janeiro de 2020

Disponível na Internet em 1 de janeiro de 2021

PALAVRAS-CHAVE

Diagnóstico;
Equipamentos para diagnóstico;
Mycobacterium tuberculosis;
Reação em cadeia da polimerase;
Rifampina;
Tuberculose;
Tuberculose cutânea;
Tuberculose dos linfonodos

Resumo A tuberculose cutânea é infecção rara, de difícil diagnóstico por apresentar menor sensibilidade e especificidade nos exames complementares clássicos em comparação à forma pulmonar. A realização do método Xpert MTB/RIF® oferece diagnóstico precoce, com identificação do DNA de *Mycobacterium tuberculosis* e das principais mutações que conferem resistência da bactéria à rifampicina. Apresentamos um caso de escrofuloderma cujo diagnóstico foi obtido rapidamente ao se puncionar a secreção de lesão cervical, possibilitando início precoce de terapêutica adequada.

© 2020 Sociedade Brasileira de Dermatologia. Publicado por Elsevier España, S.L.U. Este é um artigo Open Access sob uma licença CC BY (<http://creativecommons.org/licenses/by/4.0/>).

A tuberculose cutânea (TBC) corresponde a aproximadamente 1%-2% dos casos de tuberculose.¹ O escrofuloderma é a forma de TBC mais comum em países em desenvolvimento como o Brasil, caracterizado por nodulações subcutâneas com fístulas e saída de secreção.¹ O diagnóstico de tuberculose é confirmado ao se evidenciar o bacilo, geralmente *Mycobacterium tuberculosis* (MTB), situação desafiadora para casos de TBC, visto que os métodos diagnósticos clássicos apresentam menor sensibilidade e especificidade para as apresentações cutâneas em comparação à forma pulmonar.² Isso levou a Organização Mundial da Saúde (OMS) a reco-

DOI referente ao artigo:

<https://doi.org/10.1016/j.abd.2020.01.009>

☆ Como citar este artigo: Costa LL, Veasey JV. Diagnosis of cutaneous tuberculosis (ganglionic scrofuloderma) using the Xpert MTB/RIF® method. *An Bras Dermatol.* 2021;96:82–84.

☆☆ Trabalho realizado na Clínica de Dermatologia, Santa Casa de Misericórdia de São Paulo, São Paulo, SP, Brasil.

* Autor para correspondência.

E-mail: johnveasey@uol.com.br (J.V. Veasey).

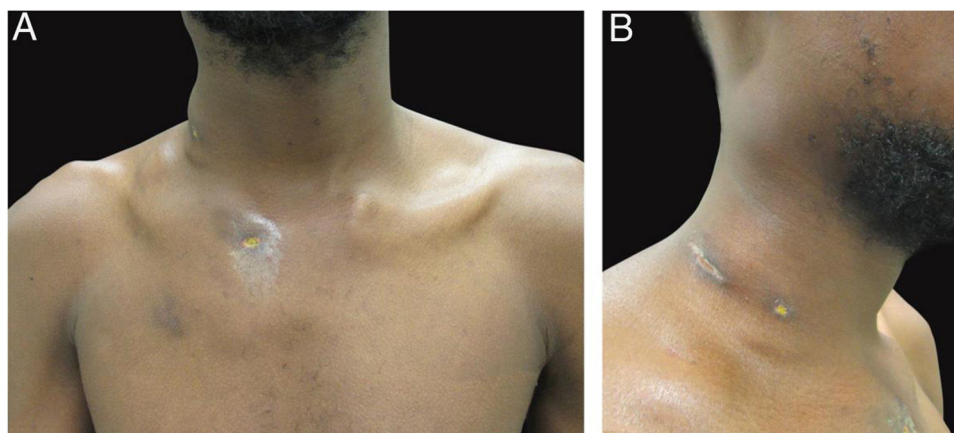


Figura 1 Aspecto clínico do paciente. (A–B) Dermatose localizada na face lateral direita da região cervical e torácica superior caracterizada por abscessos frios e indolores de até 5 cm de diâmetro, alguns com fistulização e úlceras.

mendar o uso de reação em cadeia de polimerases (PCR) no diagnóstico dessa infecção, e um dos aparelhos indicados é o Xpert MTB/RIF[®].^{3,4} Trata-se de um método de PCR automatizado, rápido, semiquantitativo, que detecta simultaneamente micro-organismos do complexo MTB e a resistência do agente à rifampicina em amostras clínicas líquidas num período de duas horas. Enquanto o emprego desse método em amostras de materiais de tuberculose pulmonar é bem estabelecido, seu uso em infecções extrapulmonares tem sido pouco descrito.^{3–7}

Relatamos o caso de um homem de 19 anos, natural de Luanda (Angola) e procedente de São Paulo (Brasil) havia um ano, referindo nodulações dolorosas com crescimento progressivo havia cinco meses. Negava qualquer sintoma sistêmico ou respiratório. Ao exame físico, notavam-se nódulos e abscessos na região cervical e torácica com fistulizações e saída de secreção (fig. 1). Trouxe consigo sorologias para hepatite B, C, HIV, HTLV 1 e 2 não reagentes, e raio-X de tórax sem evidência de acometimento pulmonar. Optou-se pela realização de punção aspirativa de umas das lesões cervicais para análise diagnóstica com Xpert MTB/RIF[®], que evidenciou resultado positivo para presença de MTB, cepa rifampicina sensível (figs. 2 e 3).

Enquanto amostras de tuberculose pulmonar (escarro) apresentam sensibilidade de 89% com o referido método, a análise de aspirado de linfonodos chega a 97%.^{3,5,8} Em estudo realizado na Etiópia, foram analisados 15 casos de aspirado de linfonodo, com positividade pela análise de Xpert MTB/RIF[®] em 33% dos casos, enquanto a microscopia de fluorescência evidenciou o bacilo em apenas 6,7%.⁶ Outro estudo de metanálise indica uma sensibilidade diferente para amostras de locais diferentes: 83,1% em punção de escrofuloderma, 80,5% em tuberculose meningoencefálica e apenas 46,4% em líquido pleural.⁹

Outro dado de grande valor obtido nesse método é a informação de resistência do bacilo à rifampicina, fármaco bactericida de grande importância no tratamento da TBC. Estima-se que atualmente cerca de 3,5% dos novos casos

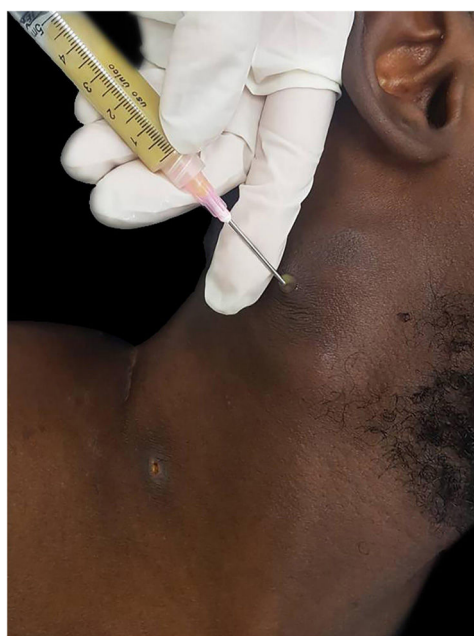


Figura 2 Coleta de material de abscesso cervical por punção com agulha grossa.

de tuberculose e 18% dos casos previamente tratados sejam causados por MTB resistente à rifampicina.¹⁰

Idealmente, a realização de exame de PCR para detecção e identificação de MTB deve ser acessível à maioria dos serviços de saúde de atendimento aos doentes no Brasil. Alguns já dispõem do método Xpert MTB/RIF[®] para análises de amostras de escarro, que pode ser utilizado também para análise de outros materiais líquidos. O caso apresentado ilustra o benefício desse método ao se obter um diagnóstico rápido, de material proveniente de punção aspirativa de linfonodo, com identificação de sensibilidade antimicrobiana para rifampicinas possibilitando uma instituição terapêutica precoce.




Figura 3 Materiais para análise pelo método Xpert MTB/RIF®. (A) Aparelho Gene Xpert® que analisa as amostras. (B) Solução tampão para tratamento da amostra e cartucho para contenção do material e reagentes a serem processados no aparelho.

Suporte financeiro

Nenhum.

Contribuição dos autores

Lilian Lemos Costa: Aprovação da versão final do manuscrito; elaboração e redação do manuscrito; obtenção, análise e interpretação dos dados; participação intelectual em conduta propedêutica e/ou terapêutica de casos estudados; revisão crítica da literatura; revisão crítica do manuscrito.

John Verrinder Veasey: Aprovação da versão final do manuscrito; concepção e planejamento do estudo; elaboração e redação do manuscrito; obtenção, análise e interpretação dos dados; participação efetiva na orientação da pesquisa; participação intelectual em conduta propedêutica e/ou terapêutica de casos estudados; revisão crítica da literatura; revisão crítica do manuscrito.

Conflito de interesses

Nenhum.

Referências

1. Santos JB, Figueiredo AR, Ferraz CE, Oliveira MH, Silva PG, de Medeiros VLS. Cutaneous tuberculosis: epidemiologic, etiopathogenic and clinical aspects – Part I. *An Bras Dermatol.* 2014;89:219–28.
2. Santos JB, Figueiredo AR, Ferraz CE, Oliveira MH, Silva PG, de Medeiros VLS. Cutaneous tuberculosis: diagnosis, histopathology and treatment – Part II. *An Bras Dermatol.* 2014;89:545–55.
3. Somily AM, Barry MA, Habib HA, Alotaibi FE, Al-Zamil FA, Khan MA, et al. Evaluation of GeneXpert MTB/RIF for detection of *Mycobacterium tuberculosis* complex and *rpo B* gene in respiratory and non-respiratory clinical specimens at a tertiary care teaching hospital in Saudi Arabia. *Saudi Med J.* 2016;37:1404–7.
4. World Health Organization. Rapid implementation of the Xpert MTB/RIF diagnostic test. Geneva: WHO; 2011.
5. Maynard-Smith L, Larke N, Peters JA, Lawn SD. Diagnostic accuracy of the Xpert MTB/RIF assay for extrapulmonary and pulmonary tuberculosis when testing non – respiratory samples: a systematic review. *BMC Infect Dis.* 2014;14:709.
6. Metaferia Y, Seid A, Fenta GM, Gebretsadik D. Assessment of Extrapulmonary Tuberculosis Using Gene Xpert MTB/RIF Assay and Fluorescent Microscopy and Its Risk Factors at Dessie Referral Hospital. Northeast Ethiopia. *Biomed Res Int.* 2018;2018:8207098.
7. Sharma K, Gupta V, Sharma A, Singh R, Sharma M, Aggarwal K, et al. Gene Xpert MTB/RIF assay for the diagnosis of intra-ocular tuberculosis from vitreous fluid samples. *Tuberculosis (Edinb).* 2017;102:1–2.
8. Blakemore R, Story E, Helb D, Kop J, Banada P, Michelle R, et al. Evaluation of the analytical performance of the Xpert MTB/RIF assay. *J Clin Microbiol.* 2010;48:2495–501.
9. Denkinger CM, Schumacher SG, Boehme CC, Dendukuri N, Pai M, Steingart KR. Xpert MTB/RIF assay for the diagnosis of extrapulmonary tuberculosis: a systematic review and meta-analysis. *Eur Respir J.* 2014;44:435–6.
10. World Health Organization. Global Tuberculosis Report 2018. Geneva: WHO; 2018.