



DERMATOLOGIA TROPICAL/INFECTOPARASITÁRIA

Tinea corporis por *Nannizzia gypsea*: atraso no diagnóstico por apresentação incomum^{☆,☆☆}

Juliana de Jesus Soares ^{ID}^{a,*}, Nathalie Andrade Sousa ^{ID}^a,
Luna Azulay-Abulafia ^{ID}^b e Rosane Orofino Costa ^{ID}^b

^a Ambulatório de Dermatologia Geral, Hospital Universitário Pedro Ernesto, Rio de Janeiro, RJ, Brasil

^b Faculdade de Ciências Médicas, Universidade do Estado do Rio de Janeiro, Rio de Janeiro, RJ, Brasil

Recebido em 10 de fevereiro de 2020; aceito em 2 de maio de 2020

Disponível na Internet em 31 de dezembro de 2020



PALAVRAS-CHAVE

Antifúngicos;
Corticosteroides;
Fungos;
Tinea corporis

Resumo As infecções fúngicas por dermatófitos podem apresentar-se com manifestações clínicas incomuns, podendo causar dificuldade diagnóstica. Apresentamos o caso de paciente com infecção cutânea por *Nannizzia gypsea*, tratada inicialmente de maneira equivocada com corticosteroides tópicos, por diagnóstico errôneo. O paciente obteve cura após tratamento com antifúngico.

© 2020 Publicado por Elsevier España, S.L.U. em nome de Sociedade Brasileira de Dermatologia. Este é um artigo Open Access sob uma licença CC BY (<http://creativecommons.org/licenses/by/4.0/>).

Descreve-se um caso de paciente do sexo masculino, 43 anos de idade, residente em Jacarepaguá (Rio de Janeiro/RJ), que ao exame dermatológico apresentava, havia cerca de um mês, placa eritematosa discretamente pruriginosa, de aspecto numular, com pústulas periféricas e pelos tonsurados, localizada no antebraço direito. Notava-se lesão adjacente semelhante e referia início após ter voltado de

um sítio no interior do estado do Rio de Janeiro (fig. 1). Foi submetido a tratamento oral com cefalexina e tópico com corticoide, sem melhora. Como hipóteses diagnósticas foram sugeridos esporotricose e piodermite. O fragmento de pele obtido por biópsia cutânea e corado pela HE evidenciou folículo piloso dilatado contendo hifas hialinas em sua porção distal (fig. 2), estas também evidentes na impregnação pela prata, método de Grocott (fig. 3) e coloração pelo PAS. Havia também reação inflamatória na derme superficial com predomínio de mononucleares. A cultura para germes comuns foi negativa. *Nannizzia gypsea* foi isolada do fragmento de pele, em ágar Mycosel, confirmando o diagnóstico de *tinea corporis*. Submeteu-se a tratamento com ciclopiroxolamina *spray* obtendo cura da lesão após 30 dias (fig. 4).

A prevalência das dermatofitoses causadas por *Nannizzia gypsea* varia de 0,72% a 0,5%.^{1,2} É possível que a baixa preva-

DOI referente ao artigo:

<https://doi.org/10.1016/j.abd.2020.05.012>

[☆] Como citar este artigo: Soares JJ, Sousa NA, Azulay-Abulafia L, Costa RO. Tinea corporis by *Nannizzia gypsea*: delayed diagnosis due to unusual presentation. An Bras Dermatol. 2021;96:91–3.

^{☆☆} Trabalho realizado no Hospital Universitário Pedro Ernesto, Rio de Janeiro, RJ, Brasil.

* Autor para correspondência.

E-mail: jujuxsoares@hotmail.com (J.J. Soares).

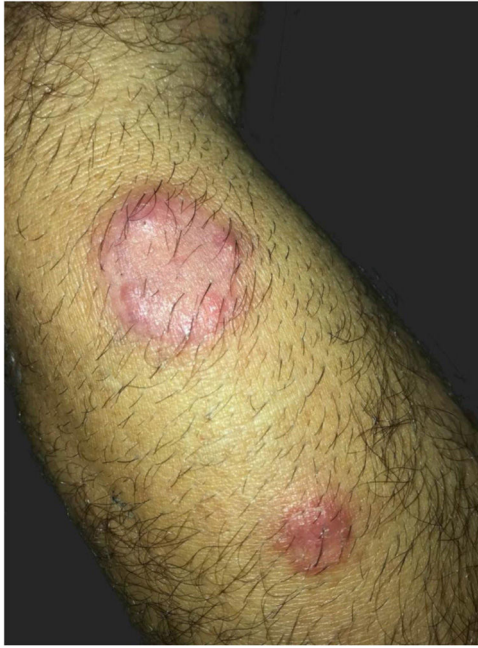

Figura 1 Aspecto clínico das lesões: placa eritematosa de aspecto numular, com pústulas periféricas e pelos tonsurados, localizada no antebraço direito, associada à lesão satélite com as mesmas características. *Tinea corporis* por *Nannizzia gypsea*: atraso no diagnóstico por apresentação incomum.

lência se deva à reação inflamatória exuberante por ser este um fungo geofílico, não adaptado ao parasitismo humano.^{3,4} Em geral, a clínica da *tinea corporis* é bastante característica, com reação inflamatória discreta ou moderada, por vezes vesiculosa ou vesico-crostosa, na borda de lesão macular, eritematoescamosa.⁵ Neste caso, a apresentação clínica da lesão não era a típica da dermatofitose do corpo; ao

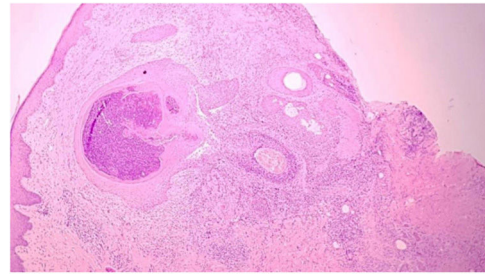


Figura 2 Corte histológico mostra folículo piloso dilatado e reação inflamatória na derme superficial, com predomínio de mononucleares (Hematoxilina & eosina, 100 ×).

contrário, era uma placa com pústulas. No Rio de Janeiro, devido à hiperendemicidade da esporotricose, esta foi, corretamente, a primeira hipótese. Atualmente, no estado do RJ, as lesões com aspecto infiltrado, sem descamação e que não respondem de início à antibioticoterapia sistêmica são sugestivas de esporotricose.

Os casos de dermatofitose com apresentação clínica atípica, como o relatado, podem ser erroneamente tratados com medicamentos ineficazes ou inadequados, se não houver exames complementares específicos. Corticoides e antibióticos são os mais comuns.⁶

O tratamento tópico com terbinafina, butenafina, ciclopiroxolamina ou azóis por duas a quatro semanas, na maioria das vezes, é simples, custo-efetivo e suficiente para a cura.^{7,8} Deve-se considerar o tratamento sistêmico com antifúngicos orais, como terbinafina e itraconazol, nos pacientes imunossuprimidos, nas lesões extensas e/ou recorrentes ou nos que não respondem ao uso de medicamentos tópicos.

Com o relato deste caso, pretendemos reforçar a ideia de que complementar o diagnóstico clínico com exames laboratoriais específicos que excluam ou confirmem os diagnósticos clínicos hipotéticos iniciais pode evitar tratamentos

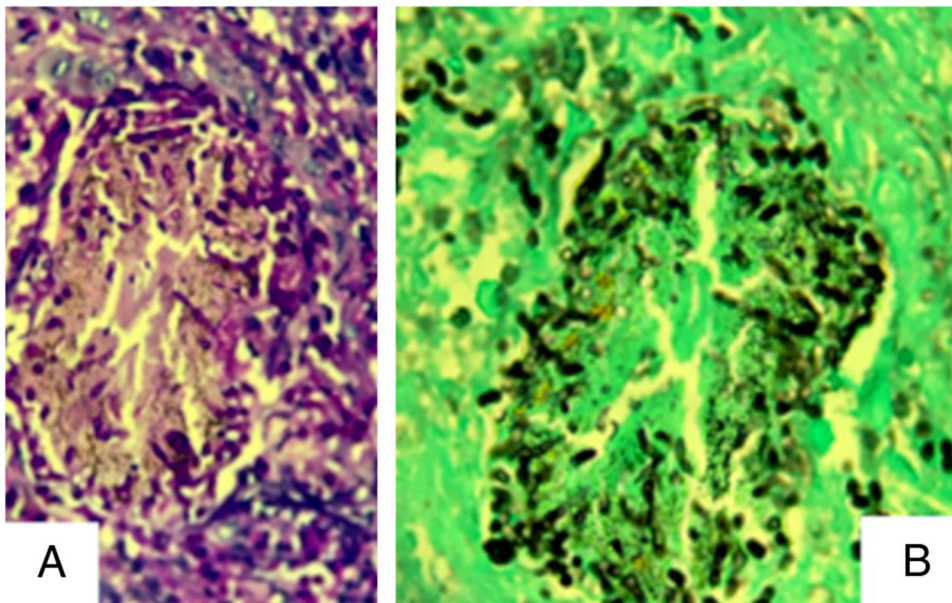


Figura 3 (A), Folículo piloso dilatado contendo hifas hialinas em seu interior (Hematoxilina & eosina, 400 ×). (B), Idem, impregnação pela prata, método de Grocott (Grocott, 400 ×).

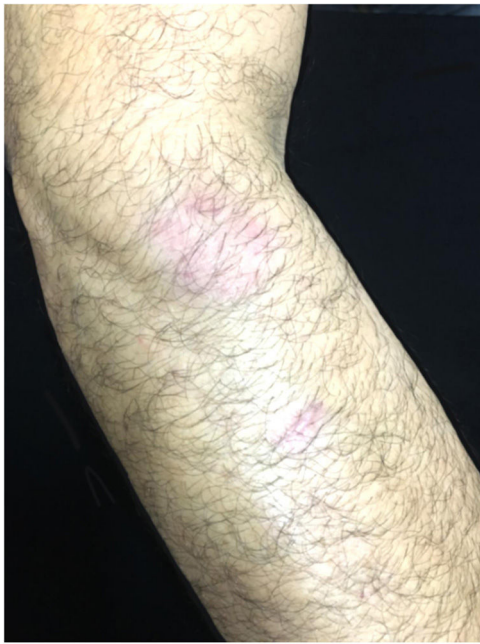

Figura 4 Aspecto clínico das lesões 30 dias após tratamento.

desnecessários e onerosos, que muitas vezes prolongam o sofrimento dos pacientes.

Suporte financeiro

Nenhum.

Contribuição dos autores

Juliana de Jesus Soares: Elaboração e redação do manuscrito.

Nathalie Andrade Sousa: Elaboração e redação do manuscrito.

Luna Azulay-Abulafia: Revisão crítica do manuscrito.

Rosane Orofino Costa: Revisão crítica do manuscrito.

Conflito de interesses

Nenhum.

Referências

1. Kobayashi M, Kitahara H, Yaguchi T, Sato T. A case of tinea corporis on the arm caused by *Nannizzia gypsea* with dermatoscopic images. *J Dtsch Dermatol Ges*. 2018;16:784–6.
2. Sun PHOH. Concentric rings: an unusual presentation of tinea corporis caused by *Microsporum gypseum*. *Mycoses*. 2006;49:150–1.
3. Demitsu T, Yamada T, Unemoto N, Kakurai M, Maeda T, Harada K, et al. Disseminated dermatophytosis due to *Nannizzia gypsea* (*Microsporum gypseum*) in an elderly patient. *J Dermatol*. 2019;46:169–70.
4. Souza BS, Sartori DS, Andrade C, Weisheimer E, Kiszewski AE. Dermatofitose causada por *Microsporum gypseum* em lactentes: relato de quatro casos e revisão da literatura. *An Bras Dermatol*. 2016;91:825–7.
5. Dolenc-Voljč M, Gasparič J. Human Infections with *Microsporum gypseum* Complex (*Nannizzia gypsea*) in Slovenia. *Mycopathologia*. 2017;182:1069–75.
6. Soankasina AH, Rakotozandrindrainy N, Andrianteloasy S, Zafindraibe NJ, Rasamoelina T, Rafalimanana C, et al. Dermatophyte infection caused by *Nannizzia gypsea*: A rare case report from Madagascar. *Med Mycol Case Rep*. 2017;20:7–9.
7. Skerlev M, Miklič P. The changing face of *Microsporum* spp infections. *Clinics In Dermatology*. 2010;28:146–50.
8. Pires CAA, Cruz NFS, Lobato AM, Sousa PO, Carneiro FRO, Mendes AMD. Perfil clínico, epidemiológico e terapêutico das dermatofitoses. *An Bras Dermatol*. 2014;91:264–9.