

- de Franciscis S, de Sarro G, Longo P, Buffone G, Molinari V, Stilitano DM, et al. Hyperhomocysteinaemia and chronic venous ulcers. *Int Wound J*. 2015;12:22–6.
- Brustolin S, Giugliani R, Félix TM. Genetics of homocysteine metabolism and associated disorders. *Braz J Med Biol Res*. 2010;43:1–7.
- Çaytemel C, Demir FT, Büyükbabani N, Türkoğlu Z, Uzuner EG. Multifactorial Painful Leg Ulcers Due to Hyperhomocysteinemia, Plasminogen Activator Inhibitor-1 4G/5G Heterozygote Gene Mutation, and Beta Thalassemia Minor: A Case Report. *Int J Low Extrem Wounds*. 2019;18:339–41.
- Pugashetti R, Zedek DC, Seiverling EV, Rajendran P, Berger T. Dermal mucinosis as a sign of venous insufficiency. *J Cutan Pathol*. 2010;37:292–6.

Beatrice Martinez Zugaib Abdalla ^{a,*},
Renan Tironi Giglio de Oliveira ^a,
Rafaela Issa Afonso ^a
e Paulo Ricardo Criado ^{b,c}

^a Faculdade de Medicina do ABC, Santo André, SP, Brasil
^b Departamento de Dermatologia, Faculdade de Medicina, Universidade de São Paulo, São Paulo, SP, Brasil
^c Centro Universitário Saúde ABC, Santo André, SP, Brasil

* Autor para correspondência.

E-mail: bmzabdalla@gmail.com (B.M. Abdalla).

Recebido em 29 de novembro de 2019; aceito em 13 de abril de 2020

2666-2752/ © 2021 Sociedade Brasileira de Dermatologia. Publicado por Elsevier España, S.L.U. Este é um artigo Open Access sob uma licença CC BY (<http://creativecommons.org/licenses/by/4.0/>).

Siringofibroadenoma écrino reativo desencadeado por dano térmico: relato de caso ^{☆,☆☆}



Prezado Editor,

O siringofibroadenoma écrino (SFAE) é um tumor raro que consiste da proliferação de estruturas ductais que se assemelham à porção acral das glândulas sudoríparas écrinas. Foi descrito por Mascaró em 1963, e há na literatura pouco mais de 70 casos publicados.^{1,2} Embora histologicamente distinto, a apresentação clínica do SFAE é variável, desde uma pápula, placa ou nódulo solitário até múltiplas lesões, com predileção pelas extremidades de pacientes mais idosos.^{2,3} Não há consenso quanto a sua patogênese: tumor, hamartoma ou hiperplasia reacional.⁴ Este relato agrega aspectos inéditos, visto que demonstra a associação do SFAE ao dano térmico e o tratamento exitoso por meio de corticoide tóxico.

Paciente do sexo masculino, 71 anos de idade, aposentado e sem comorbidades. Referia uso de emplastro tipo térmico que gera calor, constituído por pó de ferro, carbono ativado, vermiculite, cloreto de potássio e água (Fenaflan Patch®) para tratar dor na região lateral da coxa direita. Entretanto, teve reação local com ardência e queimação, retirando o emplastro antes do tempo indicado. Nos dias seguintes, desenvolveu pápulas e placa vegetante, eritematosas, por vezes friáveis e com sangramento, com leve prurido. Progrediu durante três meses, atingindo o tamanho de 4 cm (fig. 1). Foi realizada biópsia com *punch* de 5 mm. O exame anatomopatológico evidenciou cordões epiteliais anastomosantes de células cuboides formando trabéculas embebidas em estroma fibroso e mixoide bastante vasculari-

zado partindo da epiderme à derme profunda. O diagnóstico de SFAE do tipo reativo foi firmado (figs. 2 e 3).

Foi administrado clobetasol em creme 0,05% com aplicação oclusiva uma vez ao dia por 20 dias, com resposta plenamente efetiva, permanecendo eritema residual do tipo pós-inflamatório que se resolveu totalmente em poucos meses.

A classificação mais atual do SFAE admite cinco subtipos: solitário; múltiplos sem alterações cutâneas; nevoide associado à displasia ectodérmica; múltiplo associado à síndrome de Schöpf; e reativo associado a dermatoses neoplásicas ou inflamatórias.³ Há, na literatura, descrição ocasional com outras entidades, tanto inflamatórias quanto neoplásicas, incluindo penfigoide bolhoso, líquen plano erosivo palmo-plantar, psoríase, sífilis congênita, nevo sebáceo, úlcera cutânea crônica, carcinoma basocelular e espinocelular.²

O tipo reativo provavelmente é desencadeado a partir de dano tecidual, e no processo de reparo e remodelamento ocorre hiperplasia responsiva ao agravo.³ Todavia, não há relatos associando o SFAE após injúrias térmicas como fator desencadeante – de nosso conhecimento, este é o primeiro relato.

A confirmação diagnóstica é através da histopatologia, e os ductos écrinos podem ou não ser visualizados. A imuno-

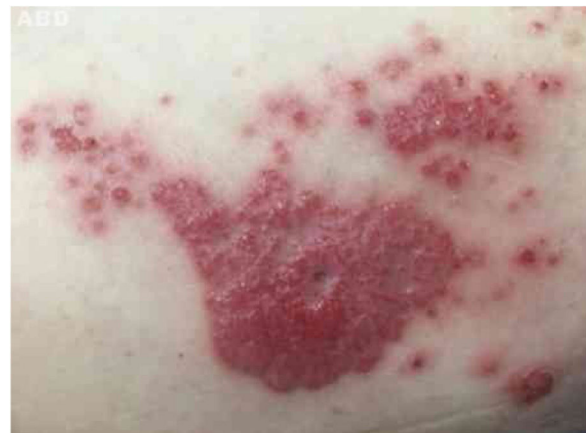

Figura 1 Placa vegetante e pápulas eritematosas e rosadas agrupadas na região lateral da coxa direita.

DOI referente ao artigo:

<https://doi.org/10.1016/j.abd.2020.05.014>

☆ Como citar este artigo: Cunha Filho RR, Quioca LJ, Rastelli GJC, Fillus Neto J. Reactive eccrine syringofibroadenoma triggered by thermal damage: case report. *An Bras Dermatol*. 2021;96:255–6.

☆☆ Trabalho realizado na Universidade do Oeste de Santa Catarina, Campus de Joaçaba, SC, Brasil.

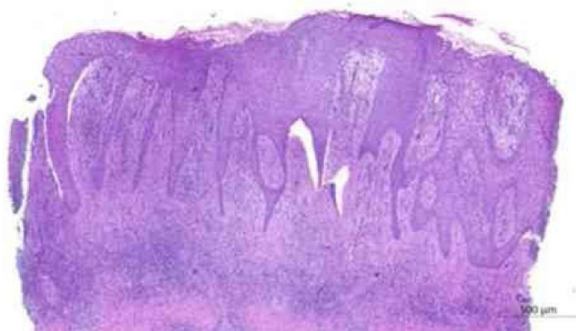

Figura 2 Exame anatomopatológico: cordões epiteliais anastomosantes de células cuboideis formando trabéculas em estroma fibroso que partem da epiderme à derme profunda (Hematoxilina & eosina, 20 ×).

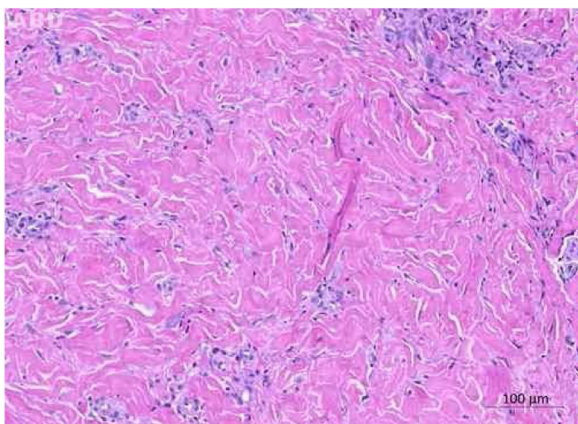


Figura 3 Exame anatomopatológico: estroma fibroso na derme média e profunda (Hematoxilina & eosina, 100 ×).

-histoquímica pode auxiliar em casos difíceis onde as células são frequentemente positivas para queratina 6 e 19, assim como filagrina.²

Não há consenso quanto ao tratamento. Há relatos de terapia com etretinato, cirurgia, radioterapia e laser; entretanto, não há relatos de tratamento com clobetasol ou outros corticoides de uso tópico.⁵ A resolução do presente caso ocorreu muito rapidamente, com regressão total em apenas 20 dias. Provavelmente, a conjunção dos efeitos anti-inflamatório, antiproliferativo, vasoconstritor e de redução de atividade mitótica que o corticoide promove foram determinantes para a resposta efetiva da terapia.

Suporte financeiro

Nenhum.

Contribuição dos autores

Roberto Rheingantz da Cunha Filho: Aprovação da versão final do manuscrito; concepção e planejamento do estudo; elaboração e redação do manuscrito; obtenção, análise e interpretação dos dados; participação efetiva na orientação da pesquisa; participação intelectual em conduta terapêutica e/ou terapêutica de casos estudados; revisão crítica da literatura; revisão crítica do manuscrito.

Lucas José Quioca: Aprovação da versão final do manuscrito; concepção e planejamento do estudo; elaboração e redação do manuscrito; obtenção, análise e interpretação dos dados; revisão crítica da literatura; revisão crítica do manuscrito.

Graziela Junges Crescente Rastelli: Aprovação da versão final do manuscrito; concepção e planejamento do estudo; elaboração e redação do manuscrito; obtenção, análise e interpretação dos dados; revisão crítica da literatura; revisão crítica do manuscrito.





José Fillus Neto: Aprovação da versão final do manuscrito; concepção e planejamento do estudo; elaboração e redação do manuscrito; obtenção, análise e interpretação dos dados; participação efetiva na orientação da pesquisa; revisão crítica da literatura; revisão crítica do manuscrito.

Conflito de interesses

Nenhum.

Referências

1. Tey HL, Chong WS, Wong SN. Leprosy-associated eccrine syringofibroadenoma of Mascaro. *Clin Exp Dermatol.* 2007;32:533–5.
2. LeBoit P, Burg G, Weedon D, Sarasain A. (orgs.). *World Health Organization Classification of Tumours: Pathology and Genetics of Skin Tumours.* Lyon: IARC Press; 2006.
3. French LE, Masgrau E, Chavaz P, Saurat J-H. Eccrine Syringofibroadenoma in a patient with erosive palmoplantar lichen planus. *Dermatology.* 1997;195:399–401.
4. Mattoch IW, Pham N, Robbins JB, Bogomilsky J, Tandon M, Kohler S. Reactive eccrine syringofibroadenoma arising in peristomal skin: An unusual presentation of a rare lesion. *J Am Acad Dermatol.* 2008;58:691–6.
5. Morganti AG, Martone FR, Macchia G, Carbone A, Massi G, de Ninno M, et al. Eccrine syringofibroadenoma radiation treatment of an unusual presentation. *Dermatol Ther.* 2010; 23 Suppl 1:S20–3.

Roberto Rheingantz da Cunha Filho ^{a,*},
Lucas José Quioca ^b,
Graziela Junges Crescente Rastelli ^c
e José Fillus Neto ^d

^a Faculdade de Medicina, Universidade do Oeste de Santa Catarina, Joaçaba, SC, Brasil

^b Universidade do Oeste de Santa Catarina, Joaçaba, SC, Brasil

^c Departamento de Patologia, Faculdade Evangélica Mackenzie Paraná, Curitiba, PR, Brasil

^d Departamento de Patologia Básica, Setor de Ciências Biológicas, Universidade Federal do Paraná, Curitiba, PR, Brasil

* Autor para correspondência.

E-mail: robertodermatologista@yahoo.com.br (R.R. Cunha Filho).

Recebido em 4 de março de 2020; aceito em 13 de maio de 2020

2666-2752/ © 2021 Sociedade Brasileira de Dermatologia.

Publicado por Elsevier España, S.L.U. Este é um artigo Open Access sob uma licença CC BY (<http://creativecommons.org/licenses/by/4.0/>).