

## CARTA - CASO CLÍNICO

### Hidroadenocarcinoma ☆☆☆



Prezado Editor,

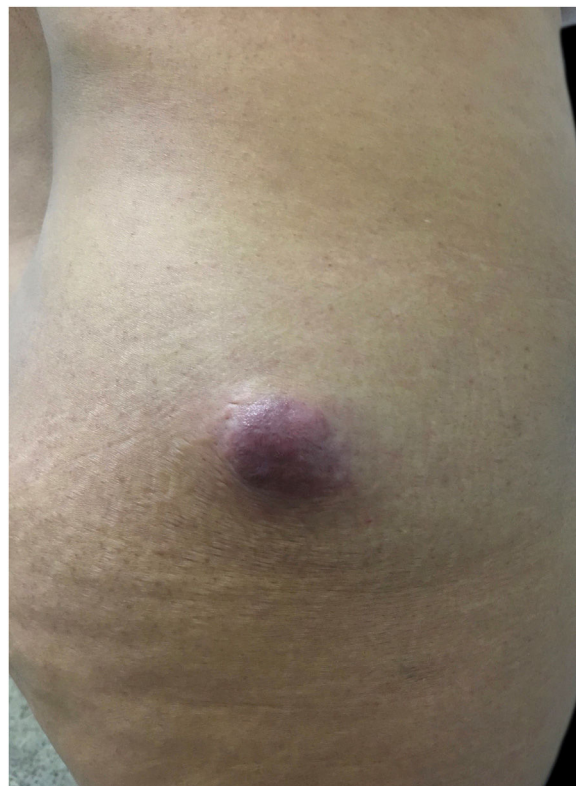Hidroadenocarcinoma cutâneo é uma neoplasia maligna rara, oriunda das glândulas sudoríparas écrinas, correspondendo a 6% dos tumores malignos écrinos. Apresenta-se como lesão cutânea solitária, de crescimento lento, assintomático, podendo assumir um curso clínico agressivo, com acometimento linfonodal e metástases a distância.<sup>1,2</sup>

Classicamente, é um carcinoma relatado com surgimento “de novo”, sem sinais de hidroadenoma prévio. Acomete mais frequentemente pacientes a partir da quarta década de vida.<sup>3</sup> Em geral, cabeça e pescoço são os locais mais acometidos; no entanto, já foram reportados em diversas localizações.<sup>4</sup>

Neste trabalho, relata-se o caso de paciente do sexo feminino, 42 anos de idade, que procurou atendimento durante a Campanha Nacional do Câncer de Pele queixando-se de lesão na região glútea com evolução de nove meses. No exame dermatológico, encontrou-se tumoração eritematosa, endurecida, assintomática, com aproximadamente 5 cm, localizada na região lateral do glúteo direito, com nove meses de evolução (fig. 1). A paciente negava traumatismos ou lesões prévias no local.

Diante do quadro clínico, foram aventadas as hipóteses de dermatofibrossarcoma e sarcoma epiteloide proximal. Realizou-se biópsia incisional com *punch* de 5 mm para exame histopatológico, no qual foram observados, na derme profunda, ninhos e cordões de células cuboidais com citoplasma eosinofílico, núcleos com leve pleomorfismo e hiperchromasia, com formação de estruturas tubulares e lúmens ductais, dispostas em um estroma mixoide e colagenoso, compatível com tumor de anexo cutâneo (fig. 2).

A paciente retornou, dois meses após a biópsia, com aumento do tamanho da lesão e eliminação contínua de secreção hialina. Foi realizada exérese cirúrgica em fuso da lesão, com margem de segurança de 2 cm, sem recidiva da lesão após 12 meses de seguimento. A análise imuno-histoquímica da lesão excisada foi positiva para citoqueratinas de 40, 48, 50 e 50,6 kDa (AE1/AE3), pro-



**Figura 1** Tumoração eritematosa, endurecida, assintomática, com aproximadamente 5 cm, localizada na região lateral do glúteo direito.

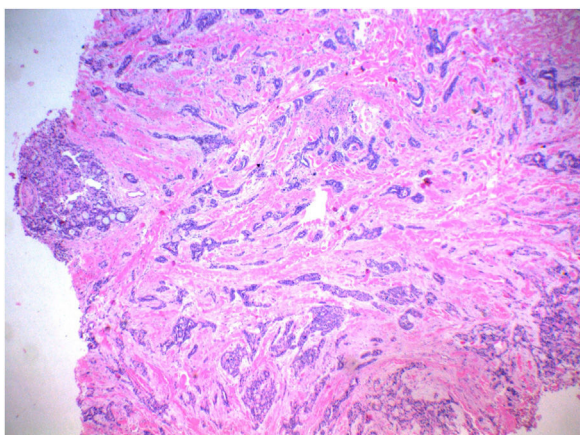
teína p63 (DAK-p63), glicoproteína tumoral de epitélio (BerEp4), antígeno carcinoembrionário – CEA (policlonal). Observou-se positividade parcial para antígeno epitelial de membrana – EMA (E29). Os achados histopatológicos e imuno-histoquímicos favoreceram o diagnóstico de hidroadenocarcinoma. Marcadores sanguíneos tumorais como desidrogenase lática (DHL), alfafetoproteína e antígeno carcinoembriogênico (CEA) sem anormalidades. Tomografia computadorizada (TC) de abdome e pelve sem contraste evidenciou presença de massa ovalada de contornos e limites definidos na fossa ilíaca direita (ipsilateral ao tumor excisado) adjacente ao músculo sartório, medindo cerca de 4,2 × 2,2 cm, de conteúdo heterogêneo, com áreas com densidade de partes moles (32 u.H) e outras discretamente hipodensas de perimeio, com densidade aparentemente líquida, de aspecto inespecífico. Órgãos abdominais e pélvicos sem anormalidades ao método.

DOI referente ao artigo:

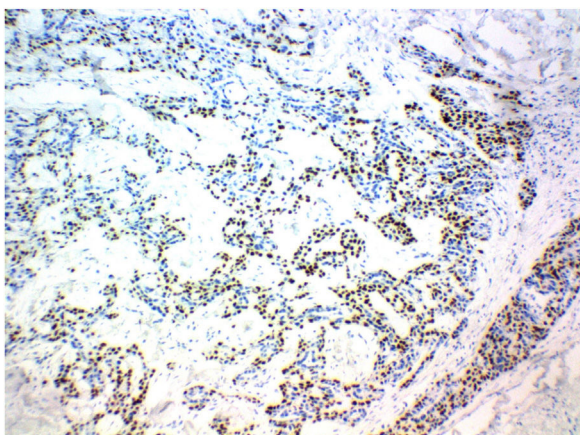
<https://doi.org/10.1016/j.abd.2020.03.023>

☆ Como citar este artigo: Lima AA, Santos M, Morais PM, Rodrigues CAC. Hidradenocarcinoma. An Bras Dermatol. 2021;96:251–3.

☆☆ Estudo realizado na Fundação de Dermatologia Tropical e Venereologia Alfredo da Matta, Manaus, AM, Brasil.



**Figura 2** Na derme profunda, presença de ninhos e cordões de células cuboidais, com citoplasma eosinofílico, núcleos com leve pleomorfismo e hiperchromasia, com formação de estruturas tubulares e lúmens ductais, dispostas em um estroma mixoide e colagenoso, compatível com tumor de anexo cutâneo (Hematoxilina & eosina, 40×).



**Figura 3** Painel imuno-histoquímico do linfonodo acometido evidenciou expressão para proteína p63, favorecendo o diagnóstico de hidradenocarcinoma metastático (P63, 100×).

A paciente foi encaminhada para centro de referência em oncologia. Sete meses após a primeira abordagem, passou por nova cirurgia, realizada por cirurgião oncológico, para remoção da massa ovalada identificada pela TC de pelve na fossa ilíaca direita. Estudo histopatológico evidenciou linfonodo infiltrado por neoplasia maligna constituída pela proliferação de células de citoplasma eosinofílico a claro, núcleo vesiculoso e nucléolo evidente, com focos de diferenciação ductal e células neoplásicas arranjando-se em formações sólidas, com frequentes áreas de necrose e numerosas mitoses. O painel imuno-histoquímico do linfonodo acometido evidenciou expressão para proteína p63, além de EMA e citoqueratina nas áreas ductais, favorecendo o diagnóstico de hidradenocarcinoma metastático (fig. 3). Após um ano do diagnóstico, a paciente mantém acompanhamento no serviço estadual de referência em oncologia, sem sinais de recidiva local.

O diagnóstico de hidradenocarcinoma baseia-se fundamentalmente nos achados histopatológicos e imuno-histoquímicos. O painel com positividade para p63, CK15 e D2-40 é observado preferencialmente nos tumores anexais

primários, enquanto a negatividade para esses marcadores é encontrada preferencialmente nas metástases cutâneas.<sup>5</sup> Neste relato, o achado de positividade para o marcador imuno-histoquímico p63 sugere tratar-se de neoplasia anexial primária. A recorrência local do hidradenocarcinoma ocorre em mais de 50% dos casos, e metástases a distância são observadas em aproximadamente 60%, principalmente para linfonodos, pulmões e ossos, motivo pelo qual é necessário manter seguimento e rastreamento para metástases. O diagnóstico diferencial é desafiador, em virtude de a lesão ter aspecto benigno e similar a outros tumores cutâneos. Hidradenoma (variante benigna), lipoma, hemangioma, linfangioma, carcinoma espinocelular, carcinoma basocelular, melanoma maligno, dermatofibrossarcoma e outros tumores anexiais benignos e malignos, além de tumores metastáticos para a pele, são relatados como diagnósticos diferenciais. O tratamento de escolha é a excisão cirúrgica completa da lesão com ampla margem de segurança. Em virtude da alta recorrência local e do acometimento linfonodal regional, a cirurgia com ampla margem de segurança, não especificada na literatura, e ressecção dos linfonodos regionais seguida por radioterapia pós-operatória parece a terapia inicial adequada<sup>5</sup>. Importante ressaltar o papel da Campanha Nacional do Câncer realizada pela Sociedade Brasileira de Dermatologia, na qual a paciente foi primeiramente atendida.

### Suporte financeiro

Nenhum.

### Contribuição dos autores

Andrey Amorim de Lima: Elaboração e redação do manuscrito; revisão crítica do manuscrito.

Monica Santos: Aprovação da versão final do manuscrito; concepção e planejamento do estudo; elaboração e redação do manuscrito; participação intelectual em conduta propedêutica e/ou terapêutica de casos estudados; revisão crítica da literatura; revisão crítica do manuscrito.

Patricia Motta de Moraes: Participação intelectual em conduta propedêutica e/ou terapêutica de casos estudados; revisão crítica da literatura.

Carlos Alberto Chirano Rodrigues: Participação intelectual em conduta propedêutica e/ou terapêutica de casos estudados.




### Conflito de interesses

Nenhum.

### Referências

1. Cleaveland P, Srivastava P, Oliveira P, Parnham A, Elliott T, Sangar V. A rare presentation of hidradenocarcinoma within the pênis. *Urol Case Rep.* 2019;22:57–9.
2. Elbenaye J, Moumine M, Sinaa M, Elhaouri M. Fatal hidradenocarcinoma of the scalp: a case report. *Eur Ann Otorhinolaryngol Head Neck Dis.* 2017;134:291–2.
3. Ryu WC, Lee YH, Koh IC, Sohn JS, Jang SM, Jang SM. Hidradenocarcinoma of the Dorsum of the Hand. *Chin Med J (Engl).* 2017;130:1755–6.
4. Miller DH, Peterson JL, Buskirk SJ, Vallow LA, Ta R, Joseph R, et al. Management of metastatic apocrine hidradenocarcinoma with chemotherapy and radiation. *Rare Tumors.* 2015;7:6082.

5. Hoang MP. Role of immunohistochemistry in diagnosing tumors of cutaneous appendages. *Am J Dermatopathol.* 2011;33:765–71.

Andrey Amorim de Lima <sup>a,\*</sup>, Monica Santos <sup>a</sup>,  
Patricia Motta de Moraes <sup>b</sup>  
e Carlos Alberto Chirano Rodrigues <sup>c</sup>

<sup>a</sup> Departamento de Ensino e Pesquisa, Fundação de Dermatologia Tropical e Venereologia Alfredo da Matta, Manaus, AM, Brasil

<sup>b</sup> Departamento de Dermatopatologia, Fundação de Dermatologia Tropical e Venereologia Alfredo da Matta, Manaus, AM, Brasil

<sup>c</sup> Departamento de Cirurgia Dermatológica, Fundação de Dermatologia Tropical e Venereologia Alfredo da Matta, Manaus, AM, Brasil

\* Autor para correspondência.

E-mail: [amorim.andrey@hotmail.com](mailto:amorim.andrey@hotmail.com) (A.A. Lima).

Recebido em 21 de dezembro de 2019; aceito em 5 de março de 2020

2666-2752/ © 2021 Sociedade Brasileira de Dermatologia. Publicado por Elsevier España, S.L.U. Este é um artigo Open Access sob uma licença CC BY (<http://creativecommons.org/licenses/by/4.0/>).

## Diagnóstico tardio de hiper-homocisteinemia com provável evolução para elefantíase nostra verrucosa e úlceras nas pernas<sup>☆,☆☆</sup>



Prezado Editor,

A homocisteína é um aminoácido intermediário derivado do metabolismo da metionina em cisteína com demonstrada associação ao estresse oxidativo e dano endotelial.<sup>1</sup>

A hiper-homocisteinemia pode ser causada por distúrbios genéticos em vias metabólicas, deficiência nutricional, insuficiência renal, hipotireoidismo, diabetes e tabagismo.<sup>1-3</sup> Representa um importante fator de risco para mortalidade cardiovascular em pacientes com história de infarto do miocárdio, acidente vascular cerebral, angina, diabetes ou hipertensão.<sup>2</sup>

Paciente do sexo masculino, negro, 60 anos de idade, iniciou acompanhamento com a Dermatologia em 2011 em decorrência de sintomas de xerose e edema de membros inferiores nos últimos oito anos. Na ocasião, foi realizada biópsia que evidenciou espessamento da epiderme, acantose, alongamento dos sulcos e depósitos de mucina dérmica. A impregnação com ferro coloidal foi positiva, e a coloração para vermelho do Congo se demonstrou negativa; o diagnóstico clínico-patológico foi de mixedema pré-tibial.

O paciente evoluiu com tromboflebite no membro inferior esquerdo, com ausência de trombose venosa profunda. Optou-se pelo início de antibioticoterapia terapêutica para erisipela e, posteriormente, foi prescrita penicilina benzatina intramuscular profilática a cada 21 dias. Cuidados tópicos foram realizados com o uso de curativos à base de collagenase e cloranfenicol.

Durante a evolução, houve períodos de cicatrização intercalados com piora. Em 2018, após a disponibilização dos testes de trombofilia na instituição de saúde, realizou-se um painel de estados hipercoaguláveis: dosagens de pro-

teína C e S, antitrombina, complemento total e C3, gene da protrombina, mutação do fator de Leiden, anticorpos anti-cardiolipina e lúpico, eletroforese de proteínas e FAN, os quais estavam todos dentro da faixa de normalidade. Dentro dos resultados séricos alterados, foram observados níveis séricos de homocisteína de 17,8 μmol/L (faixa normal: 5 e 12 μmol/L) e a heterozigotia nos segmentos C677T e A1298C para mutação metilenotetra-hidrofolato redutase (MTHFR).

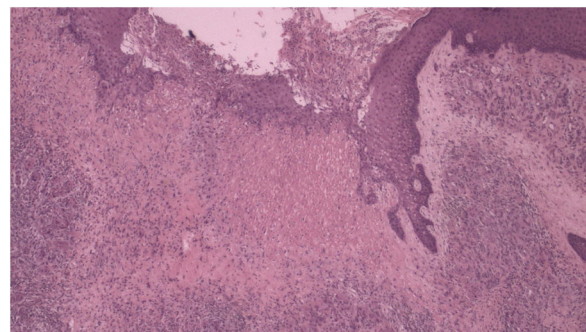
Nova biópsia cutânea ([fig. 1](#)) e ultrassonografia com Doppler do membro inferior esquerdo foram realizados. Em termos histopatológicos, apresentaram-se com fibroplasia, vasos neoformados associado a infiltrado linfocítico inflamatório com exsudato de neutrófilos na derme. Ao exame ultrassonográfico, foram identificadas varizes, incontinência da veia safena magna e poplítea associada a tromboflebite recanalizada da veia safena magna.

O início do tratamento deu-se com o uso de complexo de vitamina B e ácido fólico por via oral, além da manutenção dos curativos diários.

Em seis meses, observou-se melhora dos níveis séricos de homocisteína para 16,2 μmol/L e cicatrização das lesões dermatológicas ([figs. 2 e 3](#)).

No seguimento posterior de um ano, o paciente não apresentou novas úlceras.

As alterações vasculares induzidas pela hiper-homocisteinemia são multifatoriais, incluindo dano ao endotélio, aumento da peroxidação lipídica e da agregação plaquetária.<sup>1</sup> O dano ao vaso é resultado de um processo inflamatório que causa a adesão de neutrófilos e células T às células endoteliais, com liberação posterior da citocina IL-8 e proteína quimioatrativa de monócitos-1.<sup>1</sup>



**Figura 1** Histopatologia com fibroplasia, vasos neoformados associados a infiltrado linfocítico inflamatório com exsudato de neutrófilos (Hematoxilina & eosina, 40×).

DOI referente ao artigo:

<https://doi.org/10.1016/j.abd.2020.04.014>

☆ Como citar este artigo: Abdalla BMZ, Oliveira RTG, Afonso RI, Criado PR. A late diagnosis of hyperhomocysteinemia with probable evolution to verrucous elephantiasis nostra and leg ulcers. *An Bras Dermatol.* 2021;96:253–5.

☆☆ Trabalho realizado na Faculdade de Medicina do ABC, Santo André, SP, Brasil.