



IMAGENS EM DERMATOLOGIA

Dermatoscopia da íris: reconhecimento dos nódulos de Lisch e contribuição para o diagnóstico da neurofibromatose tipo 1 ☆,☆☆



Luciana Pavan Antonioli *, Laura de Mattos Milman  e Renan Rangel Bonamigo 

Serviço de Dermatologia, Hospital de Clínicas de Porto Alegre, Universidade Federal do Rio Grande do Sul, Porto Alegre, RS, Brasil

Recebido em 10 de julho de 2020; aceito em 25 de setembro de 2020

PALAVRAS-CHAVE

Dermatoscopia;
Neurofibromatoses;
Neurofibromatose tipo 1;
Síndromes neurocutâneas

Resumo A neurofibromatose é uma genodermatose comum, cujo diagnóstico frequentemente envolve a participação do dermatologista. Relatamos o caso de uma paciente do sexo feminino, de 38 anos de idade, com quatro manchas café com leite e onze neurofibromas ao exame clínico. Por meio da dermatoscopia, foi possível visualizar nódulos de Lisch na íris, bilateralmente. A combinação desses achados possibilitou o diagnóstico de neurofibromatose tipo 1, conforme critérios do NIH. Nódulos de Lisch são hamartomas melanocíticos da íris que devem ser avaliados por método de aumento visual, em geral empregado na oftalmologia. Alternativamente, a dermatoscopia pode ser utilizada e contribuir para o diagnóstico precoce da neurofibromatose tipo 1.

© 2021 Sociedade Brasileira de Dermatologia. Publicado por Elsevier España, S.L.U. Este é um artigo Open Access sob uma licença CC BY (<http://creativecommons.org/licenses/by/4.0/>).

Relato do caso

Paciente do sexo feminino, 38 anos de idade, foi encaminhada ao Serviço de Dermatologia para avaliação de lesões

nodulares presentes desde a adolescência, com crescimento progressivo. Ao exame físico, apresentava dez nódulos normocrômicos, macios, distribuídos no tronco e nos membros, compatíveis com neurofibromas. Apresentava também lesão de 10 cm de diâmetro na face posterior da coxa esquerda, compatível com neurofibroma plexiforme, e quatro manchas café com leite, medindo de 1 a 3 cm de diâmetro, distribuídas no tronco. Não apresentava efélides axilares ou inguinais. Negava histórico de alterações visuais ou ósseas. Relatava histórico de dificuldade cognitiva, que não fora avaliada objetivamente, e história familiar paterna de lesões cutâneas semelhantes, sem diagnóstico e sem possibilidade de avaliação objetiva naquele momento.

A paciente apresentava diversos achados sugestivos de neurofibromatose tipo 1, porém ainda não preenchia critérios diagnósticos do National Institutes of Health (NIH)

DOI referente ao artigo:

<https://doi.org/10.1016/j.abd.2020.09.007>

☆ Como citar este artigo: Antonioli LP, Milman LM, Bonamigo RR. Dermoscopy of the iris: identification of Lisch nodules and contribution to the diagnosis of neurofibromatosis type 1. An Bras Dermatol. 2021;96:487–9.

☆☆ Trabalho realizado no Serviço de Dermatologia, Hospital de Clínicas de Porto Alegre, Universidade Federal do Rio Grande do Sul, Porto Alegre, RS, Brasil.

* Autor para correspondência.

E-mail: lucianapantonioli@gmail.com (L.P. Antonioli).

Tabela 1 Critérios diagnósticos da neurofibromatose tipo 1^a (National Institutes of Health, 1990)

1. Seis ou mais manchas café com leite: > 5 mm de extensão em crianças, ou > 15 mm em pacientes adultos
2. Dois ou mais neurofibromas cutâneos ou subcutâneos, ou um neurofibroma plexiforme
3. Efélides nas regiões axilares ou inguinais
4. Glioma óptico
5. Dois ou mais nódulos de Lisch (hamartomas pigmentados da íris)
6. Uma lesão óssea característica, como displasia do osso esfenóide ou afilamento dos ossos longos do córtex, com ou sem pseudoartroses
7. Parente em primeiro grau com neurofibromatose tipo 1

^a Dois ou mais dos critérios são necessários para o diagnóstico.

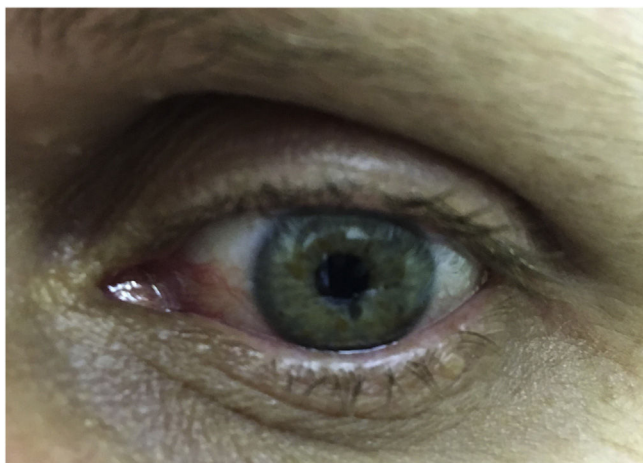


Figura 1 A olho nu: possíveis manchas amarelo-acastanhadas na íris.

– tabela 1).¹ Observamos então que a paciente apresentava íris clara com algumas manchas acastanhadas (fig. 1). Procedeu-se à dermatoscopia de íris, na qual foram visualizados nódulos amarelo-acastanhados bilateralmente, compatíveis com nódulos de Lisch (fig. 2). A combinação desses achados clínicos possibilitou o diagnóstico de neurofibromatose tipo 1 conforme critérios do NIH. A paciente foi encaminhada para avaliação multidisciplinar com equipes da genética, neurologia, oftalmologia e cirurgia.

Discussão

O diagnóstico da neurofibromatose geralmente requer uma equipe multidisciplinar, na qual o papel do dermatologista é fundamental. O diagnóstico é estabelecido com base nos critérios clínicos do NIH e geralmente não necessita de testes genéticos. Esses critérios têm alta sensibilidade e especificidade, exceto em crianças muito pequenas.^{1,2} O diagnóstico precoce dessa genodermatose é importante para acompanhamento das lesões e prevenção de complicações.

Os nódulos de Lisch são hamartomas melanocíticos da íris bem delimitados, com aspecto em domo, coloração marrom-clara, e não causam nenhuma alteração visual.^{3,4} Costumam surgir entre 2 e 6 anos de idade e estão

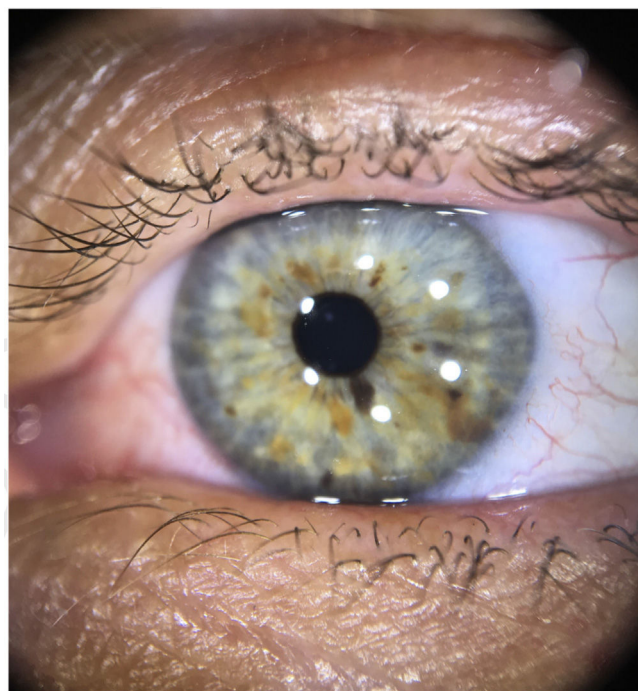


Figura 2 À dermatoscopia com luz polarizada: nódulos de Lisch na íris (lesões amarelo-acastanhadas, com tonalidades variadas, com ampla distribuição).

presentes em mais de 90% dos pacientes adultos com neurofibromatose.³ Eventualmente podem ser visíveis a olho nu, especialmente se a íris for de cor clara e os nódulos forem grandes e numerosos, mas recomenda-se avaliação com aumento visual. Tradicionalmente, realiza-se exame oftalmológico com lâmpada de fenda; recentemente, foi descrita a possibilidade de visualização por meio de dermatoscopia, inclusive em olhos castanhos.^{4,5}

A visualização dos nódulos de Lisch pode ser especialmente útil no caso de crianças pequenas com múltiplas manchas café com leite e sem história familiar de neurofibromatose, pois antecedem os neurofibromas.⁴ A avaliação do oftalmologista está indicada para diferenciá-los de irite granulomatosa e de mamilações, nevos e melanoma da íris, bem como para diagnóstico de tumores associados à neurofibromatose e que podem acarretar alterações visuais, como os gliomas das vias ópticas.^{1,4} Além disso, a presença de nódulos de Lisch é característica da neurofibromatose tipo 1, estando ausente na neurofibromatose tipo 2.¹

Relatamos o caso de uma paciente adulta com neurofibromas e manchas café com leite, porém sem diagnóstico prévio, para a qual a visualização de nódulos de Lisch à dermatoscopia foi importante para o diagnóstico de neurofibromatose tipo 1. Destacamos que a dermatoscopia pode ser uma ferramenta auxiliar do dermatologista para avaliação de lesões cutâneas e oculares desta genodermatose.

Suporte financeiro

Nenhum.

Contribuição dos autores

Luciana Pavan Antonioli: Aprovação da versão final do manuscrito; concepção e planejamento do estudo; elaboração e redação do manuscrito; participação intelectual em conduta propedêutica e/ou terapêutica de casos estudados; revisão crítica da literatura.

Laura de Mattos Milman: Aprovação da versão final do manuscrito; concepção e planejamento do estudo; participação intelectual em conduta propedêutica e/ou terapêutica de casos estudados; revisão crítica do manuscrito.

Renan Rangel Bonamigo: Aprovação da versão final do manuscrito; concepção e planejamento do estudo; participação intelectual em conduta propedêutica e/ou terapêutica de casos estudados; revisão crítica do manuscrito.

Conflito de interesses

Nenhum.

Referências

1. Ferner R, Huson S, Thomas N, Moss C, Willshaw H, Evans D, et al. Guidelines for the diagnosis and management of individuals with neurofibromatosis 1. *J Med Genet.* 2007;44:81-8.
2. De Bella K, Szudek J, Friedman JM. Use of the national institutes of health criteria for diagnosis of neurofibromatosis 1 in children. *Pediatrics.* 2000;105 3 Pt 1:608-14.
3. Lewis RA, Riccardi VM. Von Recklinghausen neurofibromatosis. Incidence of iris hamartomata. *Ophthalmology.* 1981;88:348-54.
4. Gomes Moyano E, Martínez Pilar L, Mora MRC, Garcia MVH, Fracia A, Diaz DJG, et al. Using dermoscopy to assess diagnostic criteria of neurofibromatosis. *J Am Acad Dermatol.* 2015;73:e17-8.
5. Gara S, Jones M, Litaïem N, Bacha T, Boukari M, Zeglouï F. Dermoscopy is a useful tool for diagnosing Lisch nodules on brown eyes. *Int J Dermatol.* 2020;59:880-1.