

O treinamento de médicos da atenção primária melhora o desempenho da tele dermatologia móvel^{☆,☆☆}



Prezado Editor,

Vários estudos nos últimos 20 anos provaram que a tele dermatologia (TD) é custo-efetiva e leva a um diagnóstico e a decisões de tratamento adequados.¹ A tele dermatologia *Store-And-Forward* (SAF-TD) parece ser custo-efetiva quando utilizada como método de triagem.¹

Entretanto, também foi relatado que o rastreamento do câncer de pele com base na TD está associado a uma taxa crescente de consultas sobre doenças benignas da pele (p. ex., ceratose seborreica) que não requerem intervenção dermatológica.^{2,3} Além disso, em alguns casos a qualidade da imagem não é boa o suficiente para realizar a TD.^{3,4} Se as solicitações relacionadas a doenças benignas da pele aumentarem constantemente ou as imagens não forem adequadas para avaliação, especialmente quando os recursos para a TD são limitados (ou seja, baixo número de teleconsultores), as consultas de TD podem diminuir.

Realizamos um estudo piloto de TD em centro único com médicos clínicos-gerais (CG) que receberam treinamento específico em dermatologia e TD (aprovação do Comitê de Ética n° 114REG2017 – 09/11/2017). Foi desenvolvido um aplicativo para celular com um login específico para o site e protegido por senha (<https://galliera.telederm.it>); e-derm-consult GmbH, Graz, Áustria).

Quatorze CG receberam um curso de treinamento interativo pessoal pré-estudo de 6 horas sobre: a) câncer de pele, psoríase, acne; b) como adquirir imagens digitais padronizadas; c) como acessar os aplicativos e como gerar uma solicitação anônima. Em sua prática clínica diária durante fevereiro de 2017 e fevereiro de 2019, os CG participantes inscreveram 231 pacientes (M:F = 124:107; idade de 15-99 anos; média de idade: 64 anos) com lesões suspeitas para câncer de pele, psoríase grave ou acne grave. Todos os pacientes assinaram o Termo de Consentimento Livre e Esclarecido. Os CG adquiriram de uma a três fotografias digitais com o aplicativo para telefone celular e geraram uma solicitação anônima. Um teleconsultor atendeu às solicitações de relatório de diagnóstico e qualidade de imagem (desfecho primário) e marcou uma consulta para avaliação para cada paciente. A avaliação (que representou o padrão ouro do diagnóstico) foi realizada por um dermatologista diferente e não pelo teleconsultor. Na consulta dermatológica avaliou-se o segundo desfecho primário, a saber, a adequação dos pedidos (definida como uma consulta que requer intervenção dermatológica).

Duzentos e cinquenta e quatro solicitações foram geradas (23 pacientes tiveram duas solicitações). Os diagnósticos pelo dermatologista foram 44,9% de câncer de pele não melanoma (CPNM) – 19,3% de carcinoma basocelular (49/254), 15,4% de carcinoma espinocelular (39/254), 10,2% de ceratose actínica (26/254) –; 22,8% de ceratose seborreica (58/254); 17,7% de nevos melanocíticos atípicos (45/254); 5,5% de melanoma (14/254); 3,1% de angiomas (8/254); 2,8% de acne grave (7/254); 1,6% de psoríase grave (4/254); 0,4% de papulose linfomatoide (1/254); 0,4% de neurofibroma (1/254); 0,4% de verruga vulgar (1/254); e 0,4% de dermatite perioral (1/254).

O número de teleconsultas necessárias para identificar um caso de câncer (taxa de detecção) foi de 1:2,03 para CPNM e 1:16,5 para melanoma.

A qualidade da imagem foi ótima em 224/254 casos (96,9%), boa em 3/254 (1,3%), suficiente em 2/254 (0,9%) e insuficiente em 2/254 (0,9%). O diagnóstico da TD e o exame dermatológico mostraram uma concordância com Kappa de Cohen de 0,92.

Observamos que 72,9% das solicitações tiveram resultado apropriado (fig. 1), exigindo uma intervenção dermatológica como, por exemplo, cirurgia para câncer de pele, terapias tóxicas para ceratose actínica, avaliação dermatoscópica para verrugas atípicas ou melanoma ou terapias sistêmicas para psoríase ou acne grave. Ao contrário, em um estudo anterior de TD em triagem de câncer de pele, foi observado que 82% das teleconsultas solicitadas pelos CG foram consideradas inadequadas por sua natureza benigna, e a intervenção não foi necessária.³ Além disso, apenas 77% das imagens clínicas eram de excelente qualidade, 19% de moderada e 4% apresentaram baixa qualidade de imagem.³ Consequentemente, apenas 26 casos de câncer de pele (2,6%) foram diagnosticados em 690 pacientes.³ Da mesma maneira, também Moreno-Ramirez em um estudo transversal de sete anos em 34.553 pacientes relatou que 39,5% das teleconsultas consideraram doenças benignas da pele (23,8% ceratose seborreica, 15,7% outras doenças benignas da pele) e relatou uma taxa de detecção para lesões malignas de 1:8,6 (1:9,6 para CPNM e 1:78,8 para melanoma), com uma linha de tendência crescente para ceratose seborreica ao longo de sete anos.²

Nossa experiência piloto sugere que o treinamento interativo pessoal em dermatologia e TD específico para médicos de atenção primária e em pequenos grupos reduz o número de teleconsultas para lesões benignas da pele, enquanto a taxa de detecção para câncer de pele melhora consistentemente, resultando em diagnóstico precoce de melanoma e CPNM e melhores cuidados para pacientes dermatológicos de alta necessidade (ou seja, psoríase severa ou acne severa). Considerando também o aumento da incidência de doenças dermatológicas com o envelhecimento e as dificuldades de acesso às instalações médicas, especialmente agora durante a pandemia de COVID-19, esta abordagem pode apresentar um resultado particularmente interessante para pacientes geriátricos.^{5,6} Além disso, o treinamento em TD também melhora a qualidade da imagem que assim deixa de ser um ponto fraco da TD. O baixo número de pacientes inscritos e o protocolo de estudo em centro único representam limitações do nosso estudo. Maiores estudos são necessários para confirmar nossa hipótese.

DOI referente ao artigo:

<https://doi.org/10.1016/j.abd.2020.07.017>

☆ Como citar este artigo: Massone C, Javor S, Amato I, Biondo G, Brunasso AMG, Hofmann-Wellenhof R. Training of primary care physicians enhances performance of mobile tele dermatology. *An Bras Dermatol.* 2021;96:514–6.

☆☆ Trabalho realizado no Galliera Hospital, Gênova, Itália.

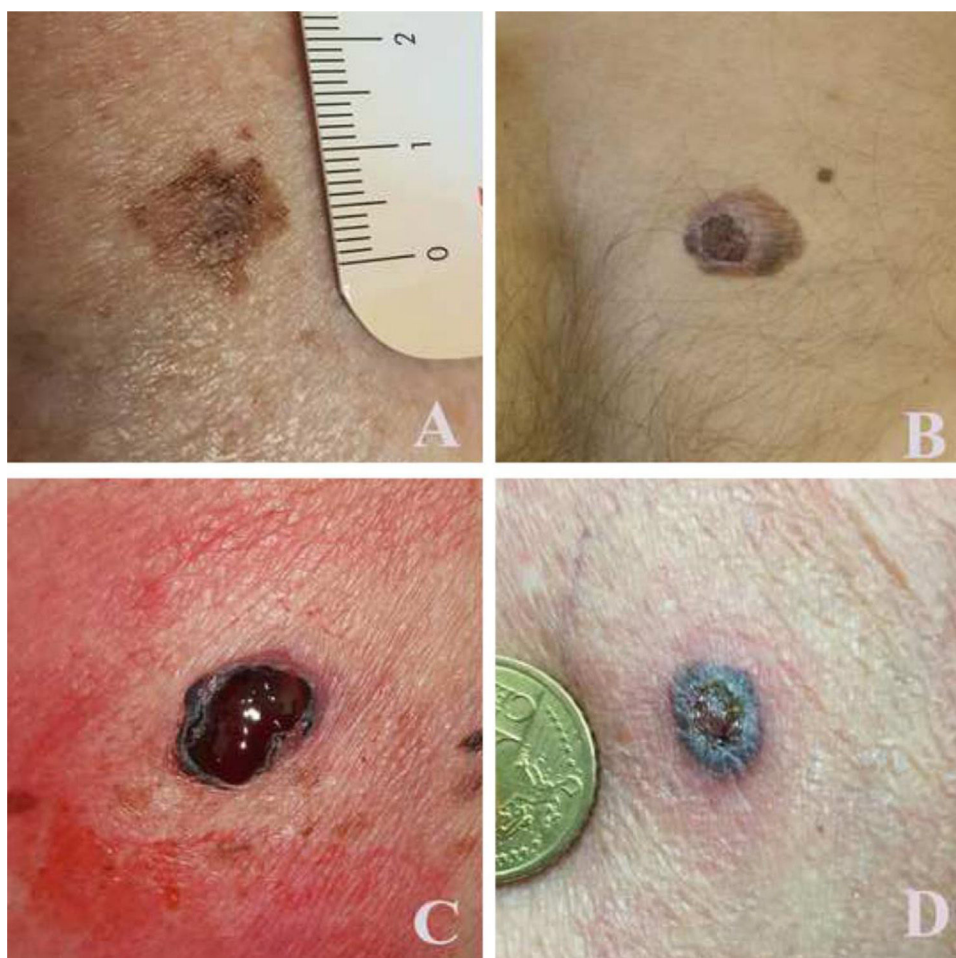


Figura 1 Exemplos de lesões e qualidade de imagem adquiridas com celular e encaminhadas para galliera.telederm.it. (A), Homem de 83 anos de idade, região dorsal: melanoma T1a; (B), homem de 36 anos de idade, região dorsal: melanoma T2b; (C), mulher de 68 anos de idade, flanco esquerdo: melanoma T3b; (D), homem de 72 anos de idade, braço esquerdo: carcinoma basocelular pigmentado.

Suporte financeiro

Este projeto recebeu suporte financeiro por meio de contribuições voluntárias de Difa Cooper SpA, Almirall SpA and Unifarco SpA.

Contribuição dos autores

Cesare Massone: Obtenção, análise e interpretação dos dados; participação efetiva na orientação da pesquisa; elaboração e redação do manuscrito; concepção e planejamento do estudo; revisão crítica do manuscrito.

Sanja Javor: Obtenção, análise e interpretação dos dados; participação na orientação da pesquisa; elaboração e redação do manuscrito;

Ilaria Amato: Obtenção, análise e interpretação dos dados; participação efetiva na orientação da pesquisa; revisão crítica da literatura; elaboração e redação do manuscrito.

Giovanni Biondo: Obtenção, análise e interpretação dos dados; participação efetiva na orientação da pesquisa;

revisão crítica da literatura; elaboração e redação do manuscrito.

Alexandra Maria Giovanna Brunasso: Obtenção, análise e interpretação dos dados; participação efetiva na orientação da pesquisa; análise estatística.

Rainer Hofmann-Wellenhof: Concepção e planejamento do estudo; revisão crítica do manuscrito; participação intelectual em conduta propedêutica e/ou terapêutica de casos estudados.

Conflito de interesses

Nenhum.

Agradecimentos

Gostaríamos de agradecer e reconhecer o trabalho dos seguintes clínico-gerais, que ativa e voluntariamente doaram seu tempo para participar deste estudo: Ugo Campora; Lara Zambonini; Pietrino Forfori; Riccardo Maestri; Iliara Ferrari; Emanuela Zurru; Gianpiero Solinas; Simona Delucchi, Gianlorenzo Bruni, Federica Roncallo, Enrico Rizza,

Ivana Ana Acquarone, Luciano Dabove, Silvia Allegretti; Simona Sola (patologistas cirúrgicos; EO Galliera Genova); Luigi Priano (dermatologistas; EO Galliera Genova).

Referências

1. Finnane A, Dallest K, Janda M, Soyer HP. Teledermatology for the Diagnosis and Management of Skin Cancer: A Systematic Review. *JAMA Dermatol.* 2017;153:319–27.
2. Moreno-Ramírez D, Raya-Maldonado J, Morales-Conde M, Ojedavila T, Martín-Gutiérrez FJ, Ruíz-de-Casas A, et al. Increasing Frequency of Seborrheic Keratosis Diagnoses as a Favorable Consequence of Teledermatology-Based Skin Cancer Screening: A Cross-sectional Study of 34,553 Patients. *Am J Clin Dermatol.* 2017;18:681–5.
3. Massone C, Maak D, Hofmann-Wellenhof R, Soyer HP, Fröhlich J. Teledermatology for skin cancer prevention: an experience on 690 Austrian patients. *J Eur Acad Dermatol Venereol.* 2014;28:1103–8.
4. van der Heijden JP, Thijssing L, Witkamp L, Spuls PI, Keizer NF. Accuracy and reliability of teledermatoscopy with images taken by general practitioners during everyday practice. *J Telemed Telecare.* 2013;19:320–5.
5. Pasquali P, Sonthalia S, Moreno-Ramirez D, Sharma P, Agrawal M, Gupta S, et al. Teledermatology and its Current Perspective. *Indian Dermatol Online J.* 2020;11:12–20.
6. Bianchi M, Santos A, Cordioli E. Benefits of Teledermatology for Geriatric Patients: Population-Based Cross-Sectional Study. *J Med Internet Res.* 2020;22:e16700.

Cesare Massone ^{a,*}, Sanja Javor ^a,
 Ilaria Amato ^b, Giovanni Biondo ^c,
 Alexandra Maria Giovanna Brunasso ^{a,e} Rainer
 Hofmann-Wellenhof ^d
^a *Unidade de Dermatologia, Galliera Hospital, Gênova, Itália*
^b *University of Palermo, Palermo, Itália*
^c *Istituto Clinico Sant’Ambrogio, Gruppo Ospedaliero San Donato, Milão, Itália*
^d *Departamento de Dermatologia, Medical University of Graz, Graz, Áustria*

* Autor para correspondência.

E-mail: cesare.massone@galliera.it (C. Massone).

Recebido em 14 de julho de 2020;
 aceito em 24 de julho de 2020

<https://doi.org/10.1016/j.abdp.2020.07.025>
 2666-2752/ © 2021 Publicado por Elsevier España, S.L.U. em nome de Sociedade Brasileira de Dermatologia. Este é um artigo Open Access sob uma licença CC BY (<http://creativecommons.org/licenses/by/4.0/>).