

CARTA - CASO CLÍNICO

Observação clínico-dermoscópica e imunohistoquímica de máculas telangiectásicas bilaterais adquiridas associadas ao vírus da hepatite B em um homem chinês ☆,☆☆



Prezado Editor,

As máculas telangiectásicas bilaterais adquiridas (ABTM, do inglês *acquired bilateral telangiectatic macules*) foram relatadas pela primeira vez como máculas pigmentadas telangiectásicas principalmente na parte superior dos braços em pacientes coreanos com doença hepática crônica (DHC) subjacente.¹⁻³ Até o momento, foram relatados 65 casos em indivíduos coreanos e um caso chinês.¹⁻⁴ A dermoscopia foi útil para melhorar o diagnóstico clínico.¹ Descrevemos as características clínico-dermoscópicas e imuno-histoquímicas da ABTM associada ao vírus da hepatite B em outro paciente chinês.

Um homem chinês de 48 anos apresentou máculas telangiectásicas assintomáticas que começaram no membro superior esquerdo havia dois anos e meio, que gradualmente se espalharam pelos membros superiores e pelo tronco. O paciente apresentava história de 30 anos de hepatite B, com enzimas hepáticas levemente anormais durante os últimos três anos. As enzimas hepáticas foram reduzidas, mas a telangiectasia permaneceu inalterada após o curso de um mês do composto oral glicirrizina e glucuronolactona, dois anos antes. Nenhum tratamento adicional foi administrado depois disso. O paciente negava história de tabagismo, etilismo, diabetes, hipertensão ou ataxia. Ao exame físico, múltiplas máculas telangiectásicas vermelho-escuras irregulares, com sinal de Darier negativo, apresentavam-se distribuídas principalmente no tórax e membros superiores (fig. 1A) e menos na face e na região dorsal superior. Não foram observados *nevus araneus*, eritema palmar, lesões em

mucosas nem hepatoesplenomegalia. A dermoscopia revelou vasos tortuosos/arborizantes e pigmentação acastanhada difusa (fig. 1B). A contagem de leucócitos foi de $10,2 \times 10^9/L$ com 90% de neutrófilos. A análise bioquímica mostrou níveis elevados de alanina (86,5 U/L) e aspartato aminotransferase (69,9 U/L), coagulação normal e níveis normais de glicose, lipídios, estradiol e testosterona. HBsAg, HBeAg e PreS1Ag foram positivos, o anticorpo antinuclear foi negativo.

O exame histológico revelou epiderme normal com hiperpigmentação basal, proliferação e dilatação de capilares com pequeno infiltrado linfo-histiocitário perivascular na derme superior (fig. 2). A coloração pelo método de Giemsa e a imunomarcagem com CD117 demonstraram presença de alguns mastócitos (fig. 3A). A imunomarcagem com Melan-A e S100 evidenciou melanócitos normais na epiderme (fig. 3B). O paciente foi diagnosticado com ABTM, e suas lesões permaneceram estáveis durante o seguimento de 16 meses sem tratamento específico.

A ABTM, a telangiectasia nevoide bilateral adquirida (ABNT, do inglês *acquired bilateral nevoid telangiectasia*) e a telangiectasia macular multiplex adquirida (TMMA, do inglês *telangiectasia macularis multiplex acquisita*) são três tipos de telangiectasia bilateral adquirida (TBA) recentemente descritas na Coreia e na China. Os fatores causais incluem DHC, hipertensão, diabetes, tabagismo, mas a sua fisiopatologia permanece indefinida. Tanto a ABTM quanto a ABNT são muito frequentes na Coreia, enquanto a TMMA parece ser incomum na China. Elas frequentemente afetam homens de meia-idade e costumam estar associadas a doenças subjacentes (especialmente DHC).¹⁻⁵ Clinicamente, a ABTM apresenta dois componentes lesionais (pigmentação marrom e telangiectasias) principalmente na parte superior dos membros superiores. A ABNT se manifesta como telangiectasias superficiais na parte superior do corpo, e a TMMA se apresenta como coleções de vasos telangiectásicos sobrepostos a máculas eritematosas nos membros superiores e no tronco.¹⁻⁵ Telangiectasias disseminadas ou o envolvimento do tronco podem apresentar associação com DHC.^{1,5} Na histopatologia, as principais características da ABTM, ABNT e TMMA são, respectivamente, telangiectasias dérmicas e hiperpigmentação epidérmica, telangiectasias dérmicas e epiderme normal e infiltração linfocítica perivascular de pequeno grau com ou sem telangiectasias.¹⁻⁵ A ausência de telangiectasias dérmicas pode ser decorrente da vasoconstrição induzida pela epinefrina em anestésicos locais.⁵ Coletivamente, as características clinicopatológicas dessas três TBAs não foram bem definidas em razão dos pequenos grupos de pacientes, relativamente heterogêneos, e da semelhança clínica/morfológica entre as três doenças.¹ Mesmo que haja algumas diferenças histo-

DOI referente ao artigo:

<https://doi.org/10.1016/j.abd.2020.08.027>

☆ Como citar este artigo: Zhang Z-W, Wu H, Tang K-F, Fan Y-M. Clinicodermoscopic and immunohistochemical observation of hepatitis B virus-associated acquired bilateral telangiectatic macules in a Chinese man. *An Bras Dermatol*. 2021;96:791–3.

☆☆ Trabalho realizado no Departamento de Dermatologia, Affiliated Hospital of Guangdong Medical University, Zhanjiang, Guangdong, China.

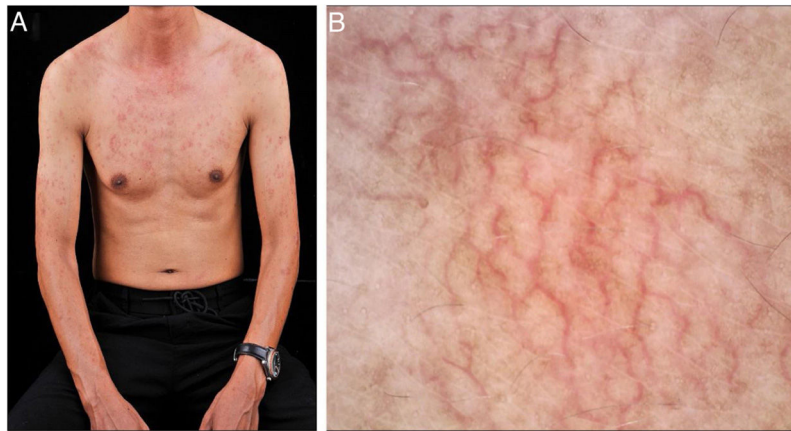


Figura 1 Características clínico-dermoscópicas da ABTM. (A), Máculas eritematosas telangiectásicas no tórax e membros superiores bilaterais. (B), Dermoscopia revelando vasos tortuosos/arborizantes e pigmentação acastanhada difusa no tórax (30×).

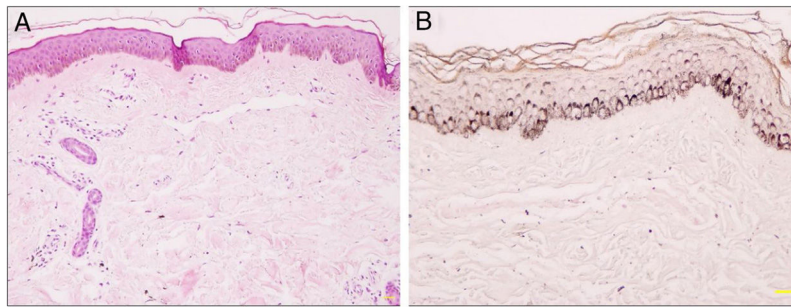


Figura 2 Histopatologia da ABTM. (A), Hiperpigmentação da camada basal da epiderme, proliferação e dilatação de capilares com pequeno infiltrado linfo-histiocitário perivascular na derme superior (Hematoxilina & eosina, 100×). (B), Hiperpigmentação na camada basal da epiderme (Fontana-Masson, 200×).

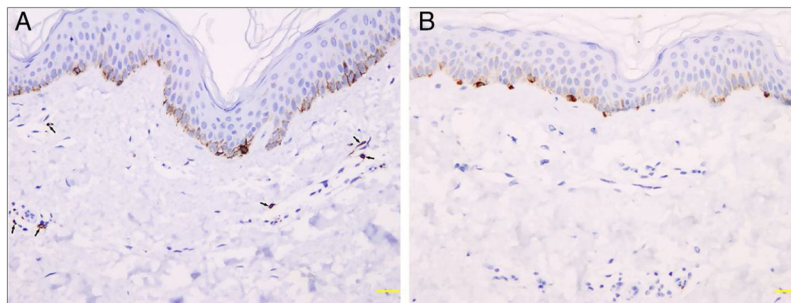


Figura 3 Análise imuno-histoquímica revelando mastócitos e melanócitos na ABTM. (A), Alguns mastócitos positivos para CD117 (setas) ao redor dos capilares dilatados na derme papilar (200×). (B), Melanócitos normais positivos para Melan-A na epiderme (200×).

patológicas (pigmentação epidérmica, infiltrado linfocítico perivascular e telangiectasias dérmicas), elas são mínimas. Elas são difíceis de distinguir umas das outras na prática clínica por sua semelhança clínico-patológica ou sobreposição. Em consonância com a opinião de Kim et al.,¹ acreditamos que as três alterações correspondem a mesma condição patológica, e propomos o uso do termo em latim “*telangiectasia macularis multiplex acquisita*”. Além disso, a *telangiectasia macularis eruptiva perstans* (TMEP) é semelhante a essas condições, mas, histopatologicamente,

a presença de um infiltrado de mastócitos pode diferenciá-las.¹

A dermoscopia revelou pigmentação marrom, vasos lineares irregulares e padrão de estrias angioides na ABTM, correspondendo a hiperpigmentação basal e as telangiectasias dérmicas, respectivamente. O padrão de estrias angioides foi definido como uma arteriola central com pequenos vasos superficiais irradiando-se dela, talvez representando uma forma menor de *nevus araneus*.¹ A gravidade e a prevalência do padrão de estrias angioides foram maio-

res em pacientes ABTM com DHC do que naqueles sem DHC, mas estava ausente no presente caso.¹

Em conclusão, a dermoscopia é útil para observar a pigmentação e telangiectasias discretas na ABTM, mas o valor potencial do padrão de estrias angioides para a avaliação de DHC subjacente ainda precisa ser verificado. Não há evidências convincentes para criar vários nomes diferentes para TBAs.

Suporte financeiro

Nenhum.

Contribuição dos autores

Zi-Wei Zhang: Concepção e planejamento do estudo; obtenção, análise e interpretação dos dados; redação do manuscrito.

Hao Wu: Planejamento do estudo; obtenção, análise e interpretação dos dados; redação do manuscrito.

Ke-Feng Tang: Obtenção, análise e interpretação dos dados.





Yi-Ming Fan: Concepção e planejamento do estudo, obtenção, análise e interpretação dos dados, revisão crítica do manuscrito e aprovação da versão final do manuscrito.

Conflito de interesses

Nenhum.

Referências

1. Kim GW, Shin K, Kim TW, You HS, Jin HJ, Shim WH, et al. The importance of dermoscopy for the diagnosis of acquired bilateral telangiectatic macules: the angioid streak pattern reveals underlying chronic liver disease. *J Eur Acad Dermatol Venereol.* 2018;32:1597–601.
2. Yang JY, Kim SM, Kim YC. Pulsed dye laser therapy in patients with acquired bilateral telangiectatic macules. *Eur J Dermatol.* 2018;28:99–100.
3. Park JH, Lee DJ, Lee YJ, Jang YH, Kang HY, Kim YC. Acquired bilateral telangiectatic macules: a distinct clinical entity. *JAMA Dermatol.* 2014;150:974–7.
4. Yao X, Liu Y, Xue Y, Tan C, Chen L, Si H, et al. The first report of acquired bilateral telangiectatic macules in China. *J Derm Venereol.* 2018;32:751–3.
5. Chang CH, Lu PH, Kuo CJ, Yang CH. Telangiectasia macularis multiplex acquisita: a new entity in Chinese populations and an analysis of associated factors. *Int J Dermatol.* 2013;52:426–31.

Zi-Wei Zhang , Hao Wu , Ke-Feng Tang 
e Yi-Ming Fan *

Departamento de Dermatologia, Affiliated Hospital of Guangdong Medical University, Zhanjiang, Guangdong, China

* Autor para correspondência.

E-mail: yymfan1963@163.com (Y. Fan).

Recebido em 20 de junho de 2020; aceito em 6 de agosto de 2020

<https://doi.org/10.1016/j.abdp.2021.09.023>

2666-2752/ © 2021 Publicado por Elsevier España, S.L.U. em nome de Sociedade Brasileira de Dermatologia. Este é um artigo Open Access sob uma licença CC BY (<http://creativecommons.org/licenses/by/4.0/>).

Poroma pigmentado no couro cabeludo simulando clinicamente carcinoma basocelular^{☆,☆☆}



Prezado Editor,

Uma mulher japonesa de 73 anos de idade veio ao nosso departamento queixando-se de um nódulo no couro cabeludo que havia surgido quatro anos antes. O exame físico revelou a presença de um nódulo enegrecido semipedunculado de 12 mm (fig. 1). O exame dermatoscópico mostrou grandes estruturas ovoides azul-acinzentadas em forma de ninhos, vasos irregularmente dilatados e erosões. O exame histopatológico evidenciou um tumor nodular estendendo-

-se da epiderme até a derme média (fig. 2). O tumor era composto por pequenas células redondas com relação núcleo-citoplasma elevada, formando pequenos poros, que são característicos de diferenciação em ducto sudoríparo, ou seja de diferenciação poroide em pequenas estruturas ductais (fig. 3). Não havia características histopatológicas sugestivas de carcinoma basocelular (CBC). Algumas das células tumorais continham grânulos de melanina, e havia um número aumentado de melanócitos dentro dos ninhos, confirmado pela imunomarcagem com HMB-45 e MART-1. Além disso, muitos melanófagos foram observados no estroma. Após o diagnóstico feito por biópsia com *punch*, o nódulo foi removido sob anestesia local.

O poroma écrino é um tumor anaxial benigno, composto principalmente de células poroides, frequentemente apresentando-se como um nódulo avermelhado. Embora o poroma écrino não pareça ter um viés para ocorrência em algumas etnias, as variantes pigmentadas do poroma écrino frequentemente se desenvolvem em etnias não brancas. O poroma écrino pigmentado foi relatado especialmente no Japão e, de acordo com uma análise clinicopatológica no país, entre os 421 casos com diagnóstico patológico de neoplasias de células poroides, 114 (27,1%) apresentavam pigmento de melanina nas células tumorais.^{1–3}

[☆] Como citar este artigo: Ishikawa M, Ohtsuka M, Yamamoto T. Pigmented poroma on the scalp clinically mimicking basal cell carcinoma. *An Bras Dermatol.* 2021;96:793–5.

^{☆☆} Trabalho realizado no Departamento de Dermatologia, Fukushima Medical University, Fukushima, Japão.