



caso estudado; participação efetiva na orientação da pesquisa; revisão crítica do manuscrito.

Conflito de interesses

Nenhum.

Referências

1. Rokhsar CK, Shupack JL, Vafai JJ, Washenik K. Efficacy of topical sensitizers in the treatment of alopecia areata. *J Am Acad Dermatol.* 1998;39:751-61.
2. Lee S, Kim BJ, Lee YB, Lee WS. Hair Regrowth Outcomes of Contact Immunotherapy for Patients With Alopecia Areata: A Systematic Review and Meta-analysis. *JAMA Dermatol.* 2018;154:1145-51.
3. Choe AJ, Lee S, Pi LQ, Keum DI, Lee CH, Kim BJ, et al. Subclinical sensitization with diphenylcyclopropenone is sufficient for the treatment of alopecia areata: Retrospective analysis of 159 cases. *J Am Acad Dermatol.* 2018;78:515-21.
4. Strazzulla LC, Wang EHC, Avila L, Sicco KL, Brinster N, Christiano AM, et al. Alopecia areata: An appraisal of new treatment approaches and overview of current therapies. *J Am Acad Dermatol.* 2018;78:15-24.
5. Bullock KG, Cardia JP, Pavco PA, Levis WR. Diphenylcyclopropenone Treatment of Alopecia Areata: Postulated Mechanism of Action and Prospects for Therapeutic Synergy with RNA Interference. *J Invest Dermatol Symp Proc.* 2015;17:16-8.

Andressa Sato de Aquino Lopes *
e Rosana Lazzarini 

Departamento de Medicina da Clínica de Dermatologia, Irmandade da Santa Casa de Misericórdia de São Paulo, São Paulo, SP, Brasil

* Autor para correspondência.

E-mail: dressa.sato@hotmail.com (A.S. Lopes).

Recebido em 2 de junho de 2020; aceito em 11 de agosto de 2020

<https://doi.org/10.1016/j.abdp.2020.08.021>
2666-2752/ © 2021 Publicado por Elsevier España, S.L.U. em nome de Sociedade Brasileira de Dermatologia. Este é um artigo Open Access sob uma licença CC BY (<http://creativecommons.org/licenses/by/4.0/>).

Reação fototóxica induzida por vandetanibe evoluindo para necrólise epidérmica tóxica^{☆,☆☆}



Prezado Editor,

O vandetanibe é inibidor da tirosina quinase aprovado para o tratamento do carcinoma medular da tireoide (CMT). Assim como outros inibidores da tirosina quinase, o vandetanibe causa vários efeitos colaterais cutâneos, como erupção acneiforme, erupção cutânea e fotossensibilidade.¹ O presente caso clínico descreve um paciente que desenvolveu uma reação fototóxica ao vandetanibe, que evoluiu para necrólise epidérmica tóxica (NET) e foi controlado com imunoglobulina intravenosa (IVIg). Homem de 43 anos foi internado com erupção eritematosa que se desenvolveu ao longo de três dias. No exame físico, ele apresentava erupção eritematosa vesiculobolhosa bem demarcada nas áreas da pele expostas ao sol, incluindo face, pescoço e mãos. O paciente era portador de CMT, e fez uso de vandetanibe oral (300 mg/dia) por 15 dias. Ele negou tomar qualquer medicamento, exceto vandetanibe. Poucas horas antes do desenvolvimento da erupção, ele havia sido exposto à luz solar por um longo tempo sem proteção. Fototeste e biópsia não foram realizados no início. Como a distribuição da erupção era estritamente restrita às áreas expostas ao sol e o vandetanibe foi o único medicamento, essa condição foi considerada "reação fototóxica induzida por vandetanibe". O tratamento com o medicamento foi interrompido. Foi administrada prednisolona oral 1 mg/kg/dia.

DOI of original article:

<https://doi.org/10.1016/j.abdp.2021.05.010>.

[☆] Como citar este artigo: Gul BD, Senturk N, Baycelebi D, Yildiz L. Vandetanib induced phototoxic reaction progressed to toxic epidermal necrolysis. *An Bras Dermatol.* 2022;97:127-8.

^{☆☆} Trabalho realizado na Clínica de Dermatologia, Ondokuz Mayıs University, Samsun city, Turquia.

Em poucos dias, as lesões progrediram para as extremidades proximais, dorso e tórax, com comprometimento de 30% da superfície corporal (figs. 1 e 2). Erosões da mucosa oral e conjuntivite foram observadas. O exame laboratorial revelou elevada velocidade de hemossedimentação (65 mm/h) e taxa de leucócitos (13.800 mm³). O sinal de Nikolsky foi positivo. Ao exame microscópico, observou-se necrose epidérmica, apoptose difusa de queratinócitos na camada basal e separação subepidérmica. Em razão da presença de queratinócitos apoptóticos e de uma dermite de interface com clivagem subepidérmica, o presente caso foi considerado como reação fototóxica, levando à NET

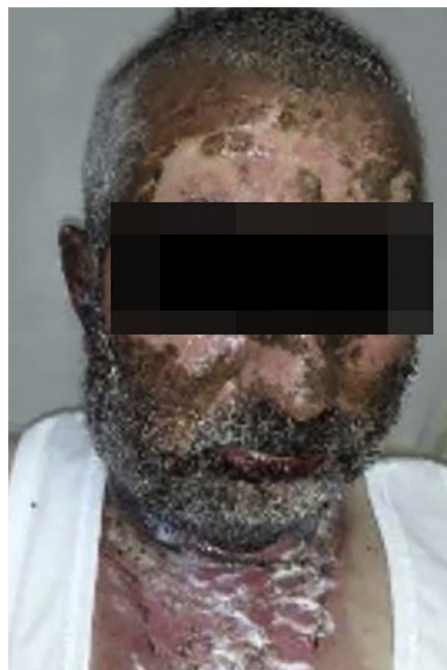

Figura 1 Descolamento epidérmico difuso observado na face.

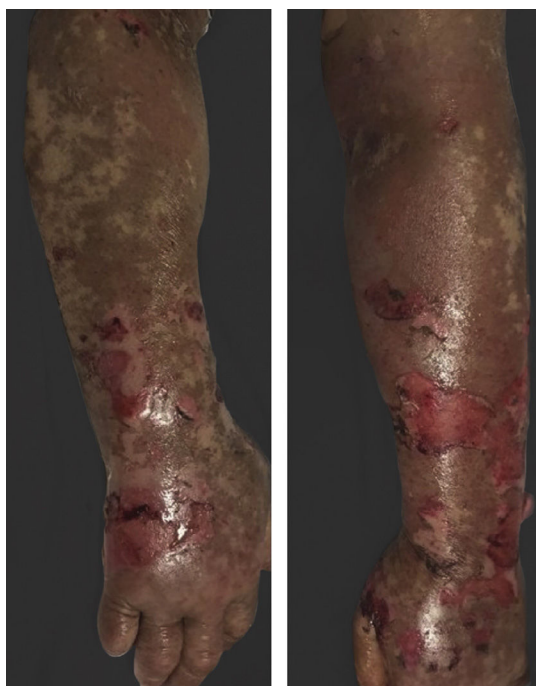


Figura 2 Descolamento epidérmico difuso observado nos membros superiores.

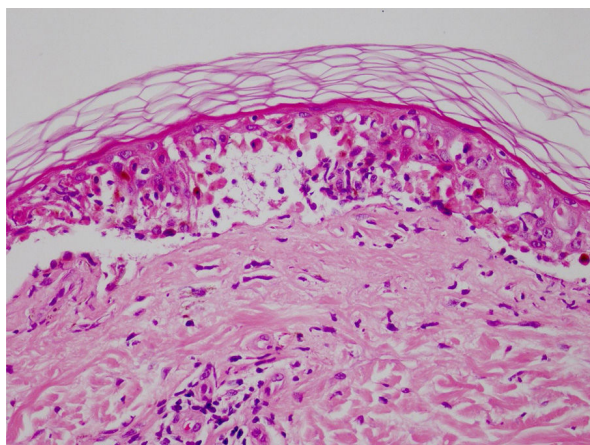


Figura 3 Vacuolização das células basais e clivagem subepidérmica observadas na biópsia (Hematoxilina & eosina, 100 ×).

com necrose epidérmica de espessura quase total (fig. 3). O paciente foi tratado com fluidos intravenosos, prednisona 1,5 mg/kg/dia, antibiótico profilático e compressas úmidas. Durante o seguimento, IVIg foi iniciada na dose de 3 g/kg. Em poucas semanas, com melhora da erupção cutânea e estabilização hemodinâmica, a dose de prednisona foi diminuída gradativamente e o paciente recebeu alta. As reações cutâneas são um dos eventos adversos mais prevalentes relatados com a terapia com vandetanibe.¹ A exposição ao sol já foi descrita como um fator desencadeante comum de reações cutâneas com esse medicamento. Na literatura, há poucos casos de reações de fotossensibilidade induzidas por vandetanibe, incluindo fototoxicidade, reações fotoalérgicas, pigmentação e síndrome de Stevens-Johnson (SSJ).²⁻⁵ No presente caso, foi observada reação de fotossensibilidade cutânea. Embora o paciente não tenha

sido submetido a fototeste, no início a distribuição simétrica das lesões, localizadas apenas nas áreas expostas ao sol, surgindo imediatamente após a exposição solar, levou ao diagnóstico de reação fototóxica. Entretanto, em alguns dias as lesões progrediram para áreas protegidas do sol, com o desenvolvimento de lesões bolhosas generalizadas. O presente caso mostra o início como uma reação fototóxica induzida por vandetanibe que evoluiu para uma condição potencialmente fatal, a NET, controlada apenas com IVIg. O vandetanibe pode causar vários efeitos colaterais cutâneos, desde erupção leve e autolimitada até reações graves, a maioria relacionada à fotossensibilidade. Por esse motivo, os pacientes devem ser informados sobre fotoproteção.

Suporte financeiro

Nenhum.

Contribuição dos autores

Busra Demirbag Gul: Obtenção dos dados; contribuiu com os dados ou ferramentas de análise; redação do manuscrito.

Nilgun Senturk: Obtenção dos dados; contribuiu com os dados ou ferramentas de análise; redação do manuscrito.

Deniz Baycelebi: Obtenção dos dados; redação do manuscrito.





Levent Yildiz: Obtenção dos dados; redação do manuscrito.

Conflito de interesses

Nenhum.

Referências

1. Vozniak JM, Jacobs JM. Vandetanib. *J Adv Pract Oncol.* 2012;3:112-6.
2. Yoon J, Oh CW, Kim CY. Stevens-Johnson syndrome induced by vandetanib. *Ann Dermatol.* 2011;23:343-5.
3. Chang CH, Chang JWC, Hui CY, Yang CH. Severe photosensitivity reaction to vandetanib. *J Clin Oncol.* 2009;27:114-5.
4. Yin Y, Qiu XY, Zhang YH, Zhang B. A rare cutaneous phototoxic rash after vandetanib therapy in a patient with thyroid cancer: A case report. *Medicine (Baltimore).* 2019;98:16392.
5. Fava P, Quaglino P, Fierro MT, Novelli M, Bernego MG. Therapeutic hotline. A rare vandetanib-induced photo-allergic drug eruption. *Dermatol Ther.* 2010;23:553-5.

Busra Demirbag Gul ^{a,*}, Nilgun Senturk ^a, Deniz Baycelebi ^b e Levent Yildiz ^b

^a Departamento de Dermatologia, Ondokuz Mayıs University, Faculdade de Medicina, Samsun, Turquia

^b Departamento de Patologia, Ondokuz Mayıs University, Faculdade de Medicina, Samsun, Turquia

* Autor para correspondência.

E-mail: busrademirbag@windowlive.com (B.D. Gul).

Recebido em 21 de julho de 2020; aceito em 19 de maio de 2021

<https://doi.org/10.1016/j.abdp.2021.11.022>

2666-2752/ © 2021 Sociedade Brasileira de Dermatologia.

Publicado por Elsevier España, S.L.U. Este é um artigo Open Access sob uma licença CC BY (<http://creativecommons.org/licenses/by/4.0/>).