



## DERMATOLOGIA TROPICAL/INFECTOPARASITÁRIA

# Mucormicose rino-órbito-cerebral causada por *Rhizopus microsporus var. microsporus* em paciente diabético com COVID-19<sup>☆,☆☆</sup>

Sandy Daniele Munhoz <sup>id</sup><sup>a</sup>, Rute Facchini Lellis <sup>id</sup><sup>b</sup>, Ana Paula Carvalho Reis <sup>id</sup><sup>c</sup>,  
Gilda Maria Barbaro Del Negro <sup>id</sup><sup>c</sup>, Maria Glória Teixeira Sousa <sup>id</sup><sup>c</sup>  
e John Verrinder Veasey <sup>id</sup><sup>a,d,\*</sup>

<sup>a</sup> Clínica de Dermatologia, Hospital da Santa Casa de São Paulo, São Paulo, SP, Brasil

<sup>b</sup> Laboratório de Patologia, Hospital da Santa Casa de São Paulo, São Paulo, SP, Brasil

<sup>c</sup> Laboratório de Micologia Médica - LIM-53, Divisão de Dermatologia Clínica, Faculdade de Medicina, Hospital das Clínicas e Instituto de Medicina Tropical de São Paulo, Universidade de São Paulo, São Paulo, SP, Brasil

<sup>d</sup> Faculdade de Ciências Médicas, Santa Casa de São Paulo, São Paulo, SP, Brasil

Recebido em 23 de dezembro de 2021; aceito em 16 de fevereiro de 2022

### PALAVRAS-CHAVE

Anfotericina B;  
Coronavírus;  
COVID-19;  
Diabetes mellitus;  
Diagnóstico;  
Mucormicose

**Resumo** A doença COVID-19 causada pelo coronavírus SARS-CoV-2 causa ampla gama de manifestações clínicas que variam de leves a graves, sendo que as principais envolvem o trato respiratório, como a pneumonia. Nos pacientes com maior gravidade destaca-se a alta frequência de coinfeção bacteriana e fúngica, situação relacionada tanto às comorbidades pré-existentes do paciente quanto em virtude da própria internação hospitalar. Casos de mucormicose associada à COVID-19 tiveram destaque na mídia leiga e científica, sendo o aumento de casos dessa micose atribuído direta e indiretamente à infecção viral. Apresentamos um caso de mucormicose rino-órbito-cerebral em paciente diabético com internação por COVID-19 cujo diagnóstico foi confirmado pela identificação do agente *Rhizopus microsporus var. microsporus* em cultura para fungos e exame de PCR.

© 2022 Sociedade Brasileira de Dermatologia. Publicado por Elsevier España, S.L.U. Este é um artigo Open Access sob uma licença CC BY (<http://creativecommons.org/licenses/by/4.0/>).

DOI referente ao artigo:

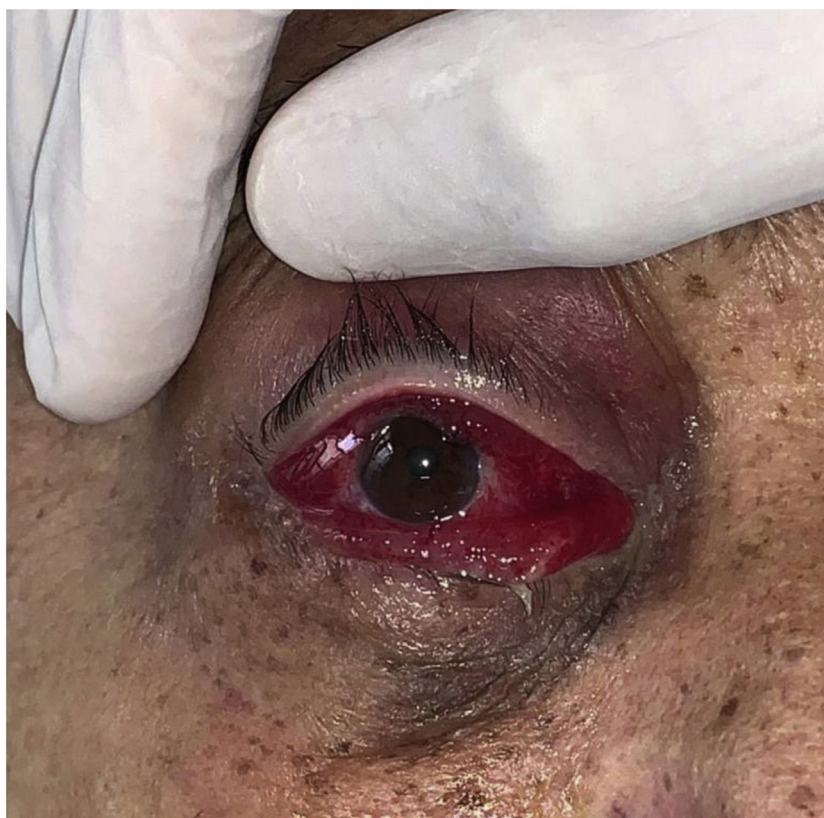<https://doi.org/10.1016/j.abd.2022.02.001>

<sup>☆</sup> Como citar este artigo: Munhoz SD, Lellis RF, Reis AP, Negro GM, Souza MG, Veasey JV. Rhino-orbito-cerebral mucormycosis caused by *Rhizopus microsporus var. microsporus* in a diabetic patient with COVID-19. An Bras Dermatol. 2022;97:501–4.

<sup>☆☆</sup> Trabalho realizado na Clínica de Dermatologia do Hospital da Santa Casa de São Paulo, São Paulo, SP, Brasil.

\* Autor para correspondência.

E-mail: [johnveasey@uol.com.br](mailto:johnveasey@uol.com.br) (J.V. Veasey).



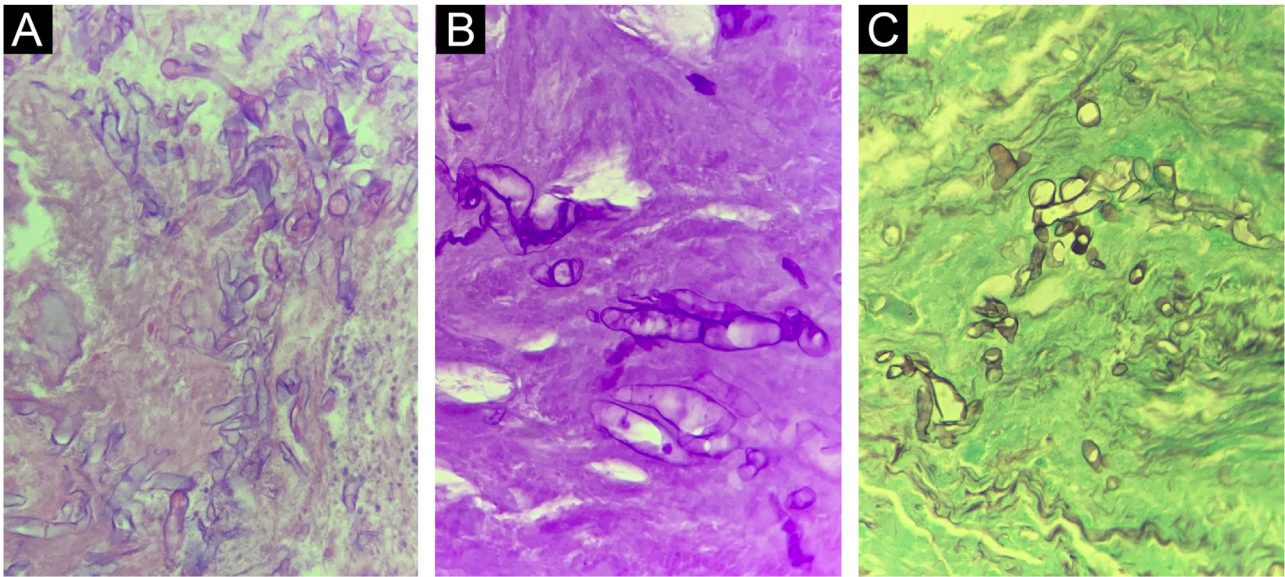
**Figura 1** Eritema e edema intenso na conjuntiva, associado a eritema na pálpebra superior. Mucormicose rino-órbito-cerebral.

Homem de 67 anos com diabetes *mellitus* (DM) referindo dor ocular e diminuição da acuidade visual à direita há dez dias, iniciada durante internação hospitalar recente em outro nosocômio por COVID-19, cujo relatório médico informa tratamento com corticoterapia, antibioticoterapia não especificada e fisioterapia respiratória. Recebeu alta daquele hospital e buscou imediatamente nosso serviço apresentando edema e eritema intenso na conjuntiva direita, com eritema discreto na pálpebra superior (fig. 1) e plegia ocular no exame dinâmico. Exames complementares evidenciaram descompensação do DM e à tomografia computadorizada, sinusopatia inflamatória. Com hipótese diagnóstica de mucormicose rino-órbito-cerebral, foi realizada abordagem cirúrgica com envio de material para exame histológico, que evidenciou hifas hialinas cenocíticas com angulação de 90° (fig. 2), e para cultura de fungos, com crescimento de *Rhizopus* sp. (fig. 3). A colônia foi enviada para identificação do isolado por PCR, e as regiões do espaçador transcrito interno (ITS) foram amplificadas usando as regiões ITS4 e ITS5 do gene 5,8S do DNA ribossômico (rDNA) do fungo; foi identificado o agente *Rhizopus microsporus* var. *microsporus*. Instituído tratamento com anfotericina B lipossomal e compensação da doença de base. O paciente evoluiu com piora do quadro clínico; foi necessária uma segunda abordagem cirúrgica com enucleação ocular e amplo desbridamento cirúrgico. O paciente evoluiu com melhora progressiva, e após 66 dias de internação recebeu alta hospitalar com seguimento ambulatorial para readequação estética.

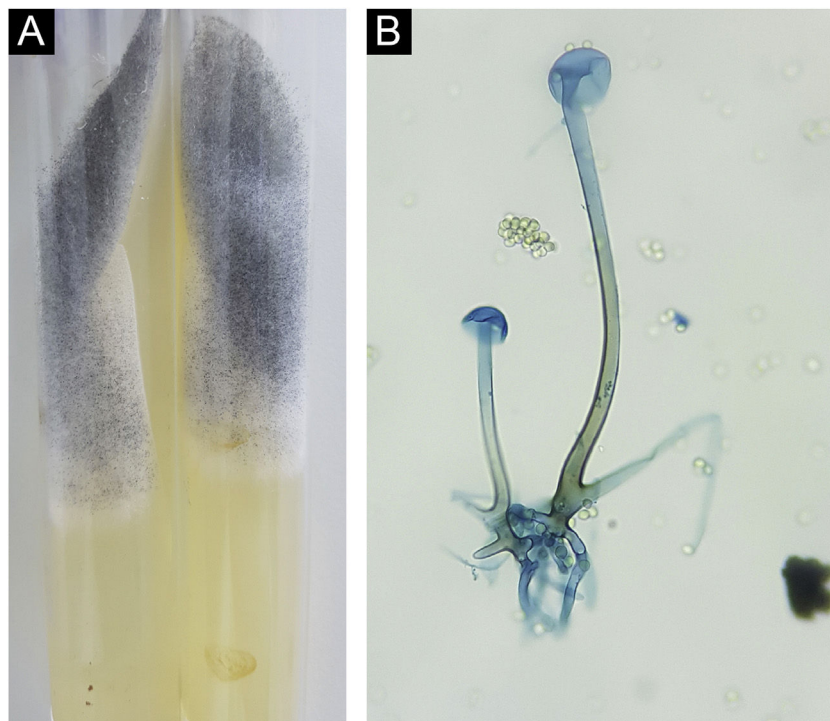
A mucormicose é doença fúngica rara, oportunista, globalmente distribuída, com patofisiologia centrada na angioinvasão que leva a necrose tecidual. Entre os agentes etiológicos mais descritos estão os fungos cenocíticos dos gêneros *Rhizopus* e *Mucor*.<sup>1,2</sup> Por se tratar de um fungo universal e saprófita, a infecção geralmente ocorre em pacientes com alguma doença que favoreça a imunossupressão – DM é a mais relacionada.<sup>2,3</sup> A forma clínica mais frequente é a rino-órbito-cerebral,<sup>1,4</sup> de prognóstico reservado, que apresenta melhores índices quando associado anfotericina B a exérese cirúrgica ampla do tecido infectado.<sup>1,5</sup>

Em estudo realizado antes da pandemia da COVID-19, 71% dos casos mundiais de mucormicose foram reportados na Índia.<sup>6</sup> Em estudo recente realizado no mesmo país, 1,8% dos pacientes com COVID-19 evoluíram com mucormicose; 76,6% desses coinfetados eram diabéticos.<sup>7</sup> Esses índices não são de se surpreender, uma vez que a Índia ocupa o segundo lugar no mundo em números absolutos de pessoas com DM, principal fator de risco para mucormicose<sup>3</sup>

O SARS-CoV-2 também promove alterações no hospedeiro, principalmente nas formas graves de infecção, que favorecem o desenvolvimento dos agentes da mucormicose. Entre elas, destacam-se o dano direto às células pancreáticas, causando DM agudo e cetoacidose, o uso de corticosteroides, que alteram a homeostase glicêmica e favorecem indiretamente a progressão da micose, a alteração do metabolismo do ferro levando a um ambiente interno com altas taxas de ferritina, fator primordial para o



**Figura 2** Corte histopatológico de peça cirúrgica do paciente com mucormicose rino-órbito-cerebral evidenciando hifas cenocíticas em aumento de 400×. (A), Hematoxilina & eosina. (B), Coloração pelo PAS. (C), Coloração pelo Grocott Gomori.



**Figura 3** *Rhizopus microsporus*. (A), Colônia composta de micélio algodonoso esbranquiçada e micélio aéreo granuloso enegrecido. (B), Microcultivo evidenciando hifa cenocítica com rizóides, esporangióforo e esporângios vazios. Notam-se presença de esporangiósoros ao redor da estrutura (Azul de algodão, 400×).

desenvolvimento do fungo, e por fim, a endotelite causada diretamente pelo vírus, facilitando a angioinvasão fúngica.<sup>8</sup>

O caso aqui descrito mantém a linha clássica da apresentação da mucormicose, forma rino-órbito-cerebral em paciente com antecedente de DM, que compartilha outro fator de gravidade, a COVID-19. O tratamento rápido e correto com antifúngico e abordagens cirúrgicas resultou em

desfecho desfigurante, porém com preservação da vida do paciente nessa doença grave e fatal.

### Suporte financeiro

Nenhum.

## Contribuição dos autores

Sandy Daniele Munhoz: Concepção e o desenho do estudo; levantamento dos dados; análise e interpretação dos dados; redação do artigo; obtenção, análise e interpretação dos dados; revisão crítica do conteúdo intelectual importante; participação intelectual em conduta propedêutica e/ou terapêutica de casos estudados; revisão crítica da literatura.

Rute Facchini Lellis: Análise e interpretação dos dados.

Ana Paula Carvalho Reis: Análise e interpretação dos dados.

Gilda Maria Barbaro Del Negro: Obtenção, análise e interpretação dos dados.

Maria Glória Teixeira Sousa: Análise e interpretação dos dados.

John Verrinder Veasey: Concepção e o desenho do estudo; levantamento dos dados; análise e interpretação dos dados; redação do artigo; revisão crítica do conteúdo intelectual importante; participação efetiva na orientação da pesquisa; participação intelectual em conduta propedêutica e/ou terapêutica de casos estudados; revisão crítica da literatura; aprovação final da versão final do manuscrito.

## Conflito de interesses

Nenhum.

## Referências

1. Castrejón-Pérez AD, Welsh EC, Miranda I, Ocampo-Candiani J, Welsh O. Cutaneous mucormycosis. *An Bras Dermatol*. 2017;92:304–11.
2. Martínez-Herrera E, Julián-Castrejón A, Frías-De-León MG, Moreno-Coutino G. Rhinocerebral mucormycosis to the rise? The impact of diabetes world epidemics. *An Bras Dermatol*. 2021;96:196–9.
3. Prakash H, Chakrabarti A. Global Epidemiology of Mucormycosis. *J Fungi (Basel)*. 2019;5:26.
4. Cornely OA, Alastruey-Izquierdo A, Arenz D, Chen SCA, Dannaoui E, Hochhegger B, et al., Mucormycosis ECMM, MSG Global Guideline Writing Group. Global guideline for the diagnosis and management of mucormycosis: an initiative of the European Confederation of Medical Mycology in cooperation with the Mycoses Study Group Education and Research Consortium. *Lancet Infect Dis*. 2019;19:e405–21.
5. Nucci M, Engelhardt M, Hamed K. Mucormycosis in South America: A review of 143 reported cases. *Mycoses*. 2019;62:730–8.
6. Skiada A, Lass-Floerl C, Klimko N, Ibrahim A, Roilides E, Petrikkos G. Challenges in the diagnosis and treatment of mucormycosis. *Med Mycol*. 2018;56 Suppl:93–101.
7. Selarka L, Sharma S, Saini D, Sharma S, Batra A, Waghmare VT, et al. Mucormycosis and COVID-19: An epidemic within a pandemic in India. *Mycoses*. 2021;64:1253–60.
8. John TM, Jacob CN, Kontoyiannis DP. When Uncontrolled Diabetes Mellitus and Severe COVID-19 Converge: The Perfect Storm for Mucormycosis. *J Fungi (Basel)*. 2021;7:298.