

QUAL O SEU DIAGNÓSTICO?

Caso para diagnóstico. Lesões ictiosiformes adquiridas no adulto no tronco e membros^{☆,☆☆}



Luciana Baptista Pereira *, Natália de Paiva Sobreira  e Vanessa Barreto Rocha 

Serviço de Dermatologia do Hospital das Clínicas, Faculdade de Medicina, Universidade Federal de Minas Gerais, Belo Horizonte, MG, Brasil

Recebido em 17 de agosto de 2021; aceito em 1 de outubro de 2021

Relato do caso

Paciente do sexo feminino, 30 anos de idade, previamente hígida, iniciou com lesões pruriginosas em membros inferiores que se estenderam para tronco e membros superiores em dois anos. Relatava perda ponderal discreta (< 10% do peso basal em seis meses), sem febre ou sudorese noturna. Negava uso de medicamentos. Ao exame físico, apresentava placas hipercrômicas com descamação ictiosiforme no tronco, axilas, abdome, coxas e pés (figs. 1 e 2). Linfonodos periféricos, fígado e baço não palpáveis. Sem outras alterações no exame físico.

Tomografias computadorizadas cervical, torácica, abdominal e pélvica não apresentaram alterações. Hemograma, plaquetas, função hepática, renal, desidrogenase lática, beta-2-microglobulina e TSH dentro dos limites da norma-

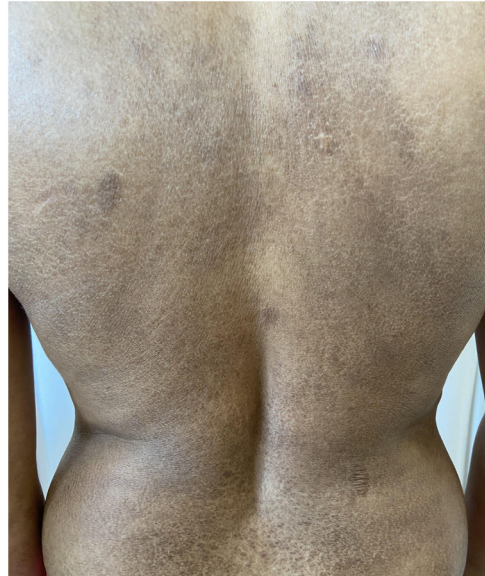

Figura 1 Placas hipercrômicas com descamação ictiosiforme no tronco posterior.

lidade; FAN 1/640 nuclear pontilhado grosso e reticulado; sorologias para citomegalovírus e Epstein-Barr com IgM negativas e IgG positivas; sorologias HTLV, HIV, hepatites virais B e C não reagentes.

DOI referente ao artigo:

<https://doi.org/10.1016/j.abd.2021.10.008>

☆ Como citar este artigo: Pereira LB, Sobreira NP, Rocha VB. Case for diagnosis. Ichthyosiform mycosis fungoides. An Bras Dermatol. 2022;97:795–7.

☆☆ Trabalho realizado no Serviço de Dermatologia, Ambulatório de Linfomas Cutâneos, Hospital das Clínicas da Universidade Federal de Minas Gerais, Belo Horizonte, MG, Brasil.

* Autor para correspondência.

E-mail: lucianabaptistapereira@gmail.com (L.B. Pereira).

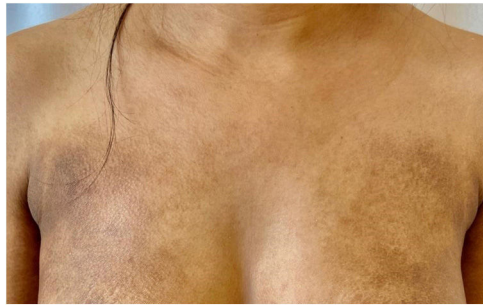

Figura 2 Placas hipercrômicas com descamação ictiosiforme no tronco anterior.

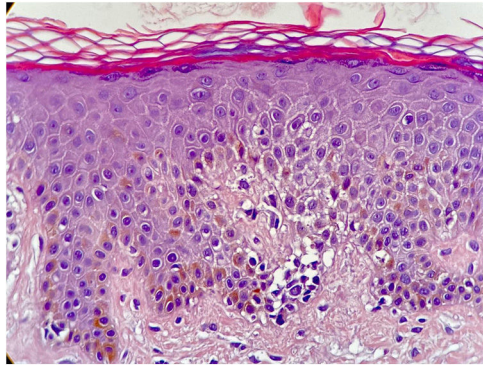


Figura 3 Hiperkeratose ortoceratótica com hipogranulose e exocitose de linfócitos atípicos (Hematoxilina & eosina, 40×).

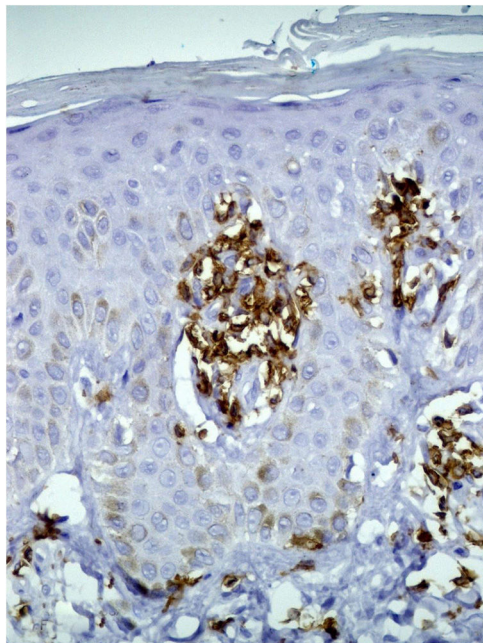


Figura 4 Imuno-histoquímica mostrando positividade do CD5 em linfócitos epidermotrópicos e atípicos.

A biópsia de pele mostrou hiperkeratose com ortoceratose, afinamento da camada granular e exocitose de linfócitos atípicos, esboçando micro abscessos de Pautrier (fig. 3). Os linfócitos eram CD3, CD5 e CD8 positivos, com perda da positividade pelo CD7 (fig. 4).

Qual o seu diagnóstico?

- Micose fungoide ictiosiforme
- Ictiose adquirida associada à malignidade sistêmica (neoplasia de ovário, tireoide, mama, pulmão)
- Ictiose associada ao uso de medicamentos (hidroxiureia, clofazimina, estatinas)
- Ictiose associada à doença infecciosa (hanseníase, AIDS, infecção pelo HTLV-1)

Discussão

As ictioses podem ser hereditárias ou adquiridas. As formas hereditárias geralmente estão presentes ao nascimento, podendo se iniciar mais tardiamente até os 13 anos.¹ As ictioses adquiridas (IA) podem estar associadas a etiologias diversas, como doenças malignas, infecciosas, autoimunes, distúrbios endocrinológicos, nutricionais, insuficiência renal, hepática, farmacodermias e sarcoidose. Podem se manifestar antes ou depois da identificação da doença sistêmica.^{1,2}

A micose fungoide (MF) é a forma mais comum de linfoma cutâneo primário de células-T e apresenta várias manifestações clínicas.³ A erupção ictiosiforme como única manifestação de MF é rara (1,8% dos casos).⁴

A micose fungoide ictiosiforme (MFI) é caracterizada por curso indolente e bom prognóstico, com idade média de aparecimento aos 32 anos.^{5,6} Pode coexistir com outros subtipos da MF, especialmente a foliculotrófica, ou se manifestar apenas com lesões ictiosiformes,⁵ com clínica similar à ictiose vulgar ou a outras formas de ictiose.^{4,5} Localizam-se preferencialmente no tronco e nas extremidades, mas toda superfície corporal pode estar envolvida.⁵ A realização de sorologia para HTLV é importante para descartar o diagnóstico de linfoma/leucemia de células-T do adulto nesses casos.

Embora as características clínicas do MFI sejam indistinguíveis de outras causas de IA, a histopatologia revela infiltrados linfocitários epidermotrópicos, associados a características típicas da ictiose adquirida com hiperkeratose ortoceratótica e adelgaçamento da camada granular.^{2,3} Na imuno-histoquímica da MFI, geralmente os linfócitos são CD3+, CD4+, mas há relatos mostrando predominância de linfócitos CD8+, como no caso relatado.^{4,5}

Embora lesões ictiosiformes possam coexistir com lesões típicas de MF, o diagnóstico de MFI deve ser considerado quando a ictiose é a única manifestação da MF.⁴ Assim, pacientes com ictiose adquirida devem ser cuidadosamente avaliados para descartar essa peculiar variante clinicopatológica.

Suporte financeiro

Nenhum.

Contribuição dos autores

Luciana Baptista Pereira: Concepção e diagnóstico da paciente, levantamento dos dados, redação do artigo, aprovação da versão final do manuscrito.

Natália de Paiva Sobreira: Concepção do artigo, levantamento dos dados, redação do artigo, aprovação da versão final do manuscrito.

Vanessa Barreto Rocha: Concepção do artigo, redação do artigo, aprovação e revisão da versão final do manuscrito.

Conflito de interesses

Nenhum.

Agradecimentos

Aos doutores Moisés S. Pedrosa e Frederico H. C. de Melo pela contribuição na realização dos exames histológicos e documentação fotográfica destes.

Referências

1. Patel N, Spencer LA, English JC III, Zirwas MJ. Acquired ichthyosis. *J Am Acad Dermatol.* 2006;55:647–56.
2. Hodak E, Amitay-Laish I. Mycosis fungoides: a great imitator. *Clin Dermatol.* 2019;37:255–67.
3. González HP, Sambucety PS, Prieto MAR. Ichthyosiform pattern: an exceptional presentation of mycosis fungoides. *Int J Dermatol.* 2019;59:730–2.
4. Marzano AV, Borghi A, Facchetti M, Alessi E. Ichthyosiform mycosis fungoides. *Dermatology.* 2002;204:124–9.
5. Kazakov DV, Burg G, Kempf W. Clinicopathological spectrum of mycosis fungoides. *J Eur Acad Dermatol Venereol.* 2004;18:397–415.
6. Jang MS, Kang DY, Park JB, Han SH, Lee KH, Kim JH, et al. Clinicopathological manifestations of ichthyosiform mycosis fungoides. *Acta Derm Venereol.* 2016;96:100–1.