

## Representatividade de imagens com pele negra em livros-texto de Pediatria ☆☆☆



Prezado Editor,

As alterações dermatológicas apresentam grande prevalência em crianças, representando queixa em aproximadamente 30% das consultas pediátricas.<sup>1</sup> Elas podem ser manifestações de doenças sistêmicas, como infecções fúngicas, virais, bacterianas, parasitárias, de reações medicamentosas, ou doenças genéticas. Exame físico adequado é importante para o reconhecimento do tipo de lesão.

Manifestações cutâneas se apresentam de maneira diferente em peles negras em comparação com peles claras, o que, quando desconhecido pelo profissional, leva a subdiagnóstico, prejudicando o prognóstico do paciente, que recebe tratamento tardio ou equivocado.<sup>2</sup> Há estudos que demonstraram que mulheres negras estão três vezes mais sujeitas a serem subdiagnosticadas com lúpus eritematoso sistêmico.<sup>3</sup> Outras dermatoses também comumente abordadas erroneamente são o vitiligo, muitas vezes considerado suspeita de hanseníase, e a pitiríase versicolor, confundida com dermatite seborreica, eritrasma, sífilis secundária ou pitiríase rósea.<sup>3</sup>

No Brasil, o Censo 2022 revelou que a maioria dos entrevistados se declarou parda, representando 45,3% da população, enquanto a proporção de brancos diminuiu, e a de pretos, pardos e indígenas aumentou em relação a 2010.<sup>4</sup> No entanto, observa-se deficiência de estudos no âmbito da representatividade de peles negras em livros de referência brasileiros, o que motivou este trabalho. Assim, avaliamos as imagens presentes em livros-texto de Pediatria, verificando a frequência de fotografias com alterações dermatológicas em peles negras.

Para o estudo, três livros-texto de Pediatria Geral e um de Dermatologia Pediátrica foram selecionados. Três deles estavam disponíveis na biblioteca virtual da Universidade Federal de Juiz de Fora, local da pesquisa; para o quarto livro, foi adquirida edição digital. A lista de livros e capítulos selecionados está disponível no [Material Suplementar](#). Esses livros foram selecionados dentre aqueles disponíveis na biblioteca virtual por apresentarem imagens coloridas, ao contrário dos demais livros consultados.

No presente estudo, foram incluídas imagens de lesões cutâneas disponíveis nos capítulos referentes a doenças dermatológicas ou infecciosas (p. ex., doenças exantemáticas). As imagens foram extraídas dos livros e catalogadas, excluídas aquelas em preto e branco, as que exibiam exclusivamente mucosas, conjuntiva, palma das mãos ou plantas dos pés ou aquelas cuja qualidade impedisse a identificação da cor da pele.

A cor da pele foi avaliada por dois pesquisadores independentes, utilizando os fototipos de pele da escala de Fitzpatrick. Os tipos de pele I a III foram considerados pele clara, e os tipos IV a VI foram considerados pele escura, conforme definição prévia em literatura.<sup>5</sup> As discrepâncias entre pesquisadores foram resolvidas por um terceiro avaliador. Na estatística foi realizada análise descritiva, e a concordância entre observadores foi avaliada usando o teste de Kappa de Cohen.<sup>6</sup>

Os critérios de inclusão foram atendidos em 797 imagens, que foram inicialmente selecionadas. Dessas, 91 foram excluídas por não possibilitarem avaliação apropriada da cor da pele: nove eram imagens em preto e branco; 79 exibiam exclusivamente mucosas, conjuntiva, palmas ou plantas; duas eram repetidas; e uma representava um feto. Desse modo, 706 imagens foram incluídas, porém 11 delas não puderam ser classificadas em virtude da qualidade da imagem ou porque a foto exibia apenas a lesão, sem regiões de pele saudável a serem avaliadas. Assim, 695 imagens foram classificadas quanto à cor da pele. Ao classificar as imagens em pele clara ou pele negra, houve concordância interobservador moderada, com Kappa de 0,704 e  $p < 0,001$ .

As frequências absolutas e relativas de imagens representando peles negras e brancas estão detalhadas na [tabela 1](#). A proporção de imagens com pele negra variou entre 16,3% e 37,7%; o livro 4 apresentava o maior percentual. Quanto às doenças abordadas, as pitiríases tiveram maior percentual de imagens com pele negra (53,5%), enquanto as doenças reumatológicas e imunológicas tiveram o menor percentual (14,1%).

A [figura 1](#) mostra em gráfico o percentual de imagens classificadas como pele branca ou negra para cada livro e o total. A [figura 2](#) exibe o percentual de imagens classificadas como pele branca ou negra de acordo com a doença ou lesão dermatológica.

A capacidade de identificação das manifestações cutâneas de doenças em diferentes fototipos de pele é essencial na avaliação e determinação da conduta por profissionais da saúde. Os resultados desta pesquisa mostram que a maioria das imagens que ilustram os livros de pediatria e dermatologia pediátrica avaliados retrata lesões cutâneas de pacientes com pele branca. Isso se torna um problema quando se entende que, a depender da cor da pele, uma mesma doença pode se manifestar de maneiras distintas.<sup>5</sup>

Pesquisas visando a análise de imagens em livros e materiais da área médica foram realizadas com a intenção de averiguar a representatividade de peles negras. Uma pesquisa em livros de Oftalmologia demonstrou que 92,1% das imagens eram de peles claras e 7,9% de peles escuras,<sup>7</sup> enquanto pesquisa semelhante realizada pelo American College of Rheumatology afirma que, em materiais da área Reumatológica, apenas 13,4% das imagens apresentavam peles negras.<sup>8</sup>

Além disso, estudos têm destacado sub-representação significativa da pele negra nos currículos educacionais médicos dos Estados Unidos, de modo que a insuficiência de instrução adequada começa na graduação e persiste ao longo da residência. Essa lacuna educacional é evidente na escassez de imagens que retratam condições dermatológicas comuns e raras em tons de pele mais escuros nos materiais

DOI do artigo original: <https://doi.org/10.1016/j.abd.2024.07.006>

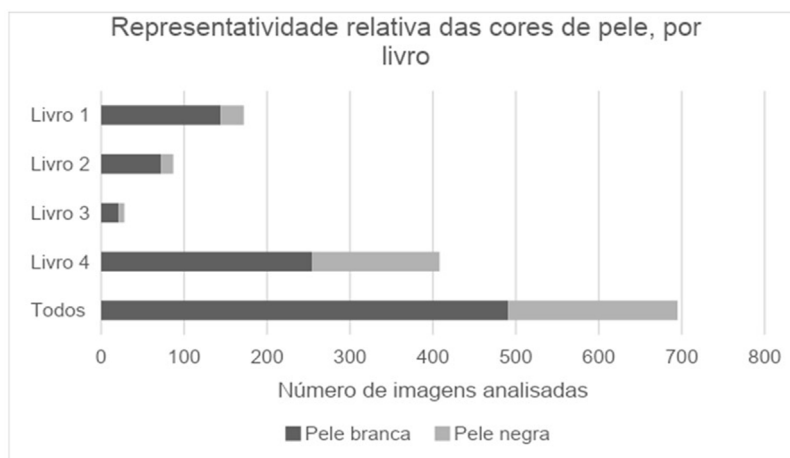
☆ Como citar este artigo: Oliveira MED, Silva RGO, Clemente MMM, Grunewald STF. Representation of images of black skin in pediatric textbooks. *An Bras Dermatol.* 2025;100:346–9.

☆☆ Trabalho realizado na Universidade Federal de Juiz de Fora, Juiz de Fora, MG, Brasil.

**Tabela 1** Representatividade das cores de pele nas imagens analisadas, para cada livro e grupo de doenças

	n (%)	
	Pele negra	Pele branca
Livro 1 (n = 172)	28 (16,3)	144 (83,7)
Livro 2 (n = 87)	15 (17,3)	72 (82,7)
Livro 3 (n = 28)	7 (25,0)	21 (75,0)
Livro 4 (n = 408)	154 (37,7)	254 (62,3)
Reumatológicas/ imunológicas (n = 85)	12 (14,1)	73 (85,9)
Acne (n = 25)	4 (16,0)	21 (84,0)
Dermatite de fraldas (n = 5)	1 (20,0)	4 (80,0)
Outras dermatites (n = 21)	5 (23,8)	16 (76,2)
Alterações ungueais (n = 12)	3 (25,0)	9 (75,0)
Doenças exantemáticas (n = 46)	12 (26,0)	34 (74,0)
Lesões elementares (n = 31)	9 (29,0)	22 (71,0)
Lesões congênitas (n = 128)	38 (29,7)	90 (70,3)
Infecções cutâneas (n = 132)	40 (30,3)	92 (69,7)
Discromias (n = 8)	3 (37,5)	5 (62,5)
Dermatite atópica (n = 35)	13 (37,1)	22 (62,9)
Urticária (n = 10)	4 (40,0)	6 (60,0)
Pitiríases <sup>a</sup> (n = 15)	8 (53,3)	7 (46,7)
Outros (n = 142)	52 (36,6)	90 (63,4)
Total (n = 695)	204 (29,3)	491 (70,7)

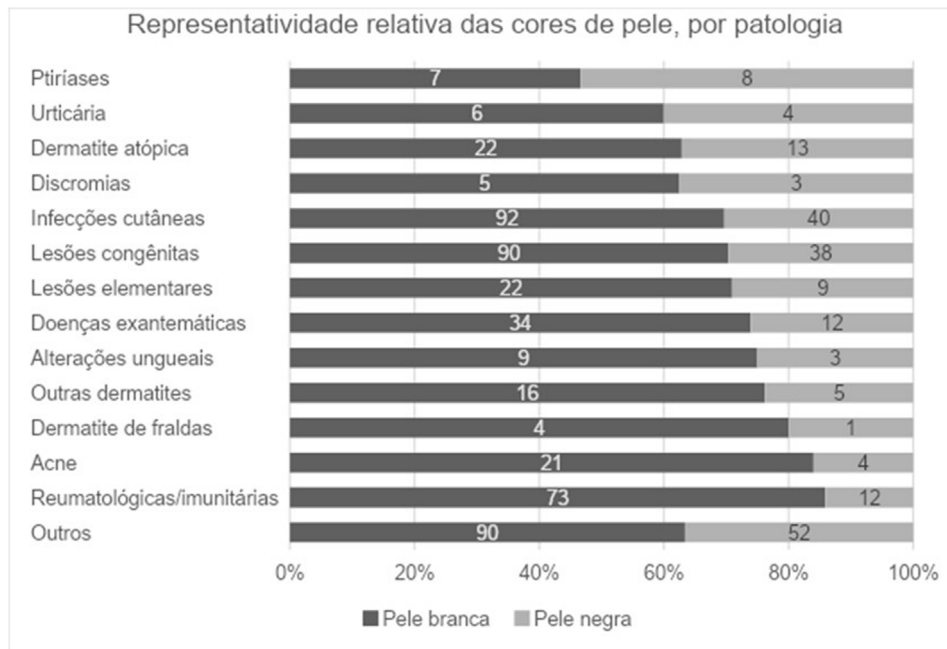
<sup>a</sup> Inclui formas rósea, alba, rubra e liquenoide plana.

**Figura 1** Número de imagens representado pelas peles negras e claras em cada livro.

didáticos e recursos educacionais, além da falta de treinamento formal em muitos programas de residência.<sup>9</sup>

Um estudo mostrou que quase 50% dos dermatologistas não têm experiência suficiente com manejo de lesões em pele negra durante sua formação.<sup>10</sup> Isso se revela em dados preocupantes, como no fato de que minorias étnicas apresentam piores desfechos de câncer de pele melanoma e não melanoma.<sup>10</sup> Ainda nesse sentido, um estudo mostrou a ausência de representação adequada de pele negra em imagens relacionadas a manifestações cutâneas da COVID-19, com consequências diretas da lacuna para a saúde pública, especialmente considerando o impacto desproporcional da pandemia na comunidade negra.<sup>5</sup>

Como limitações deste estudo, destaca-se a seleção de livros de Pediatria, que pode restringir a representatividade de lesões cutâneas mais comuns em adultos; a subjetividade interobservador da avaliação do fototipo de pele, podendo afetar a precisão das classificações; e, ainda, o desafio de estarem sendo analisadas fotografias, pois a iluminação e a nitidez das imagens podem distorcer a percepção da cor da pele. Apesar disso, a abordagem sistemática na seleção dos livros e imagens aumenta a transparência e a replicabilidade. A utilização da escala validada de Fitzpatrick propicia maior padronização na classificação, reduzindo a subjetividade. O uso do teste de Kappa de Cohen para avaliar a concordância entre os observadores proporciona uma medida robusta da consistência das classificações.



**Figura 2** Número de imagens representado pelas negras e claras para cada grupo de doenças dermatológicas.

A escassez de representação de pacientes de pele negra com lesões cutâneas na comunidade científica não apenas reflete, mas também perpetua disparidades no atendimento à saúde de pacientes de diferentes raças e etnias. A ausência de uma variedade de imagens de condições dermatológicas em pele negra pode resultar em falta de familiaridade por parte dos profissionais de saúde na identificação e no diagnóstico dessas condições em pacientes com pele mais escura. Esse desconhecimento pode levar a atrasos, subdiagnóstico ou diagnóstico incorreto, impactando a qualidade e a eficácia do tratamento. Essas consequências negativas destacam a importância crítica de aumentar a representação e visibilidade de condições dermatológicas em pacientes de pele negra na literatura científica e na prática clínica. Tornam-se necessárias a implementação de mudanças curriculares para aumentar o reconhecimento de fototipos diversos e a criação de atlas de imagens e manuais de Dermatologia focados em pele negra.

### Suporte financeiro

Nenhum.

### Contribuição dos autores

Maria Eduarda Duarte de Oliveira: Levantamento dos dados; redação do artigo; revisão crítica da literatura.

Ronald Godinho de Oliveira Silva: Levantamento dos dados; redação do artigo; revisão crítica da literatura.

Melissa Moreira Mansur Clemente: Levantamento dos dados; redação do artigo; revisão crítica da literatura.

Sabrine Teixeira Ferraz Grunewald: Concepção e desenho do estudo; análise estatística; revisão crítica da literatura; aprovação final da versão final do manuscrito.

### Anexo. Material suplementar

Pode consultar o material adicional para este artigo na sua versão eletrônica disponível em <https://doi.org/10.1016/j.abdp.2024.11.014>.





### Conflito de interesses

Nenhum.

### Referências

- Pereira NG, Costa CCC, Teruel MC, Santos MAL, Franco MCA. Dermatological disorders and associated risk factors among children from northern Brazil: a 2014-2019 update. *Residência Pediátrica*. 2021;11:1-5.
- Alchorne MMA, Abreu MAMM. Dermatology in black skin. *An Bras Dermatol*. 2008;83:7-20.
- Gomes MNSF. Manifestações clínicas cutâneas em doentes de raça negra [Dissertações de Mestrado]. Coimbra (Portugal): Faculdade de Medicina da Universidade de Coimbra; 2023.
- Censo Demográfico 2022 [Internet]. Censo Demográfico 2022 – IBGE. Disponível em: <https://censo2022.ibge.gov.br/>.
- Lester JC, Jia JL, Zhang L, Okoye GA, Linos E. Absence of images of skin of colour in publications of COVID-19 skin manifestations. *Br J Dermatol*. 2020;183:593-5.
- McHugh ML. Interrater reliability: the kappa statistic. *Biochem Med (Zagreb)*. 2012;22:276-82.
- Cheng T, Curley M, Barmettler A. Skin color representation in ophthalmology textbooks. *Med Sci Educ*. 2022;32:1143-7.
- Strait A, Graf J, Margaretten M, Yazdany J, Goglin S. Race, ethnicity, and disparities in rheumatology educational materials. *Arthritis Care Res (Hoboken)*. 2022;74:1416-20.
- Syder NC, Omar D, McKenzie S, Brown-Korsah JB, Taylor SC, Elbuluk N. Gaps in medical education curricula on skin of color in medical school, residency, and beyond: Part 1. *J Am Acad Dermatol*. 2023;89:885-92.

10. Buster KJ, Stevens EI, Elmetts CA. Dermatologic health disparities. *Dermatol Clin.* 2012;30:53–9, viii.

Maria Eduarda Duarte de Oliveira ,  
 Ronald Godinho de Oliveira Silva ,  
 Melissa Moreira Mansur Clemente   
 e Sabrine Teixeira Ferraz Grunewald 

Faculdade de Medicina, Universidade Federal de Juiz de Fora, Juiz de Fora, MG, Brasil

\* Autor para correspondência.

E-mail: [sabrine.pediatria@gmail.com](mailto:sabrine.pediatria@gmail.com) (S.T. Grunewald).

Recebido em 10 de junho de 2024; aceito em 27 de julho de 2024

<https://doi.org/10.1016/j.abdp.2024.11.014>

2666-2752/ © 2024 Sociedade Brasileira de Dermatologia.

Publicado por Elsevier España, S.L.U. Este é um artigo Open

Access sob uma licença CC BY (<http://creativecommons.org/licenses/by/4.0/>).

## Carcinoma sebáceo: perfil clínico e demográfico de pacientes de um hospital universitário do Brasil <sup>☆☆</sup>



Prezado Editor,

O carcinoma sebáceo (CS) é neoplasia maligna rara, descrita por Allaire em 1891, comumente localizado na cabeça e pescoço e com predileção pela região periocular (38,7%).<sup>1</sup> O CS apresenta maior incidência em idosos (6ª a 7ª décadas de vida) e no sexo masculino (58% dos casos); a população caucasiana é a mais acometida (86,2%).<sup>1,2</sup> Avaliamos, de maneira retrospectiva, 22 casos de pacientes diagnosticados com pelo menos um CS. Três pacientes tiveram o diagnóstico de dois CS primários, entre janeiro de 2006 e dezembro de 2020, em um hospital universitário brasileiro. Assim como descrito em trabalhos anteriores,<sup>2</sup> o sexo masculino apresentou maior incidência de CS, correspondendo a 55% dos casos avaliados. A média de idade ao diagnóstico foi de 67 anos (24 a 94 anos), e a maioria dos pacientes era de etnia caucasiana.

Clinicamente, os CS diagnosticados apresentaram características variadas: pápulas, placas, nódulos ou tumores, geralmente amarelados ou eritematosos, com telangectasias, brilho perláceo, ceratose ou ulceração. A região cranioencefálica e cervical foi preferencialmente acometida e, em 10 casos, o CS estava localizado na região periocular (seis na pálpebra superior e quatro na inferior; [fig. 1A](#)). Foram descritos um caso de CS no pescoço, um no pavilhão auricular ([fig. 1B](#)), três na região malar, cinco na região nasal, um no couro cabeludo, um no lábio ([fig. 1C](#)) e um no mento. Apenas dois CS foram diagnosticados em outra topografia (ombro e tórax). Nove pacientes foram investigados quanto à presença da síndrome de Muir-Torre (SMT), e apenas em quatro foi confirmada a perda de expressão de pelo menos um gene de reparo de DNA do tipo *mismatch* por imuno-histoquímica. Metade dos casos estudados apresentou diagnóstico de outros tumores cutâneos, como

carcinomas basocelulares (CBC), carcinomas espinocelulares (CEC), adenomas sebáceos e sebaceomas, únicos ou múltiplos, com ou sem associação com a SMT. Ademais, oito casos apresentaram diagnóstico de neoplasias não cutâneas: 1) carcinoma de mama ductal invasivo (sem associação com SMT); 2) linfoma de Hodgkin; 3) linfoma não Hodgkin e adenocarcinoma de cólon; 4) retinoblastoma bilateral (não investigados para SMT); 5) adenocarcinoma de cólon; 6) tumor neuroendócrino de sigmoide e hepatocarcinoma; 7) adenocarcinoma de cólon, adenocarcinoma de papila duodenal com metástase hepática e adenocarcinoma de próstata; 8) adenocarcinoma de cólon e mieloma múltiplo (confirmados para SMT). O tratamento de escolha em dez casos de CS foi a excisão ampla do tumor. Em um caso foi realizada cirurgia micrográfica de Mohs e, em outro caso, a radioterapia foi adotada como método adjuvante. Apenas um caso foi tratado com radioterapia paliativa. Quatro tumores foram removidos por meio de *shaving* ou saucerização. O tempo médio de seguimento dos pacientes foi de quatro anos; apenas nove mantiveram o seguimento ambulatorial até o término do estudo. Três pacientes apresentaram metástase do CS: 1) CS diagnosticado na pálpebra inferior apresentou metástase para linfonodo cervical; foi realizada exérese ampla, sem novas recorrências; 2) dois CS diagnosticados nas pálpebras superior e inferior, com metástases parotídeas e pulmonares, foram tratados com excisão de todos os tumores associada à radioterapia, sem recorrência; 3) CS diagnosticado no ombro, tratado inicialmente com excisão ampla, apresentou recorrência local após um ano associada à metástase linfonodal. Esse paciente evoluiu a óbito. Houve ainda dois óbitos por causas não relacionadas ao CS (hepatocarcinoma e mieloma múltiplo). Os dados compilados se encontram na [tabela 1](#).

Morfologicamente, o CS pode se apresentar com características variadas, mimetizando tumores benignos (hiperplasias sebáceas, adenomas sebáceos, sebaceomas, nevos nevocelulares), neoplasias malignas (CBC e CEC), bem como doenças inflamatórias, como no calázio, na blefarite e na ceratite – essas últimas afecções consideradas diagnósticos diferenciais de lesões perioculares.<sup>1,3</sup> Seu diagnóstico é confirmado pelo exame histopatológico de uma biópsia contendo a derme profunda ([fig. 2](#)) e do exame imuno-histoquímico (EMA, *epithelial membrane antigen*, positivo, óleo vermelho O positivo, Sudan preto positivo – essas duas últimas colorações devem ser feitas em cortes congelados; [fig. 2](#)). O exame anatomopatológico do CS é caracterizado pela presença de lóbulos sebáceos irregulares e assimétricos, com sebócitos apresentando citoplasma vacuolizado, hiperplasia e atipia nuclear ([fig. 2](#)).<sup>2,4</sup> Pelo fato de ser

DOI do artigo original: <https://doi.org/10.1016/j.abdp.2024.06.004>

☆ Como citar este artigo: Yendo TM, Damiani FM, Matayoshi S, Nico MMS. Sebaceous carcinoma: clinical and demographic profile of patients in a tertiary referral hospital in Brazil. *An Bras Dermatol.* 2025;100:349–54.

☆☆ Trabalho realizado na Faculdade de Medicina, Universidade de São Paulo, São Paulo, SP, Brasil.