





10. Buster KJ, Stevens EI, Elmetts CA. Dermatologic health disparities. *Dermatol Clin.* 2012;30:53–9, viii.

Maria Eduarda Duarte de Oliveira ,
 Ronald Godinho de Oliveira Silva ,
 Melissa Moreira Mansur Clemente 
 e Sabrine Teixeira Ferraz Grunewald 

Faculdade de Medicina, Universidade Federal de Juiz de Fora, Juiz de Fora, MG, Brasil

* Autor para correspondência.

E-mail: sabrine.pediatria@gmail.com (S.T. Grunewald).

Recebido em 10 de junho de 2024; aceito em 27 de julho de 2024

<https://doi.org/10.1016/j.abdp.2024.11.014>

2666-2752/ © 2024 Sociedade Brasileira de Dermatologia.

Publicado por Elsevier España, S.L.U. Este é um artigo Open

Access sob uma licença CC BY (<http://creativecommons.org/licenses/by/4.0/>).

Carcinoma sebáceo: perfil clínico e demográfico de pacientes de um hospital universitário do Brasil ^{☆,☆☆}



Prezado Editor,

O carcinoma sebáceo (CS) é neoplasia maligna rara, descrita por Allaire em 1891, comumente localizado na cabeça e pescoço e com predileção pela região periocular (38,7%).¹ O CS apresenta maior incidência em idosos (6ª a 7ª décadas de vida) e no sexo masculino (58% dos casos); a população caucasiana é a mais acometida (86,2%).^{1,2} Avaliamos, de maneira retrospectiva, 22 casos de pacientes diagnosticados com pelo menos um CS. Três pacientes tiveram o diagnóstico de dois CS primários, entre janeiro de 2006 e dezembro de 2020, em um hospital universitário brasileiro. Assim como descrito em trabalhos anteriores,² o sexo masculino apresentou maior incidência de CS, correspondendo a 55% dos casos avaliados. A média de idade ao diagnóstico foi de 67 anos (24 a 94 anos), e a maioria dos pacientes era de etnia caucasiana.

Clinicamente, os CS diagnosticados apresentaram características variadas: pápulas, placas, nódulos ou tumores, geralmente amarelados ou eritematosos, com telangectasias, brilho perláceo, ceratose ou ulceração. A região cranioencefálica e cervical foi preferencialmente acometida e, em 10 casos, o CS estava localizado na região periocular (seis na pálpebra superior e quatro na inferior; [fig. 1A](#)). Foram descritos um caso de CS no pescoço, um no pavilhão auricular ([fig. 1B](#)), três na região malar, cinco na região nasal, um no couro cabeludo, um no lábio ([fig. 1C](#)) e um no mento. Apenas dois CS foram diagnosticados em outra topografia (ombro e tórax). Nove pacientes foram investigados quanto à presença da síndrome de Muir-Torre (SMT), e apenas em quatro foi confirmada a perda de expressão de pelo menos um gene de reparo de DNA do tipo *mismatch* por imuno-histoquímica. Metade dos casos estudados apresentou diagnóstico de outros tumores cutâneos, como

carcinomas basocelulares (CBC), carcinomas espinocelulares (CEC), adenomas sebáceos e sebaceomas, únicos ou múltiplos, com ou sem associação com a SMT. Ademais, oito casos apresentaram diagnóstico de neoplasias não cutâneas: 1) carcinoma de mama ductal invasivo (sem associação com SMT); 2) linfoma de Hodgkin; 3) linfoma não Hodgkin e adenocarcinoma de cólon; 4) retinoblastoma bilateral (não investigados para SMT); 5) adenocarcinoma de cólon; 6) tumor neuroendócrino de sigmoide e hepatocarcinoma; 7) adenocarcinoma de cólon, adenocarcinoma de papila duodenal com metástase hepática e adenocarcinoma de próstata; 8) adenocarcinoma de cólon e mieloma múltiplo (confirmados para SMT). O tratamento de escolha em dez casos de CS foi a excisão ampla do tumor. Em um caso foi realizada cirurgia micrográfica de Mohs e, em outro caso, a radioterapia foi adotada como método adjuvante. Apenas um caso foi tratado com radioterapia paliativa. Quatro tumores foram removidos por meio de *shaving* ou saucerização. O tempo médio de seguimento dos pacientes foi de quatro anos; apenas nove mantiveram o seguimento ambulatorial até o término do estudo. Três pacientes apresentaram metástase do CS: 1) CS diagnosticado na pálpebra inferior apresentou metástase para linfonodo cervical; foi realizada exérese ampla, sem novas recorrências; 2) dois CS diagnosticados nas pálpebras superior e inferior, com metástases parotídeas e pulmonares, foram tratados com excisão de todos os tumores associada à radioterapia, sem recorrência; 3) CS diagnosticado no ombro, tratado inicialmente com excisão ampla, apresentou recorrência local após um ano associada à metástase linfonodal. Esse paciente evoluiu a óbito. Houve ainda dois óbitos por causas não relacionadas ao CS (hepatocarcinoma e mieloma múltiplo). Os dados compilados se encontram na [tabela 1](#).

Morfologicamente, o CS pode se apresentar com características variadas, mimetizando tumores benignos (hiperplasias sebáceas, adenomas sebáceos, sebaceomas, nevos nevocelulares), neoplasias malignas (CBC e CEC), bem como doenças inflamatórias, como no calázio, na blefarite e na ceratite – essas últimas afecções consideradas diagnósticos diferenciais de lesões perioculares.^{1,3} Seu diagnóstico é confirmado pelo exame histopatológico de uma biópsia contendo a derme profunda ([fig. 2](#)) e do exame imuno-histoquímico (EMA, *epithelial membrane antigen*, positivo, óleo vermelho O positivo, Sudan preto positivo – essas duas últimas colorações devem ser feitas em cortes congelados; [fig. 2](#)). O exame anatomopatológico do CS é caracterizado pela presença de lóbulos sebáceos irregulares e assimétricos, com sebócitos apresentando citoplasma vacuolizado, hiperplasia e atipia nuclear ([fig. 2](#)).^{2,4} Pelo fato de ser

DOI do artigo original: <https://doi.org/10.1016/j.abdp.2024.06.004>

☆ Como citar este artigo: Yendo TM, Damiani FM, Matayoshi S, Nico MMS. Sebaceous carcinoma: clinical and demographic profile of patients in a tertiary referral hospital in Brazil. *An Bras Dermatol.* 2025;100:349–54.

☆☆ Trabalho realizado na Faculdade de Medicina, Universidade de São Paulo, São Paulo, SP, Brasil.

Tabela 1 Características clínicas dos pacientes diagnosticados com carcinoma sebáceo

Caso N°	Sexo	Idade	Localização	Características do tumor	Outros tumores cutâneos	Antecedente pessoal	Síndrome de Muir-Torre	Metástase	Tratamento	Recorrência	Seguimento (tempo em anos)
1	M	51	Pescoço e lábio	Pápula eritematosa e pápula amarelada ulcerada	32 adenomas sebáceos e 1 sebaceoma	Adenocarcinoma de cólon	Confirmado: perda de expressão de MLH1 e PMS2	Ausente	<i>Shaving</i>	Ausente	Seguimento ambulatorial (6)
2	F	94	Malar	Sem descrição	2 CBC	NDN	Ausente	Sem descrição	Excisão local ampla	Sem descrição	Perda de seguimento (2)
3	M	64	Nariz	Sem descrição	11 CEC, 7 CBC e 1 tumor maligno de glândula sudorípara	NDN	Não investigado	Ausente	Sem descrição	Ausente	Seguimento ambulatorial (14)
4	M	79	Malar	Pápula ceratótica perlácea	3 CBC	NDN	Não investigado	Sem descrição	Excisão local ampla	Sem descrição	Perda de seguimento (< 1)
5	M	60	Nariz	Placa eritematosa ulcerada	1 CBC	Tumor neuroendócrino de sigmoide e hepatocarcinoma	Confirmado: perda de expressão de MSH-2 e MSH-6	Ausente	<i>Shaving</i>	Ausente	Óbito por hepatocarcinoma (2)
6	M	67	Couro cabeludo	Tumor eritematoso de aspecto perláceo com telangectasias	1 CEC	NDN	Ausente	Sem descrição	Excisão local ampla	Sem descrição	Perda de seguimento (< 1)
7	F	61	Pálpebra inferior	Nódulo amarelado com telangectasias e ulceração	Ausente	NDN	Não investigado	Linfonodo cervical	Excisão local ampla	Ausente	Seguimento ambulatorial (5)
8	F	81	Pálpebra superior	Nódulo avermelhado com telangectasias	Ausente	NDN	Não investigado	Sem descrição	Excisão local	Sem descrição	Perda de seguimento (1)
9	M	65	Nariz	Sem descrição	2 adenomas sebáceos e 1 CEC	Linfoma não Hodgkin e adenocarcinoma de cólon	Não investigado	Sem descrição	Sem descrição	Sem descrição	Perda de seguimento (< 1)
10	F	69	Ombro	Nódulo eritematoso com brilho perláceo	1 CBC	NDN	Não investigado	Linfonodo	Excisão local ampla	Recorrência local após 1 ano com acometimento linfonodal	Óbito (2)
11	F	86	Malar	Placa ceratótica	2 CEC	NDN	Não investigado	Sem descrição	Saucerização	Sem descrição	Perda de seguimento (< 1)

Tabela 1 (Continuação)

Caso N°	Sexo	Idade	Localização	Características do tumor	Outros tumores cutâneos	Antecedente pessoal	Síndrome de Muir-Torre	Metástase	Tratamento	Recorrência	Seguimento (tempo em anos)
12	F	64	Pálpebra superior	Sem descrição	Ausente	NDN	Ausente	Ausente	Excisão local ampla	Ausente	Seguimento ambulatorial (4)
13	M	71	Tórax	Tumor eritematoso e acinzentado	2 CEC	NDN	Não investigado	Ausente	Excisão local ampla	Ausente	Seguimento ambulatorial (2)
14	M	67	Nariz	Nódulo ulcerado exofítico	Ausente	Adenocarcinoma de cólon, adenocarcinoma de papila duodenal com metástase hepática e adenocarcinoma de próstata	Confirmado: perda de expressão de MSH-2 e MSH-6	Ausente	Saucerização	Ausente	Seguimento ambulatorial (< 1)
15	F	24	Pálpebra superior	Sem descrição	Ausente	Retinoblastoma bilateral	Não investigado	Sem descrição	Excisão local	Sem descrição	Perda de seguimento (< 1)
16	M	52	Mento	Placa exofítica	1 CBC, 1 sebaceoma e 2 adenomas sebáceos	Adenocarcinoma de cólon e mieloma múltiplo	Confirmado: perda de expressão de MSH-2	Sem descrição	Excisão local ampla	Ausente	Óbito por mieloma múltiplo (1)
17	F	74	Nariz	Nódulo exofítico amarelado com telangectasias e ulceração	Ausente	Linfoma de Hodgkin	Não investigado	Sem descrição	Sem descrição	Sem descrição	Perda de seguimento (< 1)
18	F	82	Pavilhão auricular	Nódulo ceratótico	Ausente	Carcinoma de mama ductal invasivo	Ausente	Ausente	Cirurgia micrográfica de Mohs	Ausente	Seguimento ambulatorial (1)
19	M	62	Pálpebra superior	Sem descrição	Ausente	NDN	Não investigado	Sem descrição	Desconhecido	Desconhecido	Perda de seguimento (< 1)
20	M	71	Pálpebras superior e inferior	Nódulo ulcerado amarelado	Ausente	NDN	Ausente	Ausente	Excisão local e RT adjuvante	Ausente	Seguimento ambulatorial (1)
21	F	43	Pálpebras superior e inferior	Sem descrição	Ausente	NDN	Não investigado	Glândula parótida e pulmão	Excisão do tumor primário, da glândula parótida e das metástases pulmonares e RT	Ausente	Seguimento ambulatorial (14)
22	M	93	Pálpebra inferior	Placa ulcerada	Ausente	NDN	Não investigado	Sem descrição	RT paliativa	Desconhecido	Perda de seguimento (3)

CBC, carcinoma basocelular; CEC, carcinoma espinocelular; F, feminino; M, masculino; NDN, nada digno de nota; RT, radioterapia.

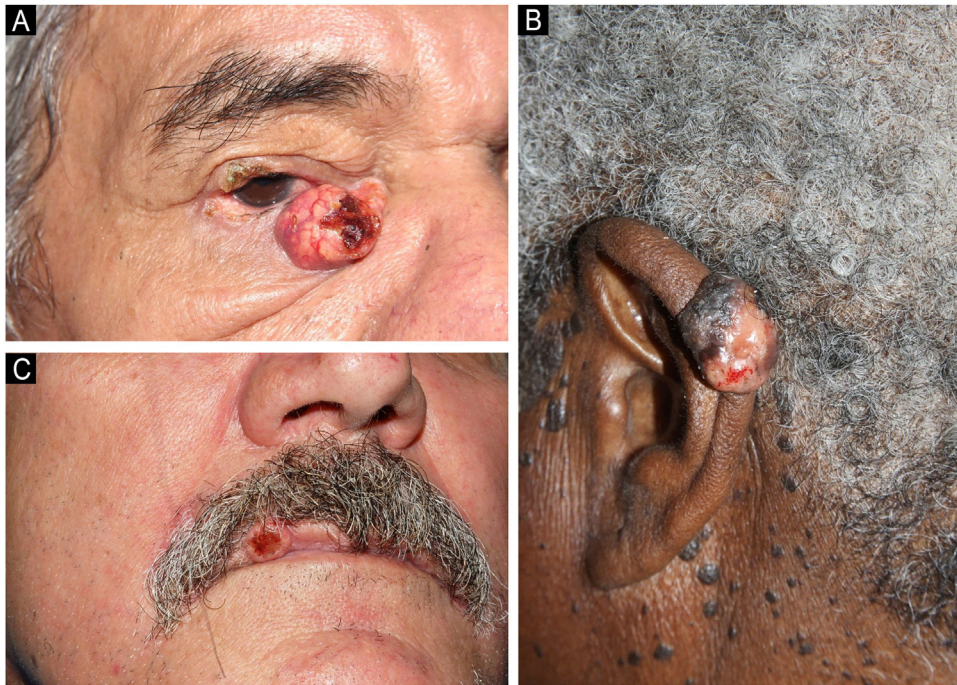

Figura 1 Fotos clínicas de carcinomas sebáceos. (A) Carcinoma sebáceo na pálpebra inferior. (B) Carcinoma sebáceo no pavilhão auricular. (C) Carcinoma sebáceo no lábio superior de paciente com SMT.

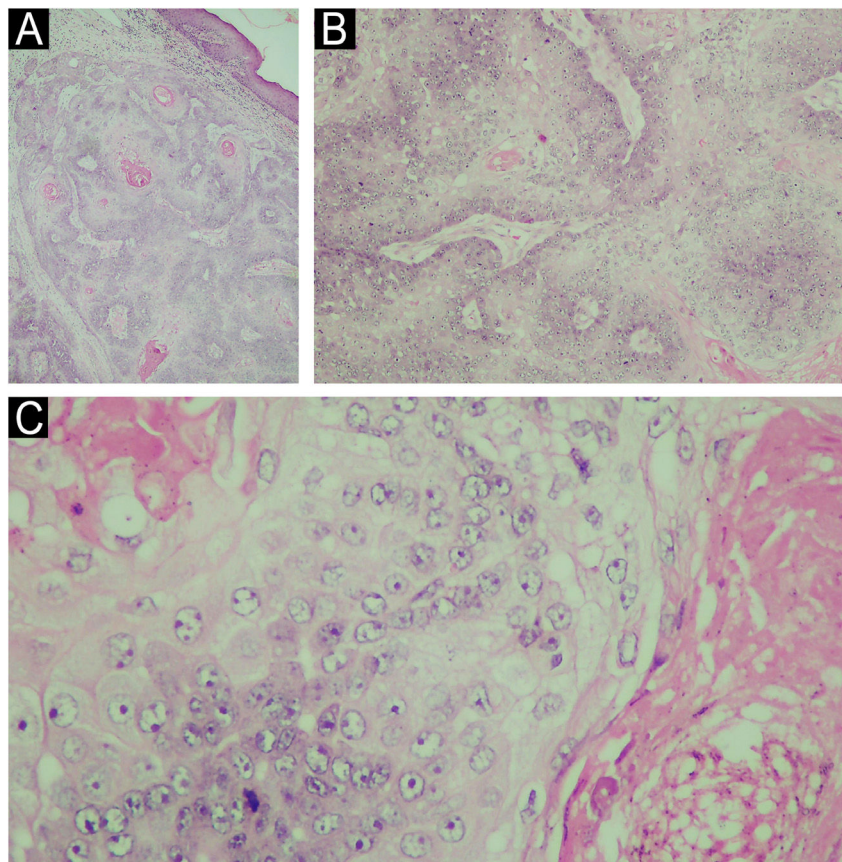


Figura 2 (A) Exame histopatológico da biópsia cutânea do carcinoma sebáceo da região mandibular esquerda (Hematoxilina & eosina, 10×). (B) O exame histológico revelou a presença de invasão desordenada da derme por lóbulos mal definidos de sebócitos atípicos (Hematoxilina & eosina, 100×). (C) Em maior aumento, pode ser observado sebócitos atípicos (Hematoxilina & eosina, 400×).

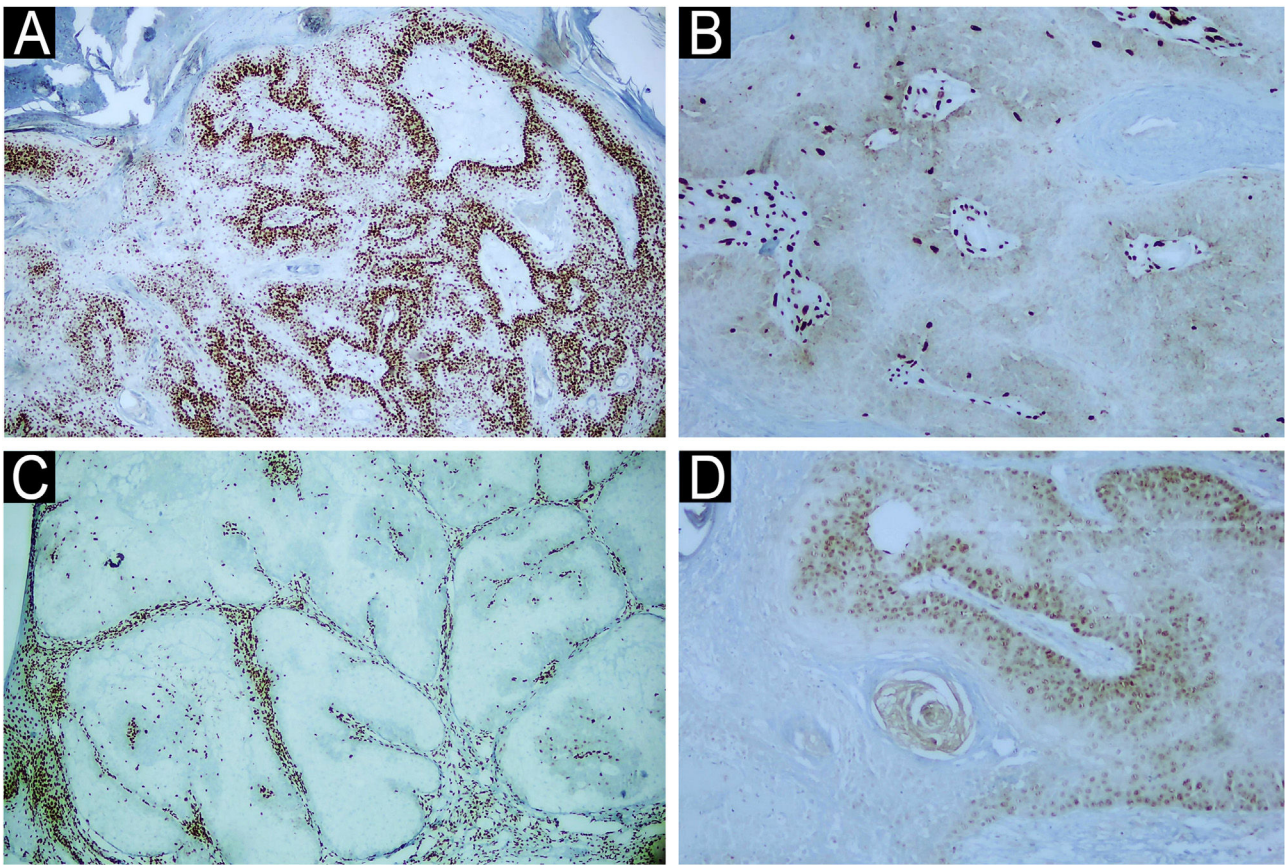


Figura 3 Exame imuno-histoquímico da biópsia cutânea de carcinoma sebáceo da região mandibular esquerda de paciente com SMT. O exame imuno-histoquímico demonstrou a expressão dos genes de reparo do tipo *mismatch* (A) MLH-1 presente (40×), (B) perda de MSH-2, (C) perda de MSH-6 (40×) and (D) perda de PMS-2 (400×).

raro e mimetizar outras dermatoses, procedimentos inadequados para o diagnóstico, como o *shaving* e a saucerização são realizados, o que retarda ainda mais o diagnóstico do CS.

A maioria dos casos de CS acontece de maneira esporádica e tem como fatores de risco a imunossupressão, em especial o transplante de órgãos sólidos e a síndrome da imunodeficiência adquirida (Aids), a exposição à radiação ultravioleta (UV), radioterapia, infecções virais, antecedente de retinoblastoma familiar e SMT.⁵ A predominância de lesões de CS nas áreas fotoexpostas foi evidenciada em nosso estudo; 90% dos tumores se localizavam na cabeça e pescoço e 40% na região palpebral (entre eles, dois casos com lesões nas pálpebras superior e inferior). Outra evidência de que os pacientes de nossa casuística apresentavam fotodano importante é o diagnóstico de outros tumores cutâneos induzidos pela radiação UV, como o CBC e o CEC, observados em 45% dos nossos casos. O Brasil é um país com alta incidência de radiação UV em virtude de sua posição geográfica, aumentando, assim, o risco de desenvolvimento de tumores malignos cutâneos induzidos pela radiação UV em sua população.

A SMT é doença rara autossômica dominante em que há mutação em um gene de reparo do DNA do tipo *mismatch* (MLH-1, MSH-2, MSH-6, PMS1 *Homolog 2* e PMS-2).^{4,6,7} É caracterizada pela presença de neoplasias benignas ou malignas originadas em glândulas sebáceas que podem

ocorrer de modo concomitante ou não a outras neoplasias malignas, em especial do trato gastrointestinal e do sistema genitourinário – o mais comum é o câncer colorretal (80% dos casos). Ceratoacantoma e CBC com diferenciação sebácea também são comumente diagnosticados nesses pacientes.⁶ Na SMT, o CS ocorre em idades mais precoces e é comum nas regiões extraoculares.⁸ A suspeição de SMT a partir do diagnóstico dos tumores sebáceos torna possível o rastreamento precoce de lesões malignas viscerais, o que pode favorecer melhor prognóstico aos portadores dessa síndrome. Em nossa casuística, quatro casos foram diagnosticados com SMT, apresentando perda de expressão de pelo menos um gene de reparo de DNA do tipo *mismatch* (fig. 3) e com antecedente de neoplasia de cólon acompanhada ou não de outra neoplasia primária. Apenas um caso de SMT não apresentou outra neoplasia cutânea.

O tratamento cirúrgico com excisão do tumor com avaliação de margens no intraoperatório é o mais indicado para o CS.^{2,9} Entretanto, em tumores perioculares, sua realização pode ser desafiadora. Em caso de comprometimento de margens ou tumor localmente avançado com margens estreitas, a radioterapia adjuvante pode ser indicada.^{2,10} Em nossa casuística, há relato de apenas um caso tratado com cirurgia micrográfica de Mohs (CS do pavilhão auricular) e um de realização de radioterapia adjuvante (CS das pálpebras superior e inferior). Em ambos os casos, os pacientes mantêm seguimento ambulatorial sem

recorrência do tumor primário ou metástases. A pequena disponibilidade de profissionais capacitados e equipamentos para realizar a cirurgia micrográfica de Mohs limita seu uso.

O CS é tumor maligno agressivo que apresenta altas taxas de mortalidade (5%–10%) e de recorrência (16%–18%).³ Os fatores de mau prognóstico são tumores >2 cm, doença multicêntrica, lesões mal diferenciadas e acometimento simultâneo das pálpebras superior e inferior.⁹ Observamos três casos de metástases, uma de recorrência e um óbito em nossa casuística. No entanto, esses dados não foram suficientes para determinar a taxa de metástase, de recorrência e de mortalidade, pois dentre as limitações presentes em nosso estudo, a perda de seguimento dos pacientes e a documentação incompleta impossibilitaram seu cálculo.

Esta série de casos retrospectiva discute a importância de se ter em mente o CS como diagnóstico diferencial, principalmente em lesões perioculares. O diagnóstico precoce, a investigação de fatores de risco e da SMT são importantes para conduta adequada em benefício do paciente.

Suporte financeiro

Nenhum.

Contribuição dos autores

Tatiana Mina Yendo: Concepção e desenho do estudo; Levantamento de dados, análise e interpretação dos dados; Redação do artigo, obtenção, análise e interpretação dos dados; Revisão crítica de literatura; Aprovação final da versão final do manuscrito.

Flavia Mascarenhas Damiani: Levantamento de dados, análise e interpretação dos dados; Análise estatística; Redação do artigo, obtenção, análise e interpretação dos dados; Revisão crítica de literatura; Aprovação final da versão final do manuscrito.

Suzana Matayoshi: Revisão crítica do conteúdo intelectual importante; Aprovação final da versão final do manuscrito.

Marcello Menta Simonsen Nico: Concepção e desenho do estudo; Revisão crítica do conteúdo intelectual importante; Participação efetiva na orientação da pesquisa; Participação intelectual em conduta propedêutica e/ou terapêutica de casos estudados; Revisão crítica de literatura; Aprovação final da versão final do manuscrito.

Conflito de interesses





Nenhum.

Agradecimento

Os autores agradecem à Dr.^a Neusa Yuriko Sakai Valente, do Departamento de Dermatologia da Faculdade de Medicina da Universidade de São Paulo, pelo auxílio nos exames anatomopatológicos e de imuno-histoquímica deste trabalho.

Referências

1. Dasgupta T, Wilson LD, Yu JB. A retrospective review of 1349 cases of sebaceous carcinoma. *Cancer*. 2009;115:158–65.
2. Owen JL, Kibbi N, Worley B, Kelm RC, Wang JV, Barker CA, et al. Sebaceous carcinoma: evidence-based clinical practice guidelines. *Lancet Oncol*. 2019;20:e699–714.
3. Orr CK, Yazdanie F, Shinder R. Current review of sebaceous cell carcinoma. *Curr Opin Ophthalmol*. 2018;29:445–50.
4. Cicinelli MV, Kaliki S. Ocular sebaceous gland carcinoma: an update of the literature. *Int Ophthalmol*. 2019;39:1187–97.
5. Wu A, Rajak SN, Huilgol SC, James C, Selva D. Cutaneous sebaceous carcinoma. *Australas J Dermatol*. 2020;61:e283–92.
6. Sargen MR, Starrett GJ, Engels EA, Cahoon EK, Tucker MA, Goldstein AM. Sebaceous carcinoma epidemiology and genetics: emerging concepts and clinical implications for screening, prevention, and treatment. *Clin Cancer Res*. 2021;27:389–93.
7. Cohen PR, Kurzrock R. Germline testing of mismatch repair genes is needed in the initial evaluation of patients with Muir-Torre Syndrome-associated cutaneous sebaceous neoplasms: a case series. *Cureus*. 2023;15:e33975.
8. John AM, Schwartz RA. Muir-Torre syndrome (MTS): an update and approach to diagnosis and management. *J Am Acad Dermatol*. 2016;74:558–66.
9. Kibbi N, Worley B, Owen JL, Kelm RC, Bichakjian CK, Chandra S, et al. Sebaceous carcinoma: controversies and their evidence for clinical practice. *Arch Dermatol Res*. 2020;312:25–31.
10. Prieto-Granada C, Rodriguez-Waitkus P. Sebaceous carcinoma of the eyelid. *Cancer Control*. 2016;23:126–32.

Tatiana Mina Yendo ^a, Flavia Mascarenhas Damiani ^a, Suzana Matayoshi ^b e Marcello Menta Simonsen Nico ^{a,*}

^a Departamento de Dermatologia, Faculdade de Medicina, Universidade de São Paulo, São Paulo, SP, Brasil

^b Departamento de Oftalmologia, Faculdade de Medicina, Universidade de São Paulo, São Paulo, SP, Brasil

* Autor para correspondência.

E-mail: mentanico@hotmail.com (M.M. Nico).

Recebido em 17 de abril de 2024; aceito em 29 de junho de 2024

<https://doi.org/10.1016/j.abdp.2024.12.011>

2666-2752/ © 2024 Sociedade Brasileira de Dermatologia.

Publicado por Elsevier España, S.L.U. Este é um artigo Open Access sob uma licença CC BY (<http://creativecommons.org/licenses/by/4.0/>).