

CARTA - INVESTIGAÇÃO

Características associadas a reconstruções únicas ou combinadas: análise de 1.124 cirurgias de Mohs^{☆☆}



Prezado Editor,

A ideia de que defeito cirúrgico deve sempre ser completamente restaurado com um único método nem sempre é absoluta. Em certos casos, a combinação de métodos de reparo após a remoção do câncer de pele pode ser benéfica.¹ A reconstrução combinada pode ser usada em defeitos que afetem duas ou mais unidades anatômicas faciais, feridas de dimensões extensas ou com reservatório limitado de tecido adjacente, bem como em casos mais simples.^{2,3} Embora defeitos multi-subunitários ou complexos sejam comumente encontrados por cirurgiões dermatológicos, há poucas publicações sobre sua frequência e, que seja

de conhecimento dos autores, nenhuma publicação sobre os fatores relacionados ao seu emprego.^{4–10} O objetivo deste estudo é avaliar a frequência de reconstruções combinadas após a cirurgia micrográfica de Mohs (CMM) e identificar características da ferida e do paciente relacionadas ao seu emprego.

Este estudo transversal inclui dados de cirurgias consecutivas realizadas pelo mesmo autor (FBC) de abril de 2018 a março de 2023. As informações foram inseridas no banco de dados imediatamente após cada cirurgia para reduzir o risco de viés. O estudo recebeu aprovação do Comitê de Ética institucional. As seguintes variáveis foram avaliadas: idade, gênero, diagnóstico, unidades/subunidades anatômicas envolvidas, tamanho da ferida e método(s) de reconstrução. Esses foram classificados em fechamento primário, cicatrização por segunda intenção, enxerto de pele, enxerto de cartilagem e retalhos. Este último grupo foi subdividido em retalhos de rotação, avanço, transposição, interpolação e em dobradiça. O fechamento combinado foi

Tabela 1 Características analisadas para emprego de reconstrução combinada

| | Total (n = 1124) | Reconstrução combinada (n = 242) | Reconstrução única (n = 882) | p-valor |
|---|---------------------|-------------------------------------|---------------------------------|---------|
| Gênero | | | | 0,620 |
| Feminino | 638 (57%) | 134 (55%) | 504 (57%) | |
| Masculino | 486 (43%) | 108 (45%) | 378 (43%) | |
| Idade (anos) | | | | 0,690 |
| < 60 | 335 (32%) | 79 (33%) | 276 (31%) | |
| ≥ 60 | 769 (68%) | 163 (67%) | 606 (69%) | |
| Tamanho | | | | < 0,001 |
| ≤ 2cm | 938 (83%) | 157 (65%) | 781 (89%) | |
| > 2cm | 186 (17%) | 85 (35%) | 101 (11%) | |
| Número de unidades anatômicas afetadas | | | | < 0,001 |
| 1 | 1000 (89%) | 164 (68%) | 836 (94,8%) | |
| > 1 | 124 (11%) | 78 (32%) | 46 (5,2%) | |
| Subunidades anatômicas específicas | | | | |
| Região alar e parede nasal lateral | 36 (3,2%) | 19 (7,9%) | 17 (1,9%) | < 0,001 |
| Parede nasal lateral e região bucinadora | 24 (2,1%) | 18 (7,4%) | 6 (0,7%) | < 0,001 |
| Região alar nasal e região bucinadora | 22 (2%) | 17 (7%) | 5 (0,6%) | < 0,001 |
| Vermelho e lábio cutâneo superior | 9 (0,8%) | 5 (2%) | 4 (0,4%) | 0,021 |

DOI referente ao artigo:

<https://doi.org/10.1016/j.abd.2024.07.009>

☆ Como citar este artigo: Cerci FB, Tashima LM, Matthews S, Tolkachjov SN. Features associated with the use of single or combined reconstructions: analysis of 1,124 Mohs surgeries. An Bras Dermatol. 2025;100:342–5.

☆☆ Trabalho realizado na Clínica Cepelle, Curitiba, PR, Brasil.

definido como o emprego de mais de um método de reparo para a mesma ferida.

Os critérios de inclusão foram defeitos cirúrgicos de pacientes submetidos à CMM reconstruídos pelo mesmo cirurgião. Os critérios de exclusão foram feridas reconstruídas por outras especialidades. Os dados foram analisados usando o programa SPSS™ (versão 22.0, IBM). Para a análise

estatística, foram utilizados o teste *t* de Student e o teste exato de Fisher; foi considerada significância de 5%. Foram incluídos 1.124 defeitos cirúrgicos de 850 pacientes. Trinta e seis casos foram excluídos porque foram restaurados por outras especialidades. A [tabela 1](#) descreve os dados demográficos e cirúrgicos.

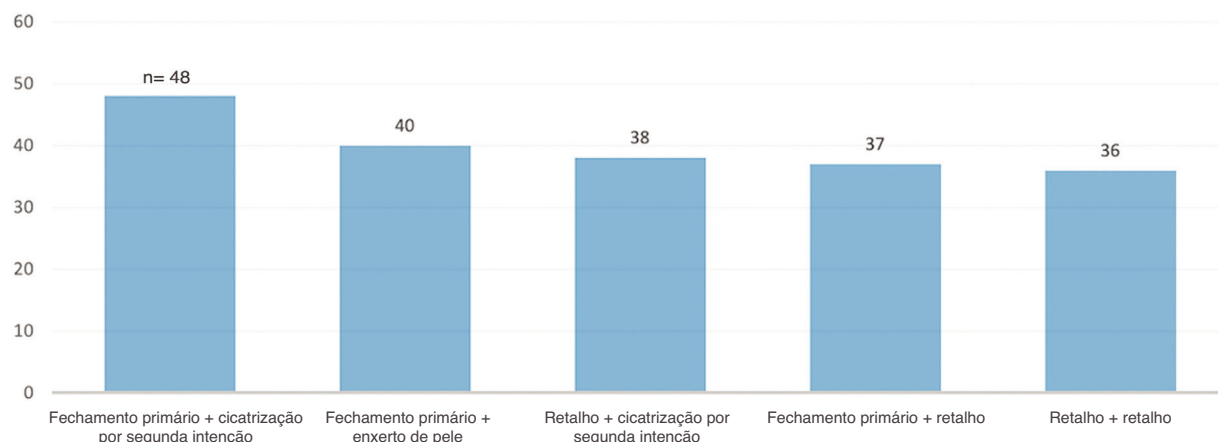


Figura 1 Reconstruções combinadas mais frequentes.

Tabela 2 Dados demográficos e cirúrgicos

| | Total (n = 1124) | Reconstrução combinada | Reconstrução única |
|--|---------------------|------------------------|--------------------|
| Gênero | | | |
| Feminino | 490 (58%) | | |
| Masculino | 360 (42%) | | |
| Mediana da idade (ano) | 62,1 (26–93) | | |
| Fototipo de pele de Fitzpatrick | | | |
| 1 | 64 (7,4%) | | |
| 2 | 439 (52%) | | |
| 3 | 342 (40%) | | |
| 4 | 5 (0,6%) | | |
| Subtipos histopatológicos | | | |
| CBC | 1029 (92%) | | |
| CEC | 60 (5%) | | |
| Doença de Bowen | 23 (2%) | | |
| Outros ^a | 12 (1%) | | |
| Reconstrução combinada | 242 (21,6%) | | |
| Reconstrução única | 882 (78,4%) | | |
| Unidades anatômicas^b | | | |
| Região nasal | 468 (41,7%) | 130 (27,8%) | 338 (72,2%) |
| Pavilhão auricular | 77 (6,9%) | 19 (24,7%) | 58 (75,3%) |
| Região periocular ^c | 61 (5,4%) | 11 (18%) | 50 (82%) |
| Região perioral | 69 (6,1%) | 12 (17,4%) | 57 (82,6%) |
| Couro cabeludo | 46 (4%) | 8 (17,4%) | 38 (82,6%) |
| Região malar | 186 (16,6%) | 27 (14,5%) | 159 (85,5%) |
| Região frontal/tempora ^d | 157 (14%) | 16 (10,1%) | 141 (89,9%) |
| Outros | 60 (5,3%) | 9 (15%) | 51 (85%) |

^a Outros: basoescamoso (n = 5), ceratoacantoma (n = 3), dermatofibrosarcoma protuberans (n = 2), fibroxantoma atípico (n = 1), carcinoma sebáceo (n = 1).

^b Foi considerada a principal unidade anatômica afetada em cada ferida.

^c Região periocular inclui: pálpebras, canto medial e lateral.

^d Sobrancelha e glabella estão incluídas neste grupo.

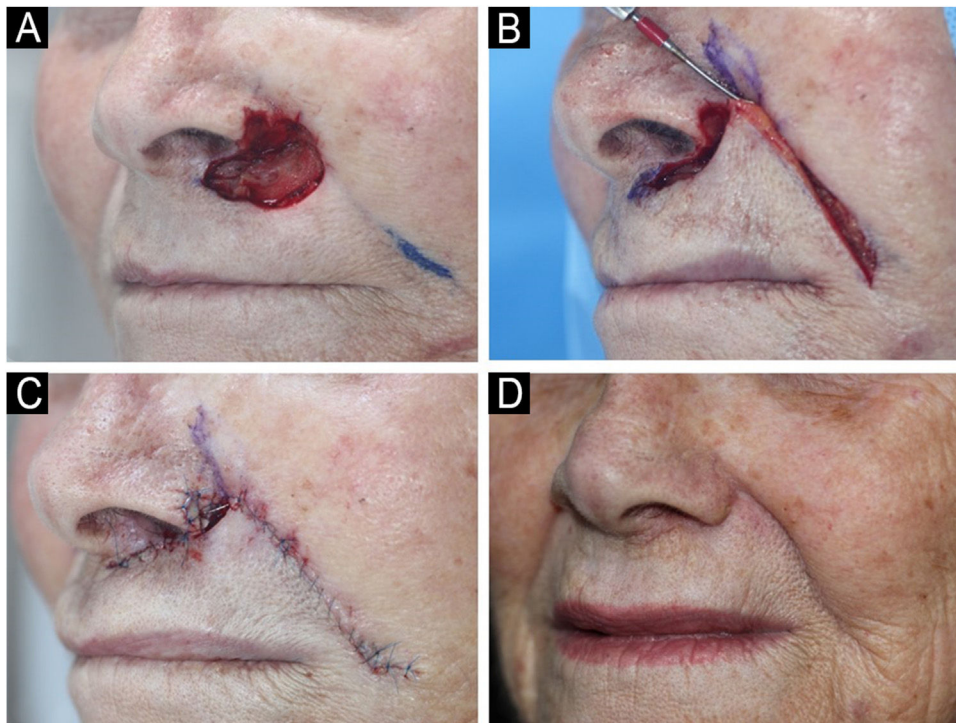


Figura 2 (A) Defeito cirúrgico após três estágios de cirurgia micrográfica de Mohs envolvendo múltiplas subunidades: região alar nasal, triângulo apical e lábio cutâneo superior. (B) Movimento de retalho de rotação. (C) Pós-operatório imediato. O lábio cutâneo superior e o triângulo apical foram restaurados com retalho de rotação nasolabial, enquanto a região alar nasal foi restaurada com enxerto de pele de espessura total. Uma pequena área foi deixada para cicatrizar por segunda intenção para ajudar a recriar a concavidade entre o nariz e o triângulo apical. (D) Dois meses de pós-operatório.

Reconstrução combinada foi usada em 242 casos (21,5%). A [figura 1](#) ilustra as reconstruções combinadas mais frequentemente utilizadas. Entre os casos de reconstrução combinada, 180 combinaram dois métodos e 62 combinaram três ou mais. Defeitos >20mm de diâmetro (35% vs. 11%, $p < 0,001$; OR = 4,2) e feridas que envolveram mais de uma unidade anatômica (32% vs. 5,2%, $p < 0,001$; OR = 8,6) foram mais comumente submetidos a reparos combinados ([tabela 1](#)).

Em relação à localização, feridas no nariz foram mais frequentemente reparadas com método combinado quando comparadas a outras unidades anatômicas faciais ([tabela 2](#)). Além disso, defeitos envolvendo as seguintes subunidades separadas por concavidade (parede lateral nasal/região bucinadora, parede lateral nasal/região alar e região alar nasal/região bucinadora) ou pele/mucosa concomitantemente (vermelhão/lábio cutâneo superior) foram mais frequentemente restaurados com métodos combinados ([tabela 1](#)).

Embora a maioria dos defeitos possa ser adequadamente restaurada usando um único método, a abordagem combinada tem sido cada vez mais relatada na literatura e foi frequentemente empregada no presente estudo.⁸⁻¹⁰ Estudos anteriores descreveram taxas de reconstrução combinada variando de 7,6% a 13%, menor do que o estudo atual.^{6,7}

Como relatado por Patel et al., a reconstrução combinada é útil em feridas que afetam a parede lateral nasal e a região alar simultaneamente, pois a preservação do sulco alar é essencial para a simetria facial.⁸ A [figura 2](#) fornece exemplo

cirúrgico de reconstrução combinada envolvendo a região alar nasal, o triângulo apical e o lábio cutâneo superior. No presente estudo, as feridas envolvendo essas subunidades foram aquelas mais frequentemente submetidas a métodos combinados. O mesmo ocorreu em defeitos na parede lateral nasal/região bucinadora, com o objetivo de recriar o sulco nasofacial.¹⁰ Esse conceito foi bem descrito em 2004 por Robinson et al., quando o autor associou métodos de reparo em feridas que afetaram mais de uma unidade anatômica.¹

Feridas maiores foram associadas à combinação de métodos, o que pode ser explicado pelo reservatório limitado de pele em algumas unidades anatômicas da face. Entretanto, como demonstrado no presente estudo, feridas pequenas ou comprometendo múltiplas subunidades também podem ser candidatas à reconstrução combinada. Por exemplo, ao associar o fechamento primário à cicatrização por segunda intenção, a área de granulação e o tempo de cicatrização são reduzidos. Outro exemplo comum é associar o fechamento primário a um enxerto da pele adjacente ("enxerto de Burrow"), reduzindo o tamanho da área receptora do enxerto.⁹ Essa prática é especialmente útil em pacientes anticoagulados para evitar grandes áreas de descolamento do retalho e aumento do risco de sangramento/hematoma pós-operatório.

Um ponto forte do estudo é o tamanho da amostra. A principal limitação é a experiência de uma única instituição/cirurgião, inerentemente observada na maioria dos estudos reconstrutivos. Embora vários métodos de fechamento possam alterar o custo nos Estados Unidos da

América (EUA) e em outros países, o custo não variou com base nos métodos de reconstrução nesta população do estudo.

Em conclusão, reconstruções combinadas foram relativamente frequentes nesta amostra, principalmente em defeitos >2cm e naqueles que acometiam subunidades separadas por concavidade. O conhecimento desses dados é relevante, pois associar métodos de reconstrução pode ser ferramenta útil para cirurgias dermatológicas ao discutir futuras reconstruções com pacientes para melhor adequar as expectativas.

Suporte financeiro

Nenhum.

Contribuição dos autores

Felipe Bochnia Cerci: Aprovação da versão final do manuscrito, revisão crítica da literatura, obtenção, análise e interpretação dos dados, revisão crítica do manuscrito, elaboração e redação do manuscrito, análise estatística, concepção e planejamento do estudo.

Leticia Mari Tashima: Aprovação da versão final do manuscrito, revisão crítica da literatura, obtenção, análise e interpretação dos dados, elaboração e redação do manuscrito, análise estatística, concepção e planejamento do estudo.

Stephanie Matthews: Aprovação da versão final do manuscrito, revisão crítica do manuscrito, elaboração e redação do manuscrito, revisão crítica da literatura.

Stanislav N. Tolkachjov: Aprovação da versão final do manuscrito, participação efetiva na orientação da pesquisa, revisão crítica do manuscrito.

Conflito de interesses

Nenhum.

Referências

1. Robinson JK. Segmental reconstruction of the face. *Dermatol Surg.* 2004;30:67–74.
2. Cerci FB, Tolkachjov SN. Reconstruções combinadas. In: Cerci FB, Fantini BC, editors. *Retalhos e enxertos em cirurgia micrográfica de Mohs.* Rio de Janeiro: Atheneu; 2022. p. 115–22.
3. Scott JF, Garland K, Bordeaux JS. Repair of a defect on the central face involving 9 cosmetic subunits. *Dermatol Surg.* 2022;48:571–3.

4. Frey MN, Rossini RC, Cerci FB. Purse string-suture combined with second intention healing for temporal region repair. *Surg Cosmet Dermatol.* 2018;10:68–71.
5. King BJ, Tolkachjov SN. West by East-West’’: combination repair of wide or multiple distal nasal defects. *Int J Dermatol.* 2020;59:1270–2.
6. Nätterdahl C, Kappelin J, Persson B, Lundqvist K, Ahnlide I, Saleh K, et al. Risk factors for complicated Mohs surgery in the South Sweden Mohs Cohort. *J Eur Acad Dermatol Venereol.* 2022;36:1113–7.
7. Archibald LK, Gupta R, Shahwan KT, Swick M, Bakker C, Mattox AR, et al. Periorbital reconstructive techniques following Mohs micrographic surgery or excisions: a systematic review. *Arch Dermatol Res.* 2023;315:1853–61.
8. Patel PM, Greenberg JN, Kreicher KL, Burkemper NM, Bordeaux JS, Maher IA. Combination of melolabial interpolation flap and nasal sidewall and cheek advancement flaps allows for repair of complex compound defects. *Dermatologic Surg.* 2018;44:785–95.
9. Benoit A, Leach BC, Cook J. Applications of Burrow’s grafts in the reconstruction of Mohs micrographic surgery defects. *Dermatologic Surg.* 2017;43:512–20.
10. Tate JA, Nijhawan RI. Repair of a defect involving the nasal sidewall, nasal ala, alar sulcus, and medial cheek. *Dermatologic Surg.* 2023;49:73–5.

Felipe Bochnia Cerci ^{a,b,c,*}, Leticia Mari Tashima ^c,
Stephanie Matthews ^d e Stanislav N. Tolkachjov ^{e,f,g}

^a *Dermatologia, Clínica Cepelle, Curitiba, PR, Brasil*

^b *Clínica Médica e Ciências da Saúde, Universidade Federal do Paraná, Curitiba, PR, Brasil*

^c *Serviço de Dermatologia, Hospital Universitário Evangélico Mackenzie, Curitiba, PR, Brasil*

^d *School of Medicine, University of Kansas Medical Center, Kansas City, Kansas, Estados Unidos*

^e *Dermatologia, Epiphany Dermatology, Dallas, Texas, Estados Unidos*

^f *Departamento de Dermatologia, The University of Texas at Southwestern Medical Center, Dallas, Texas, Estados Unidos*

^g *Divisão de Dermatologia, Baylor Scott & White, Dallas, Texas, Estados Unidos*

Autor para correspondência.

E-mail: cercihc@hotmail.com (F.B. Cerci).

Recebido em 31 de maio de 2024; aceito em 9 de julho de 2024

<https://doi.org/10.1016/j.abdp.2025.01.006>

2666-2752/ © 2025 Publicado por Elsevier España, S.L.U. em nome de Sociedade Brasileira de Dermatologia. Este é um artigo Open Access sob uma licença CC BY (<http://creativecommons.org/licenses/by/4.0/>).