



DERMATOPATOLOGIA

Sebaceoma do couro cabeludo que simula neoplasia maligna pigmentada ☆,☆☆

Bárbara Catojo Poggi ^{a,*}, Daniel Fernandes Melo ^b, Juliana Marques da Costa ^c
e Maria Auxiliadora Jeunon Sousa ^d

^a Departamento de Dermatologia, Hospital Naval Marcílio Dias, Rio de Janeiro, RJ, Brasil

^b Programa de Pós-Graduação em Ciências Médicas, Hospital Universitário Pedro Ernesto, Universidade do Estado do Rio de Janeiro, Rio de Janeiro, RJ, Brasil

^c Setor de Dermatologia Oncológica e Dermatoscopia, Departamento de Dermatologia, Hospital Naval Marcílio Dias, Rio de Janeiro, RJ, Brasil

^d ID – Investigação em Dermatologia, Rio de Janeiro, RJ, Brasil

Recebido em 10 de julho de 2018; aceito em 19 de dezembro de 2018

Disponível na Internet em 12 de novembro de 2019

PALAVRAS-CHAVE

Adenoma;
Dermoscopia;
Glândulas sebáceas;
Histologia;
Melanoma;
Neoplasias;
Neoplasias cutâneas;
Neoplasias das glândulas sebáceas

Resumo A correta identificação das lesões nodulares pigmentadas do couro cabeludo muitas vezes representa um verdadeiro desafio. Embora os padrões clínicos sejam relevantes e a dermatoscopia seja uma importante ferramenta auxiliar, por vezes sua interpretação é difícil e não conclusiva. Este trabalho discute um caso de sebaceoma que simula uma neoplasia maligna pigmentada com histopatologia conclusiva.

© 2019 Publicado por Elsevier España, S.L.U. em nome de Sociedade Brasileira de Dermatologia. Este é um artigo Open Access sob uma licença CC BY (<http://creativecommons.org/licenses/by/4.0/>).

Introdução

O diagnóstico das lesões nodulares pigmentadas do couro cabeludo pode representar um desafio. A clínica e a dermatoscopia são importantes na suspeição de lesões melanocíticas malignas, mas a histopatologia mantém seu papel fundamental na conclusão diagnóstica, uma vez que lesões de outra natureza podem simulá-las.

Relato do caso

Paciente do sexo feminino, 80 anos, fototipo II de Fitzpatrick, com antecedente de câncer de endométrio,

DOI referente ao artigo:

<https://doi.org/10.1016/j.abd.2019.09.007>

☆ Como citar este artigo: Poggi BC, Melo DF, Costa JM, Sousa MAJ. Sebaceoma on the scalp simulating a malignant pigmented neoplasia. An Bras Dermatol. 2019;94:590–3.

☆☆ Trabalho realizado no Hospital Naval Marcílio Dias, Rio de Janeiro, RJ, Brasil.

* Autor para correspondência.

E-mail: baby.poggi@hotmail.com (B.C. Poggi).

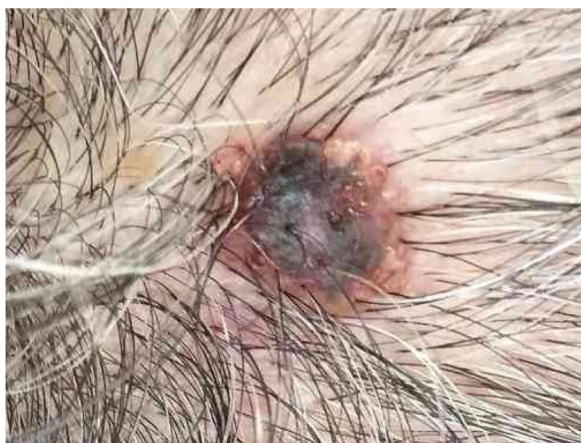

Figura 1 Nódulo enegrecido com base eritematosa e crosta central no vértice do couro cabeludo.



Figura 2 À dermatoscopia, observa-se crosta hemática e zona periférica eritematosa com glóbulos mal definidos.

desenvolveu lesão assintomática nodular e enegrecida com base eritematosa e crosta central no vértice do couro cabeludo (fig. 1). À dermatoscopia, observa-se área eritematoamarelada, glóbulos amarelados, crosta hemática, área vermelho-leitosa e vasos polimorfos, que sugere ceratose seborreica, tumor de anexo ou nevo melanocítico traumatizado (fig. 2). A presença de véu azul-esbranquiçado, área branca brilhante, aberturas foliculares assimétricas e estruturas romboidais não possibilitou exclusão da possibilidade de melanoma cutâneo (fig. 2). Foi feita biópsia excisional e o exame histopatológico evidenciou proliferação constituída por grandes massas de células basaloides e células sebáceas, dispostas de forma circunscrita, com a conclusão diagnóstica de sebaceoma.

Discussão

O sebaceoma já foi chamado de sebomatrixoma ou epitelioma sebáceo, e o termo epitelioma sugere malignidade. Classificado por Troy e Ackerman em 1984 como neoplasia benigna com diferenciação sebácea, acomete mais

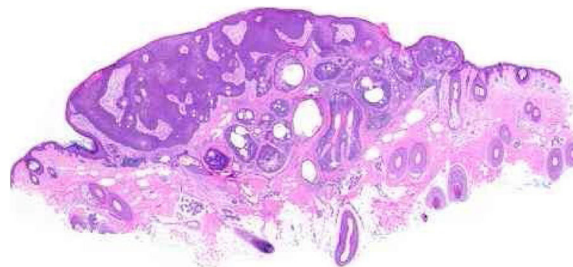


Figura 3 Sebaceoma. Neoplasia epitelial assimétrica disposta em "v", cujo vértice aponta para a profundidade. Há área de acantose à esquerda e predomínio de massas dérmicas à direita, que conferem assimetria intrínseca ao conjunto, característica pouco usual para esse tipo de proliferação. As massas têm formas e tamanhos regulares, predominantemente arredondadas ou ovais, e estão imersas em estroma colagenizado. Nesse aumento panorâmico já são percebidos grupamentos de células epiteliais de citoplasma pálido que permeiam as massas, representativas de sebócitos maduros (hematoxilina & eosina, 20×).

frequentemente mulheres, com predomínio na oitava década de vida.¹

Clinicamente, manifesta-se como tumoração exofítica hemisférica amarelada ou alaranjada, solitária ou raramente múltipla, localizada nas áreas seborreicas do corpo, sobretudo no couro cabeludo.^{1,2}

A dermatoscopia do sebaceoma pode apresentar área amorfa eritematoamarelada com ou sem ulcerações, vasos arboriformes que se ramificam de forma centrípeta. A área amorfa eritematoamarelada pode ser um achado importante que sugere a natureza sebácea da lesão.^{3,4}

Diversos tumores benignos de anexos apresentam-se como lesão única inespecífica e, por isso, necessitam do exame histopatológico para o diagnóstico definitivo. Há tumores para os quais não se suspeita de malignidade, por se situarem mais profundamente na derme, podendo assemelhar-se a cistos. Por outro lado, os tumores benignos conectam-se à epiderme ou a rechaçam, facilitam as ulcerações traumáticas e, com isso, simulam malignidade.^{5,6}

Tumores benignos e malignos são identificados pelo tipo de diferenciação que exibem, remanescentes de suas células de origem, embora nos tumores malignos não exista a riqueza de achados que as variantes benignas mostram. Em relação aos tumores sebáceos, os sinais de diferenciação são células sebáceas e ductos sebáceos (fig. 3).⁵

A glândula sebácea é composta por vários lóbulos que desembocam em um ducto conectado ao folículo piloso. Há uma única fileira de células indiferenciadas na periferia e células com graus crescentes de diferenciação por síntese de gordura até constituírem o sebócito com o núcleo chanfrado pelas várias depressões causadas pelos grandes vacúolos gordurosos. Na proximidade do ducto, as células sebáceas perdem o núcleo e é eliminada a secreção sebácea dita, por isso, holócrina.

Os sebaceomas são constituídos por maciços celulares localizados na derme, conectados ou não à epiderme, com arquitetura histológica que sugere benignidade: contornos arredondados, maior eixo vertical e simetria, diferente dos carcinomas sebáceos, apesar da eventual presença de

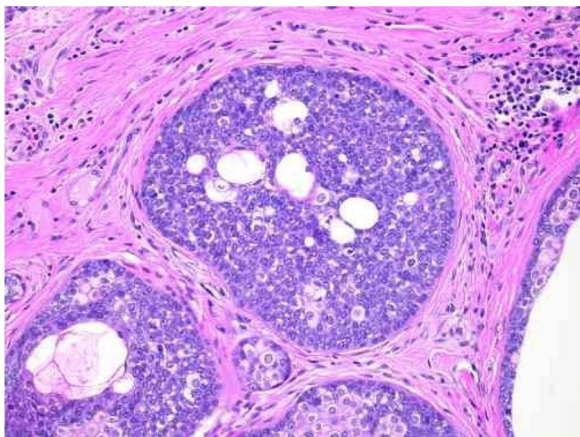


Figura 4 Sebaceoma. Detalhe de massas epiteliais dispostas em meio à derme. Nota-se predomínio de células de núcleos redondos vesiculosos e de citoplasma escasso (sebócitos imaturos), permeadas, em menor número, por células de citoplasma pálido que contêm múltiplos vacúolos lipídicos, algumas com núcleos chanfrados (sebócitos maduros), dispostas aleatoriamente e associadas a esboço de ductos. Ausência de paliçada na periferia das massas (hematoxilina & eosina, 200×).

mitoses (fig. 3). São compostos por células indiferenciadas e por células com diferentes graus de diferenciação sebácea. A ausência de paliçada periférica e de fendas entre os agregados e o estroma possibilita distingui-los dos carcinomas basocelulares com diferenciação sebácea.^{5,6}

O que diferencia o adenoma sebáceo do sebaceoma é o arranjo celular e a proporção entre as células indiferenciadas, mais numerosas nos sebaceomas. No adenoma sebáceo, a disposição dessas últimas na periferia dos agregados e as com algum grau de diferenciação na porção central remetem à glândula sebácea normal, o que facilita sua identificação. Diferentemente da glândula normal, são várias as camadas de células indiferenciadas periféricas. A proliferação substitui a epiderme e secreta para a superfície, em vez de drenar para o canal folicular através do ducto sebáceo, por onde o sebo da glândula normal atinge a superfície.

No sebaceoma, com os dois tipos de células dispostos de maneira desordenada, é necessária a busca dos sebócitos – e eles podem ser esparsos – com diferenciação mais avançada. Em contrapartida, os ductos sebáceos, ausentes nos adenomas, estão presentes nos sebaceomas e servem como pista para a busca ativa do sebócito.

Mesmo que o adenoma sebáceo tenha as características arquiteturais e citológicas mais próximas da glândula normal, ele foi considerado por alguns autores como um segundo tipo de carcinoma sebáceo, pela presença de empilhamento celular e figuras de mitose nas células periféricas indiferenciadas.^{6,7}

Na distinção entre as neoplasias benignas e malignas, o grau de diferenciação celular é considerado critério muito importante; as malignas são menos diferenciadas, já que a divisão celular é maior nas células indiferenciadas. Diferenciação avançada e malignidade são conceitos opostos. Nos tumores sebáceos, os sinais de diferenciação são as células sebáceas e os ductos sebáceos (fig. 4).⁶

É possível supor que a secreção dos adenomas sebáceos, livremente eliminada na superfície, não sofra o efeito

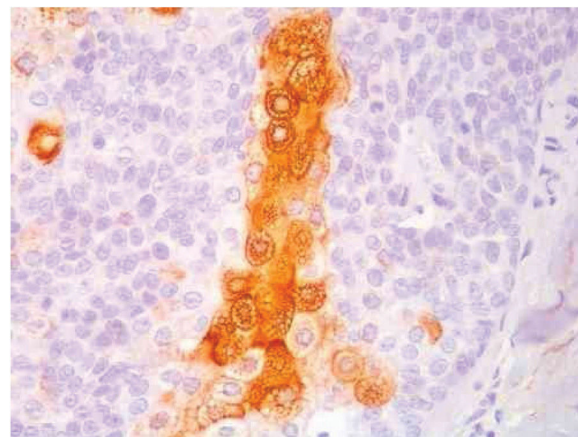


Figura 5 Positividade na reação imuno-histoquímica com o anticorpo anti-EMA em padrão reticular citoplasmático ao redor dos vacúolos lipídicos (aumento original de 400×).

de uma compressão retrógrada, como deve ocorrer com o passar do sebo por um ducto estreito na glândula normal. É uma especulação julgar que a secreção retida até sua eliminação seja fator que iniba a divisão celular e sua ausência nos adenomas sebáceos favoreça a proliferação celular. É bom lembrar que, nos bulbos pilosos de folículos anagênicos que produzem uma haste de pelo continuamente a um ritmo razoável, também ocorre empilhamento celular e mitoses.

A imuno-histoquímica evidencia no sebaceoma positividade multifocal das células neoplásicas nas reações com os anticorpos anti-CK7 e anti-EMA e negatividade nas reações com os anticorpos anti-CK20 e anti-BerEp4 (fig. 5).

A presença de neoplasias com diferenciação sebácea ou de múltiplos ceratoacantomas pode ser reveladora da síndrome de Muir Torre, constituída por adenocarcinomas viscerais localizados principalmente no trato gastrointestinal, genitourinário, endométrio e laringe. Acomete predominantemente homens na quinta década de vida. O rastreamento clínico é obrigatório, como no caso da paciente em questão.^{8,9}

Considerações finais

O diagnóstico das lesões nodulares pigmentadas do couro cabeludo é desafiador. A dermatoscopia é uma excelente ferramenta para a definição desses casos, pois apresenta padrões bem estabelecidos para o diagnóstico das lesões tumorais, pigmentadas ou não. Entretanto, não substitui o exame histopatológico, que foi fundamental para a caracterização da natureza sebácea dessa neoplasia.

Suporte financeiro

Nenhum.

Contribuição dos autores

Bárbara Catojo Poggi: elaboração e redação do manuscrito; obtenção, análise e interpretação dos dados.

Daniel Fernandes Melo: aprovação da versão final do manuscrito; concepção e planejamento do estudo; elaboração e redação do manuscrito; participação intelectual em conduta propedêutica e/ou terapêutica de casos estudados; revisão crítica do manuscrito.

Juliana Marques da Costa: aprovação da versão final do manuscrito; elaboração e redação do manuscrito; participação intelectual em conduta propedêutica e/ou terapêutica de casos estudados; revisão crítica do manuscrito.

Maria Auxiliadora Jeunon Sousa: aprovação da versão final do manuscrito; elaboração e redação do manuscrito; participação efetiva na orientação da pesquisa; participação intelectual em conduta propedêutica e/ou terapêutica de casos estudados; revisão crítica da literatura; revisão crítica do manuscrito.

Conflito de interesses

Nenhum.

Agradecimentos

À contribuição de grande valor da Dra. Thais Roberta Ura Garcia e do Dr. Thiago Jeunon de Sousa Vargas, cujas participações foram fundamentais para a conclusão do artigo.

Referências

1. Murcia CEF, Sehtman A, Martinez J, Gonzalez V, Juarez MA, Allevato M, et al. Sebaceoma-epitelioma sebáceo. *Arch Argent Dermatol.* 2010;60:233-7.
2. Flux K. Sebaceous Neoplasms. *Surg Pathol Clin.* 2017;10:367-82.
3. Coppola R, Carbotti M, Zanframundo S, Rinati MV, Graziano A, Panasiti V. Use of dermoscopy in the diagnosis of sebaceoma. *J Am Acad Dermatol.* 2015;72:e143-5.
4. Laureano A, Fernandes C, Cardoso J. Morfologia e Padrões Vasculares em Dermatoscopia – Parte II. Prática Clínica. *Revista da Sociedade Portuguesa de Dermatologia e Venereologia.* 2014;72:307-24.
5. Misago N, Mihara I, Ansai S, Narisawa Y. Sebaceoma and related neoplasms with sebaceous differentiation: a clinicopathologic study of 30 cases. *Am J Dermatopathol.* 2002;24:294-304.
6. Ackerman AB, Nussen-Lee S, Tan MA. *Histopathologic Diagnosis of Neoplasms with Sebaceous Differentiation: Atlas and text.* 2nd ed. New York: Ardor Scribend; 2009. p. 156-69.
7. Ackerman AB, Nussen Lee. Neoplasms in all organs of Muir-Torre syndrome are carcinomas. Sebaceous carcinomas and squamous-cell carcinomas (keratoacanthomas) in the skin and adenocarcinomas, squamous-cell carcinomas, and transitional-cell carcinomas in internal organs. *Dermatopathol Pract Concept.* 1999;5:312-8.
8. Rodrigues dos Santos BM, da Conceição SA, Fontes D, de Andrade Júnior JCCG, de Andrade DC, Lacerda Filho A. Síndrome de Muir-Torre: relato de caso. *Rev Bras Colo-Proctol.* 2002;22:260-3.
9. Schwartz RA, Torre DP. The Muir-Torre syndrome: a 25-year retrospect. *J Am Acad Dermatol.* 1995;33:90-104.