

4. García-Doval I, Peteiro C, Toribio J. Amitriptyline-induced erythema annulare centrifugum. *Cutis*. 1999;63:35–6.
5. Sardana K, Chugh S, Mahajan K. An observational study of the efficacy of azithromycin in erythema annulare centrifugum. *Clin Exp Dermatol*. 2018;43:296–9.

Diego Fernandez-Nieto *, Daniel Ortega-Quijano , Juan Jimenez-Cauhe  e Sonia Bea-Ardebol 

Departamento de Dermatologia, Hospital Universitario Ramón y Cajal, Madrid, Espanha

* Autor para correspondência.

E-mail: fnietodiego@gmail.com (D. Fernandez-Nieto).

Recebido em 24 de julho de 2019; aceito em 15 de maio de 2020

Disponível na internet em 1 de janeiro de 2021

2666-2752/ © 2020 Sociedade Brasileira de Dermatologia. Publicado por Elsevier España, S.L.U. Este é um artigo Open Access sob uma licença CC BY (<http://creativecommons.org/licenses/by/4.0/>).

Sarcoma epitelióide de extremidade com nove anos de evolução

Prezado Editor,

O sarcoma epitelióide (SE) é um subtipo histológico raro de sarcoma de partes moles – representa menos de 1% de todos os sarcomas de tecidos moles de adultos.¹ Incide principalmente nas extremidades de pacientes jovens e envolve derme, subcutâneo ou tecidos moles mais profundos. A etiologia permanece desconhecida, com percentual elevado de metástase linfonodal e pulmonar.² É relatado um caso de paciente do sexo masculino, 49 anos de idade. Apresentava múltiplas úlceras dolorosas no membro superior esquerdo havia nove anos, que aumentaram em número e extensão e que não cicatrizavam. O quadro iniciou com lesão no punho esquerdo após trauma contuso com martelo. Ao exame dermatológico, observava-se a presença de múltiplas úlceras com bordas elevadas, infiltradas, algumas com fundo purulento, outras com fundo granuloso e sanguinolento, agrupadas, de tamanhos variados, acometendo toda a extensão do membro superior esquerdo (figs. 1 e 2). Apresentava, ainda, nódulos infiltrados: um com superfície eritemato-violácea, de consistência amolecida, e outros com superfícies exulceradas, em trajeto linear, em ombro esquerdo. Perda ponderal de 10 kg no último ano. O paciente queixava-se de dor intensa e contínua, e fazia uso frequente

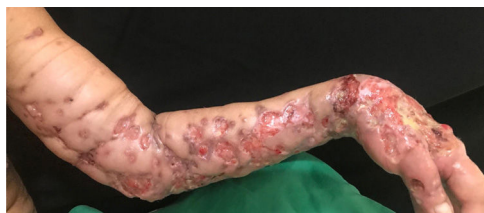

Figura 1 Múltiplas úlceras com bordas elevadas e infiltradas, algumas com fundo purulento e outras de fundo granuloso e sanguinolento.

de analgésicos e anti-inflamatórios. Já havia realizado diversos esquemas com antibioticoterapia oral, parenteral e local, sem melhora. As hipóteses iniciais foram de micobacteriose e micoses profundas. Radiografia de tórax evidenciou densificações lineares das bases pulmonares e pequena imagem nodular projetada em campo pulmonar esquerdo medindo cerca de 0,3 cm. O exame histopatológico mostrou neoplasia infiltrativa constituída por células epitelióides e fusiformes com citoplasma eosinofílico e núcleos irregulares com nucléolos evidentes, fibrose do tecido adjacente e focos de necrose (fig. 3). O exame imuno-histoquímico mostrou expressão para citoqueratinas AE1/AE3, CD34 e perda completa da expressão de INI-1. Esses achados são consistentes com o diagnóstico de SE. O SE apresenta-se inicialmente como nódulos indolores de crescimento lento, localizados, que evoluem para úlceras crônicas que não cicatrizam, com margens elevadas, habitualmente nas extremidades distais de adultos jovens, embora haja descrição de casos acometendo crianças e idosos. Apesar de crescer lentamente, pode ser um tumor extremamente agressivo, com curso clínico caracterizado por taxas elevadas de recorrência local e potencial metastático, principalmente para linfonodos e pulmões.^{3,4} Histologicamente, apresenta arranjo nodular das células neoplásicas de aspecto epitelióide com degeneração central e necrose. A invasão vascular é rara. As células neoplásicas são ovais ou poligonais e grandes, semelhantes ao do rhabdomyosarcoma. As células fusiformes lembram fibrossarcoma ou fibro-histiocitoma maligno.² Na análise imuno-histoquímica, o SE apresenta, caracteristicamente, reatividade para marcadores epitelióides, assim como para marcadores mesenquimais. É consistentemente positivo para citoqueratina, EMA e expressão de vimentina. Existe uma coloração positiva para CD34 em quase 50% dos casos; INI-1 é deficiente em aproximadamente 90% dos casos.^{1,4} A ressecção cirúrgica completa é a

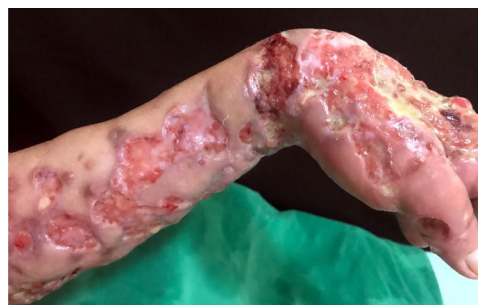

Figura 2 Detalhe das múltiplas úlceras com bordas elevadas e infiltradas.

DOI referente ao artigo:

<https://doi.org/10.1016/j.abd.2020.06.007>

☆ Como citar este artigo: Bittencourt MJS, Lima CS, Dias AL, Neri CC. Epithelioid sarcoma of the upper limb with nine years of evolution. *An Bras Dermatol*. 2021;96:116–7.

☆☆ Trabalho realizado no Centro Universitário do Estado do Pará, Belém, PA, Brasil.

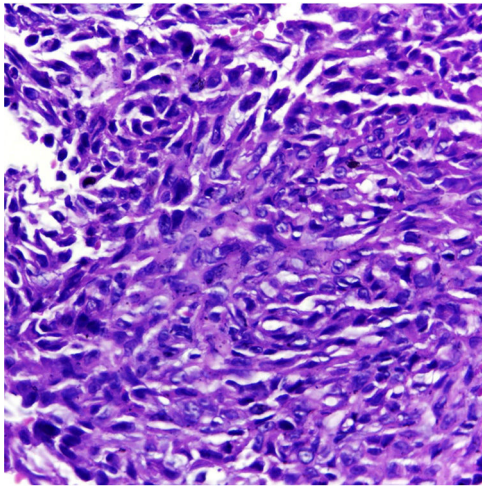


Figura 3 Neoplasia infiltrativa constituída por células epitelioides e fusiformes com citoplasma eosinofílico e núcleos irregulares com nucléolos evidentes (Hematoxilina & eosina, 400 ×).

base da terapia curativa para SE. Alguns autores recomendam fortemente a excisão local radical, com amputação, como o primeiro procedimento operatório.⁵ Relata-se um caso raro de SE de extremidade, de evolução longa sem diagnóstico, e ressalta-se que o dermatologista apresenta papel fundamental no reconhecimento clínico desta neoplasia.

Suporte financeiro

Nenhum.

Contribuição dos autores

Maraya de Jesus Semblano Bittencourt: Aprovação da versão final do manuscrito; obtenção, análise e interpretação dos dados; revisão crítica da literatura; revisão crítica do manuscrito.

Caren dos Santos Lima: Elaboração e redação do manuscrito; obtenção, análise e interpretação dos dados; revisão crítica da literatura; revisão crítica do manuscrito.

Aline de Lima Dias: Aprovação da versão final do manuscrito; elaboração e redação do manuscrito; participação

intelectual em conduta propedêutica e/ou terapêutica de casos estudados; revisão crítica da literatura; revisão crítica do manuscrito





Camilla Côrrea Neri: Elaboração e redação do manuscrito; obtenção, análise e interpretação dos dados; revisão crítica da literatura; revisão crítica do manuscrito.

Conflito de interesses

Nenhum.

Referências

1. Thway K, Jones RL, Noujaim J, Fisher C. Epithelioid sarcoma: diagnostic features and genetics. *Adv Anat Pathol*. 2016;23:41–9.
2. Nunes LF, Fiod NJJ, Vasconcelos RAT, Meohas W, Rezende JFN. Epithelioid sarcoma: clinical behavior, prognostic factors and survival. *Rev Col Bras Cir*. 2010;37:251–5.
3. Fleury LFF Jr, Sanches JA Jr. Primary cutaneous sarcomas. *An Bras Dermatol*. 2006;81:207–21.
4. Akpınar F, Dervis E, Demirkesen C, Akpınar AC, Ergun SS. Epithelioid sarcoma of the extremities. *Indian J Dermatol Venereol Leprol*. 2014;80:168–70.
5. Burgos AM, Chávez JG, Sánchez JL, Sánchez NP. Epithelioid sarcoma: a diagnostic and surgical challenge. *Dermatol Surg*. 2009;35:687–91.

Maraya de Jesus Semblano Bittencourt ,
Caren dos Santos Lima , Aline de Lima Dias *
e Camilla Côrrea Neri 

Departamento de Dermatologia, Centro Universitário do Estado do Pará, Belém, PA, Brasil

* Autor para correspondência.

E-mail: dias.alinelima@gmail.com (A.L. Dias).

Recebido em 21 de janeiro de 2020; aceito em 10 de junho de 2020

Disponível na internet em 31 de dezembro de 2020

2666-2752/ © 2020 Sociedade Brasileira de Dermatologia. Publicado por Elsevier España, S.L.U. Este é um artigo Open Access sob uma licença CC BY (<http://creativecommons.org/licenses/by/4.0/>).

Dermatite granulomatosa neutrofílica em palçada induzida por etanercepte☆☆



Prezado Editor,

Paciente do sexo feminino, 37 anos de idade, foi encaminhada ao nosso hospital com queixa de febre e

endurecimento e edema da parede torácica. Apresentava artrite reumatoide e estava sendo tratada com anti-inflamatórios não esteroides e metotrexato havia seis anos, além de etanercepte (25 mg por três semanas) havia dois anos, antes da apresentação. O exame físico revelou endurecimento de cor avermelhada com sensibilidade aumentada e edema na região mamária esquerda (fig. 1). Esse quadro também era acompanhado por várias pústulas minúsculas. Os dados laboratoriais mostraram proteína C-reativa elevada (14,91 mg/dL), anticorpo antinuclear (1:160), anticorpos anti-SS-A (> 240 U/mL) e teste de Schirmer positivo (olho esquerdo; 2 mm). A paciente não havia sido diagnosticada com síndrome de Sjögren até apresentar-se em nosso hospital.

Uma biópsia de pele revelou degeneração basofílica das fibras de colágeno misturada com numerosos restos

DOI referente ao artigo:

<https://doi.org/10.1016/j.abd.2020.06.005>

☆ Como citar este artigo: Ishikawa M, Yamamoto T. Etanercept-induced palisaded neutrophilic granulomatous dermatitis. *An Bras Dermatol*. 2021;96:117–9.

☆☆ Trabalho realizado no Departamento de Dermatologia, Fukushima Medical University, Fukushima, Japão.