



QUAL O SEU DIAGNÓSTICO?

Caso para diagnóstico. Nódulo dorsal em menino de 10 anos ☆,☆☆



Gongjun Xu ^{a,*}, Xuefeng Fu ^b, Jinxian Fang ^a e Chiqing Huang ^a

^a Departamento de Dermatologia, Jinhua Fifth Hospital, Jinhua, Zhejiang, China

^b Departamento de Dermatologia, Jinhua Municipal Central Hospital, Jinhua, Zhejiang, China

Recebido em 29 de maio de 2020; aceito em 20 de agosto de 2020

Disponível na Internet em 27 de fevereiro de 2021

PALAVRAS-CHAVE

Granuloma eosinófilo;
Proteínas S100;
Tumor de células
granulares

Resumo Os tumores de células granulosas (TCG) são neoplasias raras de tecidos moles. A imuno-histoquímica dos TCG é positiva para S100, NSE e CD68. Neste relato, descrevemos o caso de um menino de 10 anos que apresentou um nódulo na região dorsal. A biópsia revelou agregados e massas de grandes células epitelioides e fusiformes. As células apresentavam abundante citoplasma granular eosinofílico. A análise imuno-histoquímica foi positiva para CD68, NKI/C3, Syn; fracamente positiva para NSE; e negativa para S-100, SOX10, HMB45, melan-A, citoqueratina, SMA, EMA e CD163. O índice de imunorreatividade com Ki-67 foi inferior a 1%. Foi feito o diagnóstico de um TCG negativo para S-100, cutâneo e benigno.

© 2021 Publicado por Elsevier España, S.L.U. em nome de Sociedade Brasileira de Dermatologia. Este é um artigo Open Access sob uma licença CC BY (<http://creativecommons.org/licenses/by/4.0/>).

Relato do caso

Um menino de 10 anos de idade apresentou um nódulo na região dorsal que aumentou rapidamente de tamanho após dois meses. A lesão não era dolorosa nem sensível ao toque.

Ao exame físico, notou-se no dorso uma lesão nodular subcutânea única, firme, de contornos bem definidos (fig. 1A). O nódulo subcutâneo media 3 × 2 cm e estava aderido aos tecidos moles profundos. A biópsia revelou agregados e lâminas de grandes células epitelioides e fusiformes, com bordas celulares distintas, separadas por finos e delicados septos de tecido conjuntivo. As células tinham abundante citoplasma granular eosinofílico e ocasionais glóbulos redondos profundamente eosinofílicos. Os núcleos eram vesiculares com cromatina pálida e um único nucléolo central. Os anexos cutâneos apresentavam-se encarcerados pelo tumor (fig. 1 B-D). O estudo IHQ revelou que o tumor era positivo para CD68, vimentina e sinaptofisina (Syn); fracamente positivo para NSE; e negativo para SOX10, HMB45, melan-A, citoqueratina, SMA, EMA, CD163, CD56 e CD34. Na presença de

DOI referente ao artigo:

<https://doi.org/10.1016/j.abd.2020.08.009>

☆ Como citar este artigo: Xu G, Fu X, Fang J, Huang C. Case for diagnosis. Dorsal nodule in a 10-year-old male. An Bras Dermatol. 2021;96:237–9.

☆☆ Trabalho realizado no Departamento de Dermatologia, Jinhua Fifth Hospital, Jinhua, China.

* Autor para correspondência.

E-mail: jxfxgj2009@163.com (G. Xu).

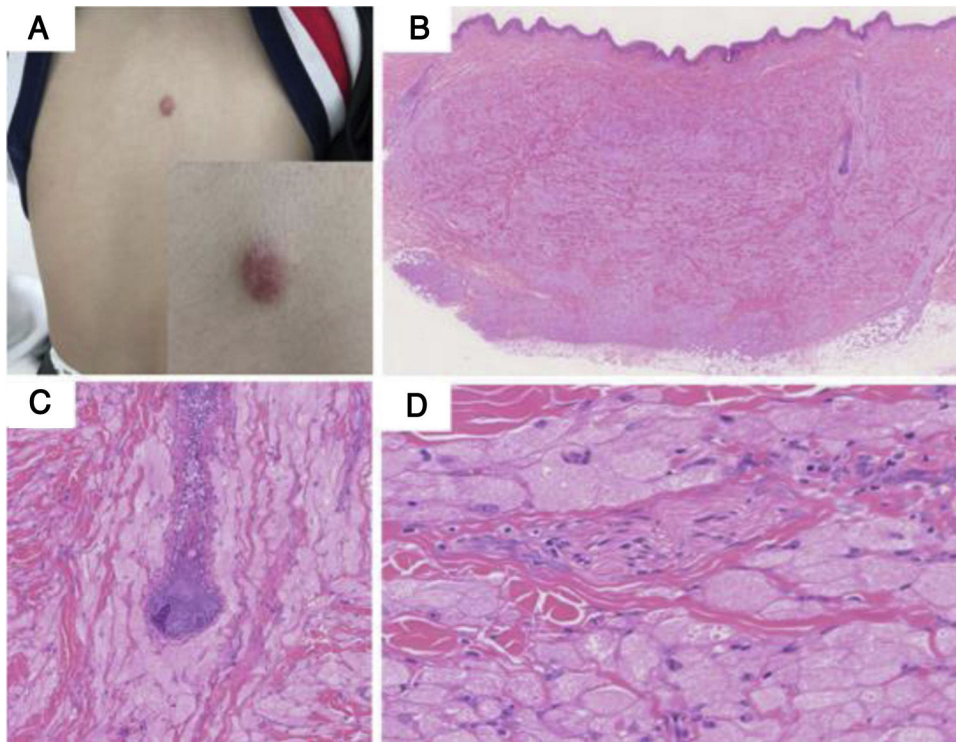


Figura 1 (A), Nódulo solitário, redondo, medindo 3 × 2 cm, vermelho-escuro, cupuliforme, firme, localizado na região dorsal. (B), Em pequeno aumento observam-se massas de grandes células com bordas celulares distintas, separadas por finos e delicados septos de tecido conjuntivo. O tumor estava recoberto por epiderme normal (Hematoxilina & eosina, 40 ×). (C), O folículo piloso apresentava-se encarcerado pelo tumor (Hematoxilina & eosina, 100 ×). (D), As células apresentavam abundante citoplasma granular eosinofílico e ocasionais glóbulos redondos profundamente eosinofílicos. Os núcleos eram vesiculares com cromatina pálida e um único nucléolo central. Um filete nervoso também era visível (Hematoxilina & eosina, 200 ×).

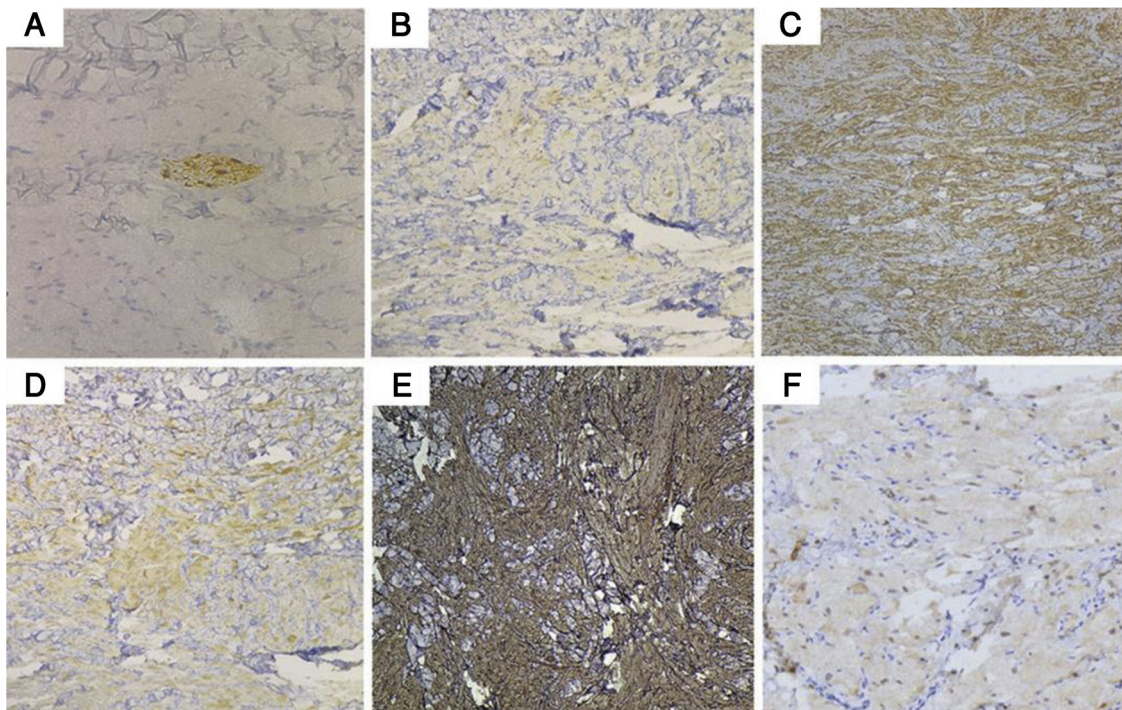


Figura 2 Fotomicrografias dos estudos imuno-histoquímicos. (A), A proteína S-100 foi negativa nas células tumorais, enquanto o filete nervoso serviu como um controle positivo interno (ampliação original 200×). (B), CD68; (C), vimentina; (D), Syn; (E), NKI/C3 (CD63) foram positivos (ampliação original, 100 ×); (F), NSE foi fracamente positiva (ampliação original, 200 ×).

controles internos e externos positivos, as células tumorais foram negativas para proteína S100. Os grânulos intracitoplasmáticos eram difusamente e fortemente positivos para NKI/C3 (CD63) (fig. 2 A-F). O índice Ki-67 foi inferior a 1%.

Qual o seu diagnóstico?

- a) Xantoma tuberoso
- b) Dermatofibroma
- c) Leiomioma
- d) Tumor de células granulosas S-100-negativo

Discussão

Os tumores de células granulosas (TCG) cutâneos se apresentam principalmente como nódulo solitário assintomático, de crescimento lento, com localização multifocal em 5% a 14% dos casos¹. Histopatologicamente, os TCG são compostos por massas de grandes células fusiformes, ovoides e poligonais. No grande aumento, as células apresentam citoplasma abundante e finamente granular e pequenos núcleos de aspecto benigno com nucléolos ocasionais. Os TCG mostram positividade forte e difusa para a proteína S-100, NSE, CD68, NKI/C3 e vimentina. Esse padrão de imunomarcção sugere origem nas células de Schwann. Entretanto, ainda há muito debate sobre a histogênese dos TCG, incluindo células musculares estriadas e lisas, fibroblastos perineurais, histiócitos, células neurogênicas, células mesenquimais indiferenciadas e células polifiléticas².

Uma variante distinta do TCG negativa para a proteína S-100 já foi relatada. Em 1991, um TCG originalmente negativo para S-100 foi relatado como sendo um “tumor de células granulosas, polipoide primitivo”³. As células tumorais no caso aqui relatado foram negativas para a proteína S-100, mas mostraram forte marcação com Syn e fraca com NSE. Esse padrão de imunorreatividade sugere origem neuroendócrina. A imunorreatividade com CD68 indica a presença de lisossomos mais do que uma linhagem histiocítica, pois as células tumorais foram negativas com CD163. Os grânulos intracitoplasmáticos foram difusamente e fortemente positivos com NKI/C3, com um grande número de lisossomos no citoplasma das células tumorais.

Alguns relatos sugeriram que a ausência de expressão de S-100 pode ser decorrente de um processo de diferenciação alterado em TCG malignos⁴. Embora nosso caso não tenha apresentado características clínicas ou histopatológicas de malignidade, um seguimento adequado deve ser realizado para uma melhor caracterização do comportamento dessa rara neoplasia.

Suporte financeiro

Nenhum.

Contribuições dos autores

Gongjun Xu: Concepção e planejamento do estudo; preparação e redação do manuscrito; revisão crítica do manuscrito.

Xuefeng Fu: Concepção e planejamento do estudo; preparação e redação do manuscrito.

Jinxian Fang: Desenho e planejamento do estudo; preparação e redação do manuscrito.

Chiqing Huang: Participação efetiva na orientação de pesquisa; revisão crítica da literatura.

Conflito de interesses

Nenhum.

Referências

1. Liu TT, Han Y, Zheng S, Li B, Liu YQ, Chen YX, et al. Primary cutaneous malignant granular cell tumor: a case report in China and review of the literature. *Diagn Pathol.* 2015;10:113.
2. Arican O, Ciralik H, Sasmaz S. Multiple plaques on the back: S-100 negative benign granular cell tumor. *J Dermatol.* 2005;32:585–8.
3. LeBoit PE, Barr RJ, Burall S, Metcalf JS, Yen TS, Wick MR. Primitive polypoid granular-cell tumor and other cutaneous granular-cell neoplasms of apparent nonneural origin. *Am J Surg Pathol.* 1991;15:48–58.
4. Rosina P, Cunego S, Franz CZ, D’Onghia FS, Chiericato G. Pathergic pyoderma gangrenosum in a venous ulcer. *Int J Dermatol.* 2002;41:166–7.