

CARTA - INVESTIGAÇÃO

Associação entre pênfigo e lúpus eritematoso sistêmico: revisão sistemática e metanálise^{☆,☆☆}



Prezado Editor,

O pênfigo define um grupo de doenças autoimunes mediadas por IgG que têm como alvo o epitélio escamoso da pele e da mucosa oral, manifestando-se como bolhas e erosões intraepidérmicas que podem ser gravemente debilitantes. A etiologia autoimune e a cronicidade dos distúrbios do pênfigo estimularam a investigação de sua associação com outras doenças autoimunes. Alguns estudos observam a coexistência de pênfigo e lúpus eritematoso sistêmico (LES). Desconhece-se a existência ou não de uma verdadeira associação entre essas doenças. Aqui, realizamos uma revisão sistemática e metanálise para avaliar a associação entre pênfigo e LES.

De acordo com as diretrizes PRISMA, as pesquisas foram realizadas utilizando os bancos de dados PubMed, Cochrane Central Register of Controlled Trials, Cochrane Database of Systematic Reviews, Ovid Medline, ACP Journal Club e Database of Abstracts of Review of Effectiveness desde suas datas de início até agosto de 2019. Os termos de busca utilizados foram: “pemphigus foliaceus”, “pemphigus vulgaris”, ou “pemphigus” em conjunto com “systemic lupus erythematosus”, “lupus” ou “SLE”. Os estudos incluídos compararam casos de LES em pacientes com pênfigo *versus* controles. Os casos de pênfigo incluíram seus subtipos (pênfigo vulgar, pênfigo vegetante, pênfigo foliáceo, pênfigo eritematoso e pênfigo induzido por fármacos). Os estudos foram excluídos se o diagnóstico clínico não tivesse sido confirmado por imunofluorescência direta ou indireta ou ensaio de imunoabsorção enzimática. Relatos de casos, revisões

e estudos sem controles também foram excluídos. O *odds ratio* (OR) foi calculado utilizando o modelo de efeitos aleatórios considerando a heterogeneidade do estudo de base avaliada com a estatística I. Como estatística complementar, um número necessário para tratar (NNT) foi calculado utilizando o OR e a taxa de prevalência de LES na América do Norte (241 / 100.000 pessoas, 0,241%) como substituto para a taxa de evento esperada do paciente (PEER, do inglês *patient expected event rate*).¹ Review Manager Versão 5.3 (Cochrane Collaboration, Oxford, Reino Unido) foi o *software* estatístico utilizado.

Foram identificadas 661 referências e, após a exclusão de ocorrências duplicadas ou irrelevantes, quatro estudos foram incluídos (tabela 1).²⁻⁵ Uma associação estatisticamente significativa entre pênfigo e LES foi observada (OR = 2,16, IC95%: 1,09-4,25, p = 0,03), com heterogeneidade (I² = 50%) (fig. 1). O NNT foi calculado em 405, utilizando as taxas de prevalência de LES na América do Norte como substituto para PEER e o OR de 2,16.¹

Uma diátese autoimune descreve a associação de condições autoimunes. Embora a literatura que descreve a coexistência de pênfigo e LES seja limitada, o pênfigo eritematoso (também conhecido como síndrome de Senear-Usher), uma síndrome de superposição entre o pênfigo vulgar e o LES, foi descrito em 1926.⁶ Isso pode indicar uma associação fisiopatológica subjacente entre as duas condições. Estudos sorológicos demonstram que um terço dos casos de pênfigo vulgar apresenta positividade para anticorpos antinucleares com padrão homogêneo, que está associado ao LES ativo.⁷ Além disso, um estudo recente de associação do genoma completo (GWAS, do inglês *genome-wide association study*) identificou novas vias de células T-CD4⁺ entre o pênfigo e o LES, e caracterizou IRF8 e STAT1 como genes regulatórios principais.⁸ Tanto o pênfigo quanto o LES apresentam diversos anticorpos. Um mecanismo proposto entre essas condições autoimunes é o fenômeno *epitope-spreading* em que a resposta autoinflamatória inicial expõe novos antígenos, alimentando a reação autoimune subsequente.⁹

As limitações de nosso estudo incluem a falta de dados relativos a subtipos imunopatológicos, características clínicas, gravidade da doença, cronologia dos diagnósticos (ou seja, qual diagnóstico precedeu o outro), informações relacionadas ao tratamento e um valor verdadeiro de PEER para obter um NNT mais preciso. Além disso, diferentes tipos de estudo, tamanhos de coorte e

DOI referente ao artigo:

<https://doi.org/10.1016/j.abd.2020.07.009>

☆ Como citar este artigo: Ramachandran V, Phan K, Smith SD. Association between pemphigus and systemic lupus erythematosus: a systematic review and meta-analysis. An Bras Dermatol. 2021;96:243–5.

☆☆ Trabalho realizado no Departamento de Dermatologia, Liverpool Hospital, Sydney, Austrália e na University of New South Wales, Sydney, Austrália.

Tabela 1 Características dos estudos que avaliaram a associação entre pênfigo e lúpus eritematoso sistêmico

Autor, Periódico	Título	Local	Desenho do estudo	Número de casos	Número de controles
Chiu, Eur J Dermatol. 2017;27(4):375-81. ²	Comorbid autoimmune diseases in patients with pemphigus: a nationwide case-control study in Taiwan	Taiwan	Caso-controle	1.998	7.992
Hsu, Br J Dermatol. 2016; 174(6):1290-8. ³	Comorbidities and inpatient mortality for pemphigus in the U.S.A.	EUA	Transversal	6.406	87.033.305
Kridin, J Am Acad Dermatol. 2017; 77(6):1174-5. ⁴	Association between pemphigus and psoriasis: A population-based large-scale study	Israel	Transversal e metanálise	1.985	9.874
Parameswaran, Br J Dermatol. 2015; 172(3):729-38. ⁵	Identification of a new disease cluster of pemphigus vulgaris with autoimmune thyroid disease, rheumatoid arthritis, and type I diabetes	Global (primariamente EUA)	Transversal e metanálise	230	Estatísticas gerais da população (Center for Disease Control and Prevention)

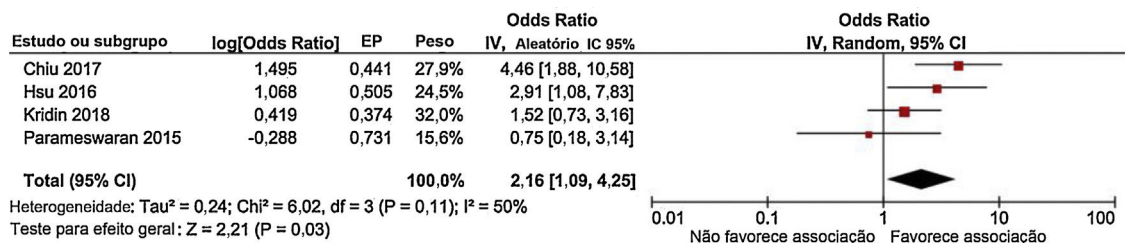


Figura 1 Gráfico em floresta (do inglês, *forest plot*) representando a associação entre pênfigo e lúpus eritematoso sistêmico (p = 0,03).

dados demográficos dos pacientes podem influenciar as estatísticas.

Encontramos uma associação entre pênfigo e LES, embora de ocorrência clínica incomum. No entanto, os médicos que cuidam de pacientes com pênfigo devem estar cientes dessa possível associação. Mais pesquisas são necessárias para elucidar a base molecular dessa associação, julgar mais especificamente seu significado clínico e prevalência e, possivelmente, identificar estratégias terapêuticas ideais para pacientes com coexistência de ambas as condições.

Suporte financeiro

Nenhum.

Contribuições dos autores

Vignesh Ramachandran: Aprovação da versão final do manuscrito; concepção e planejamento do estudo; preparação e redação do manuscrito; coleta, análise e interpretação de dados; participação efetiva na orientação da pesquisa; revisão crítica da literatura; revisão crítica do manuscrito.

Kevin Phan: Análise estatística; aprovação da versão final do manuscrito; concepção e planejamento do estudo; coleta, análise e interpretação de dados; participação efetiva na orientação da pesquisa; revisão crítica da literatura; revisão crítica do manuscrito.

Saxon D. Smith: Aprovação da versão final do manuscrito; concepção e planejamento do estudo; preparação e redação do manuscrito; participação efetiva na orientação da pesquisa; revisão crítica do manuscrito.

Conflito de interesses

Nenhum.

Referências

- Rees F, Doherty M, Grainge MJ, Lanyon P, Zhang W. The worldwide incidence and prevalence of systemic lupus erythematosus: a systematic review of epidemiological studies. *Rheumatology* (Oxford). 2017;56:1945–61.
- Chiu YW, Chen YD, Hua TC, Wu CH, Liu HN, Chang YT. Comorbid autoimmune diseases in patients with pemphigus: a nationwide case-control study in Taiwan. *Eur J Dermatol*. 2017;27:375–81.
- Hsu DY, Brieva J, Sinha AA, Langan SM, Silverberg JI. Comorbidities and inpatient mortality for pemphigus in the U.S.A. *Br J Dermatol*. 2016;174:1290–8.
- Kridin K, Zelber-Sagi S, Comaneshter D, Cohen AD. Association between pemphigus and psoriasis: A population-based large-scale study. *J Am Acad Dermatol*. 2017;77:1174–5.
- Parameswaran A, Attwood K, Sato R, Seiffert-Sinha K, Sinha AA. Identification of a new disease cluster of pemphigus vulgaris with autoimmune thyroid disease, rheumatoid arthritis and type I diabetes. *Br J Dermatol*. 2015;172:729–38.
- Senear FE, Usher B. An unusual type of pemphigus combining features of lupus erythematosus. *Arch Dermatol*. 1926;13:761–81.
- Ghandi N, Kamyab K, Attar SNG, Ghiasi M, Daneshpazhooh M, Karbaksh M, et al. Antinuclear antibody in patients with pemphigus vulgaris: a case-control study. *Br J Dermatol*. 2012;167:107.
- Sezin T, Vorobyev A, Sadik CD, Zillikens D, Gupta Y, Ludwig RJ. Gene expression analysis reveals novel shared gene signatures and candidate molecular mechanisms between pemphigus and systemic lupus erythematosus in CD4(+) T cells. *Front Immunol*. 2018;8:1992.
- Vanderlugt CL, Miller SD. Epitope spreading in immune-mediated diseases: implications for immunotherapy. *Nat Rev Immunol*. 2002;2:85–95.

Vignesh Ramachandran ^{a,*}, Kevin Phan ^{b,c} e Saxon D. Smith ^d

^a Departamento de Dermatologia, Baylor College of Medicine, Houston, Texas, Estados Unidos

^b Departamento de Dermatologia, Liverpool Hospital, Sydney, Austrália

^c University of New South Wales, Sydney, Austrália

^d Departamento de Dermatologia, The Dermatology & Skin Cancer Centre, Sydney, Austrália

* Autor para correspondência.

E-mail: vig.ramachandran@gmail.com (V. Ramachandran).

Recebido em 7 de fevereiro de 2020; aceito em 23 de julho de 2020

2666-2752/ © 2021 Publicado por Elsevier España, S.L.U. em nome de Sociedade Brasileira de Dermatologia. Este é um artigo Open Access sob uma licença CC BY (<http://creativecommons.org/licenses/by/4.0/>).

Perfil clínico e laboratorial da esporotricose urbana em hospital terciário na cidade de São Paulo^{☆,☆☆}



Prezado Editor,

A esporotricose é a micose subcutânea mais frequente da América Latina, onde é considerada endêmica.¹ No final do século XX, foram descritos os primeiros casos de transmissão zoonótica no Rio de Janeiro, dando início a um surto epidêmico que se estendeu a outras regiões do Brasil.^{2–4} A falta de notificação dessa doença omite sua real abrangência no país, o que ocorre em sua cidade mais populosa, São Paulo.^{5,6} O presente estudo apresenta dados clínicos e laboratoriais dos casos de esporotricose atendidos em hospital terciário do centro de São Paulo de 2012 a 2020 com a proposta de fortalecer o conhecimento dessa doença. Trata-se de estudo retrospectivo que analisou dados de prontuários de

pacientes atendidos na clínica de dermatologia do referido hospital. Em cada caso foram avaliadas as características do paciente (idade, sexo, comorbidades e contato com animal doente), da doença (localização, tempo de doença, forma clínica e tratamento) e métodos diagnósticos realizados (exame micológico direto – EMD, cultura de fungos – CF e exame histopatológico – EH).

No período analisado foram atendidos 20 pacientes, com faixa etária de 2 a 81 anos (média de 32,2 ± 25,10 anos), dos quais 55% eram do sexo feminino e 45%, masculino. Quanto ao rastreamento zoonótico, 30% negaram contato com animal e 70% afirmaram contato prévio com gato doente, sem outro animal mencionado. Os resultados obtidos estão descritos na [tabela 1](#).

Quanto às características da doença, a presença das lesões durou de 3 a 167 semanas até a consulta com o dermatologista, com média de 20,85 ± 36,24 semanas. Os membros foram os locais mais afetados, totalizando 15 casos (75%); houve dois casos de concomitância de membro superior e inferior e outros dois casos de membros e face, a qual foi o segundo local mais afetado, presente em seis pacientes (30%). A forma linfocutânea foi a mais frequente, em 50% dos casos (10 pacientes), seguida da forma inoculação múltipla em cinco casos (25%), cutânea fixa em três casos (15%), duas formas mucosa ocular e uma imunorreativa (eritema nodoso) ([fig. 1](#)). Interessante notar que a maioria dos casos (60%) acometeu pacientes nos extremos de idade, correspondente à população de maior contato

DOI referente ao artigo:

<https://doi.org/10.1016/j.abd.2020.07.010>

[☆] Como citar este artigo: Veasey JV, Neves Neto MF, Ruiz LRB, Zaitz C. Clinical and laboratory profile of urban sporotrichosis in a tertiary hospital in the city of São Paulo. *An Bras Dermatol*. 2021;96:245–8.

^{☆☆} Trabalho realizado na Clínica de Dermatologia, Hospital da Santa Casa de Misericórdia de São Paulo, São Paulo, SP, Brasil.