

5. Hoang MP. Role of immunohistochemistry in diagnosing tumors of cutaneous appendages. *Am J Dermatopathol.* 2011;33:765–71.

Andrey Amorim de Lima <sup>a,\*</sup>, Monica Santos <sup>a</sup>,  
Patricia Motta de Moraes <sup>b</sup>  
e Carlos Alberto Chirano Rodrigues <sup>c</sup>

<sup>a</sup> Departamento de Ensino e Pesquisa, Fundação de Dermatologia Tropical e Venereologia Alfredo da Matta, Manaus, AM, Brasil

<sup>b</sup> Departamento de Dermatopatologia, Fundação de Dermatologia Tropical e Venereologia Alfredo da Matta, Manaus, AM, Brasil

<sup>c</sup> Departamento de Cirurgia Dermatológica, Fundação de Dermatologia Tropical e Venereologia Alfredo da Matta, Manaus, AM, Brasil

\* Autor para correspondência.

E-mail: [amorim.andrey@hotmail.com](mailto:amorim.andrey@hotmail.com) (A.A. Lima).

Recebido em 21 de dezembro de 2019; aceito em 5 de março de 2020

2666-2752/ © 2021 Sociedade Brasileira de Dermatologia. Publicado por Elsevier España, S.L.U. Este é um artigo Open Access sob uma licença CC BY (<http://creativecommons.org/licenses/by/4.0/>).

## Diagnóstico tardio de hiper-homocisteinemia com provável evolução para elefantíase nostra verrucosa e úlceras nas pernas<sup>☆,☆☆</sup>



Prezado Editor,

A homocisteína é um aminoácido intermediário derivado do metabolismo da metionina em cisteína com demonstrada associação ao estresse oxidativo e dano endotelial.<sup>1</sup>

A hiper-homocisteinemia pode ser causada por distúrbios genéticos em vias metabólicas, deficiência nutricional, insuficiência renal, hipotireoidismo, diabetes e tabagismo.<sup>1-3</sup> Representa um importante fator de risco para mortalidade cardiovascular em pacientes com história de infarto do miocárdio, acidente vascular cerebral, angina, diabetes ou hipertensão.<sup>2</sup>

Paciente do sexo masculino, negro, 60 anos de idade, iniciou acompanhamento com a Dermatologia em 2011 em decorrência de sintomas de xerose e edema de membros inferiores nos últimos oito anos. Na ocasião, foi realizada biópsia que evidenciou espessamento da epiderme, acantose, alongamento dos sulcos e depósitos de mucina dérmica. A impregnação com ferro coloidal foi positiva, e a coloração para vermelho do Congo se demonstrou negativa; o diagnóstico clínico-patológico foi de mixedema pré-tibial.

O paciente evoluiu com tromboflebite no membro inferior esquerdo, com ausência de trombose venosa profunda. Optou-se pelo início de antibioticoterapia terapêutica para erisipela e, posteriormente, foi prescrita penicilina benzatina intramuscular profilática a cada 21 dias. Cuidados tópicos foram realizados com o uso de curativos à base de collagenase e cloranfenicol.

Durante a evolução, houve períodos de cicatrização intercalados com piora. Em 2018, após a disponibilização dos testes de trombofilia na instituição de saúde, realizou-se um painel de estados hipercoaguláveis: dosagens de pro-

teína C e S, antitrombina, complemento total e C3, gene da protrombina, mutação do fator de Leiden, anticorpos anti-cardiolipina e lúpico, eletroforese de proteínas e FAN, os quais estavam todos dentro da faixa de normalidade. Dentro dos resultados séricos alterados, foram observados níveis séricos de homocisteína de 17,8 μmol/L (faixa normal: 5 e 12 μmol/L) e a heterozigotia nos segmentos C677T e A1298C para mutação metilenotetra-hidrofolato redutase (MTHFR).

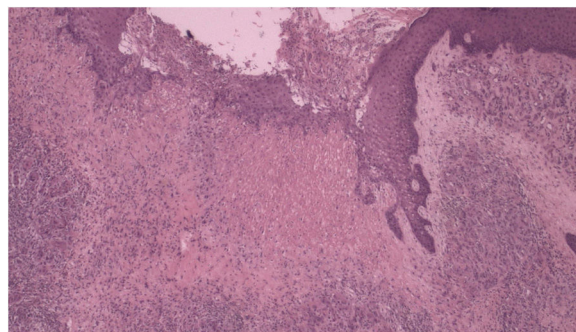
Nova biópsia cutânea ([fig. 1](#)) e ultrassonografia com Doppler do membro inferior esquerdo foram realizados. Em termos histopatológicos, apresentaram-se com fibroplasia, vasos neoformados associado a infiltrado linfocítico inflamatório com exsudato de neutrófilos na derme. Ao exame ultrassonográfico, foram identificadas varizes, incontinência da veia safena magna e poplítea associada a tromboflebite recanalizada da veia safena magna.

O início do tratamento deu-se com o uso de complexo de vitamina B e ácido fólico por via oral, além da manutenção dos curativos diários.

Em seis meses, observou-se melhora dos níveis séricos de homocisteína para 16,2 μmol/L e cicatrização das lesões dermatológicas ([figs. 2 e 3](#)).

No seguimento posterior de um ano, o paciente não apresentou novas úlceras.

As alterações vasculares induzidas pela hiper-homocisteinemia são multifatoriais, incluindo dano ao endotélio, aumento da peroxidação lipídica e da agregação plaquetária.<sup>1</sup> O dano ao vaso é resultado de um processo inflamatório que causa a adesão de neutrófilos e células T às células endoteliais, com liberação posterior da citocina IL-8 e proteína quimioatrativa de monócitos-1.<sup>1</sup>



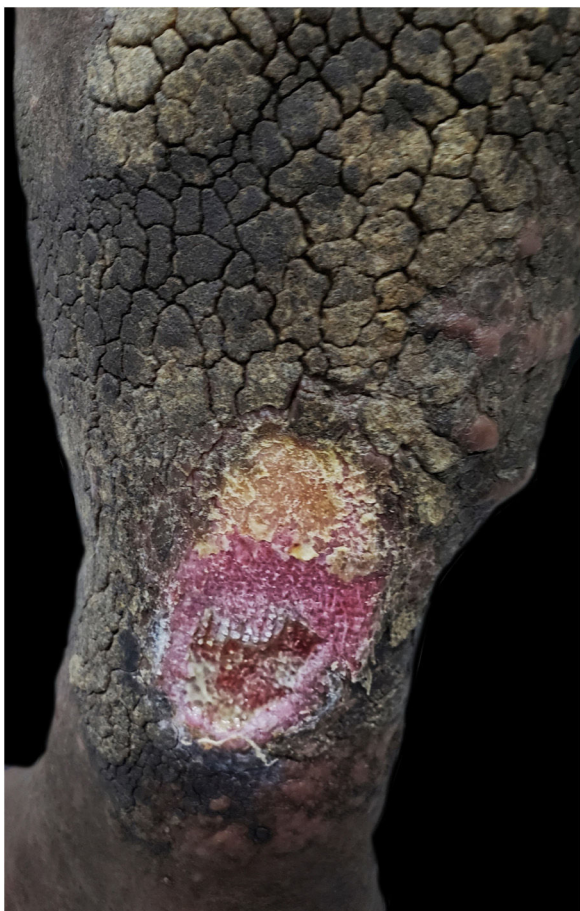**Figura 1** Histopatologia com fibroplasia, vasos neoformados associados a infiltrado linfocítico inflamatório com exsudato de neutrófilos (Hematoxilina & eosina, 40×).

DOI referente ao artigo:

<https://doi.org/10.1016/j.abd.2020.04.014>

☆ Como citar este artigo: Abdalla BMZ, Oliveira RTG, Afonso RI, Criado PR. A late diagnosis of hyperhomocysteinemia with probable evolution to verrucous elephantiasis nostra and leg ulcers. *An Bras Dermatol.* 2021;96:253–5.

☆☆ Trabalho realizado na Faculdade de Medicina do ABC, Santo André, SP, Brasil.



**Figura 2** Úlcera no membro inferior esquerdo antes de iniciar o tratamento.

A enzima MTHFR catalisa a etapa de metiltetra-hidrofolato necessário para a ressíntese de metionina a partir de homocisteína.<sup>3</sup> Essa via metabólica tem a participação do cofator vitamina B12 e ácido fólico.<sup>4</sup>

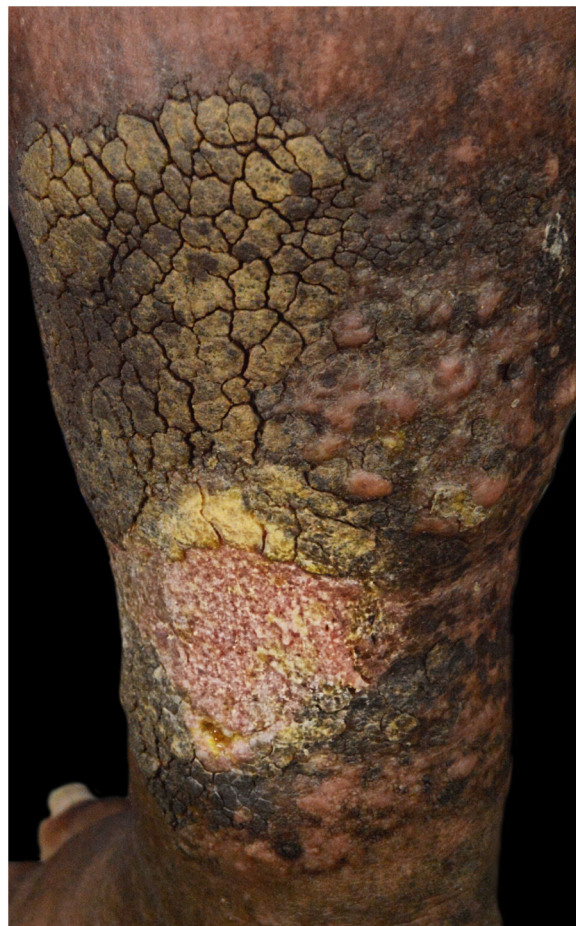O gene MTHFR tem pelo menos dois polimorfismos funcionais, 677CT e 1298AC.<sup>3</sup> O primeiro alelo está associado à redução da atividade enzimática, concentrações no soro, plasma e glóbulos vermelhos e aumento da concentração de homocisteína no plasma.<sup>3</sup>

A hiper-homocisteinemia é encontrada nos casos de dermatite e úlcera por estase, mostrando que pode estar associada à patogênese.<sup>1,5</sup> A suplementação com vitamina B6, B12 e ácido fólico pode diminuir os níveis de homocisteína, mesmo em pacientes com concentrações séricas normais de vitamina.<sup>1,3</sup>

O presente caso deve alertar os médicos sobre estados hipercoaguláveis em pacientes com úlcera de pernas com menos de 50 anos de idade, bem como a necessidade de abordagem diferenciada na progressão de úlceras de extremidades inferiores.

Os autores defendem que a investigação laboratorial de homocisteína deve ser lembrada no diagnóstico diferencial em casos de úlceras de membros inferiores.<sup>4</sup>

A redução da homocisteína utilizando a reposição de certos suplementos vitamínicos selecionados pode ser a direção futura da prevenção do desenvolvimento da doença.<sup>1,3</sup>



**Figura 3** Cura completa da úlcera no membro inferior esquerdo após dois meses de tratamento.

### Suporte financeiro

Nenhum.

### Contribuição dos autores

Beatrice Abdalla: Aprovação da versão final do manuscrito; concepção e planejamento do estudo; elaboração e redação do manuscrito; obtenção, análise e interpretação dos dados; revisão crítica da literatura.

Renan Tironi Giglio de Oliveira: Elaboração e redação do manuscrito.

Rafaela Issa Afonso: Participação intelectual em conduta propedêutica e/ou terapêutica de casos estudados.

Paulo Ricardo Criado: Aprovação da versão final do manuscrito; participação intelectual em conduta propedêutica e/ou terapêutica de casos estudados; revisão crítica da literatura; revisão crítica do manuscrito.





### Conflito de interesses

Nenhum.

### Referências

1. Durmazlar SPK, Akgul A, Eskioglu F. Hyperhomocysteinemia in patients with stasis dermatitis and ulcer: A novel finding with important therapeutic implications. *J Dermatolog Treat.* 2009;20:336-9.

- de Franciscis S, de Sarro G, Longo P, Buffone G, Molinari V, Stilitano DM, et al. Hyperhomocysteinaemia and chronic venous ulcers. *Int Wound J*. 2015;12:22–6.
- Brustolin S, Giugliani R, Félix TM. Genetics of homocysteine metabolism and associated disorders. *Braz J Med Biol Res*. 2010;43:1–7.
- Çaytemel C, Demir FT, Büyükbabani N, Türkoğlu Z, Uzuner EG. Multifactorial Painful Leg Ulcers Due to Hyperhomocysteinemia, Plasminogen Activator Inhibitor-1 4G/5G Heterozygote Gene Mutation, and Beta Thalassemia Minor: A Case Report. *Int J Low Extrem Wounds*. 2019;18:339–41.
- Pugashetti R, Zedek DC, Seiverling EV, Rajendran P, Berger T. Dermal mucinosis as a sign of venous insufficiency. *J Cutan Pathol*. 2010;37:292–6.

Beatrice Martinez Zugaib Abdalla <sup>a,\*</sup>,  
Renan Tironi Giglio de Oliveira <sup>a</sup>,  
Rafaela Issa Afonso <sup>a</sup>  
e Paulo Ricardo Criado <sup>b,c</sup>

<sup>a</sup> Faculdade de Medicina do ABC, Santo André, SP, Brasil  
<sup>b</sup> Departamento de Dermatologia, Faculdade de Medicina, Universidade de São Paulo, São Paulo, SP, Brasil  
<sup>c</sup> Centro Universitário Saúde ABC, Santo André, SP, Brasil

\* Autor para correspondência.

E-mail: [bmzabdalla@gmail.com](mailto:bmzabdalla@gmail.com) (B.M. Abdalla).

Recebido em 29 de novembro de 2019; aceito em 13 de abril de 2020

2666-2752/ © 2021 Sociedade Brasileira de Dermatologia. Publicado por Elsevier España, S.L.U. Este é um artigo Open Access sob uma licença CC BY (<http://creativecommons.org/licenses/by/4.0/>).

## Siringofibroadenoma écrino reativo desencadeado por dano térmico: relato de caso<sup>☆,☆☆</sup>



Prezado Editor,

O siringofibroadenoma écrino (SFAE) é um tumor raro que consiste da proliferação de estruturas ductais que se assemelham à porção acral das glândulas sudoríparas écrinas. Foi descrito por Mascaró em 1963, e há na literatura pouco mais de 70 casos publicados.<sup>1,2</sup> Embora histologicamente distinto, a apresentação clínica do SFAE é variável, desde uma pápula, placa ou nódulo solitário até múltiplas lesões, com predileção pelas extremidades de pacientes mais idosos.<sup>2,3</sup> Não há consenso quanto a sua patogênese: tumor, hamartoma ou hiperplasia reacional.<sup>4</sup> Este relato agrega aspectos inéditos, visto que demonstra a associação do SFAE ao dano térmico e o tratamento exitoso por meio de corticoide tóxico.

Paciente do sexo masculino, 71 anos de idade, aposentado e sem comorbidades. Referia uso de emplastro tipo térmico que gera calor, constituído por pó de ferro, carbono ativado, vermiculite, cloreto de potássio e água (Fenaflan Patch®) para tratar dor na região lateral da coxa direita. Entretanto, teve reação local com ardência e queimação, retirando o emplastro antes do tempo indicado. Nos dias seguintes, desenvolveu pápulas e placa vegetante, eritematosas, por vezes friáveis e com sangramento, com leve prurido. Progrediu durante três meses, atingindo o tamanho de 4 cm (fig. 1). Foi realizada biópsia com *punch* de 5 mm. O exame anatomopatológico evidenciou cordões epiteliais anastomosantes de células cuboides formando trabéculas embebidas em estroma fibroso e mixoide bastante vasculari-

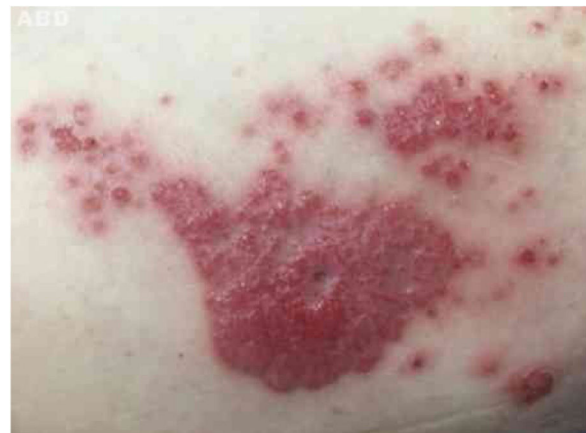zado partindo da epiderme à derme profunda. O diagnóstico de SFAE do tipo reativo foi firmado (figs. 2 e 3).

Foi administrado clobetasol em creme 0,05% com aplicação oclusiva uma vez ao dia por 20 dias, com resposta plenamente efetiva, permanecendo eritema residual do tipo pós-inflamatório que se resolveu totalmente em poucos meses.

A classificação mais atual do SFAE admite cinco subtipos: solitário; múltiplos sem alterações cutâneas; nevoide associado à displasia ectodérmica; múltiplo associado à síndrome de Schöpf; e reativo associado a dermatoses neoplásicas ou inflamatórias.<sup>3</sup> Há, na literatura, descrição ocasional com outras entidades, tanto inflamatórias quanto neoplásicas, incluindo penfigoide bolhoso, líquen plano erosivo palmo-plantar, psoríase, sífilis congênita, nevo sebáceo, úlcera cutânea crônica, carcinoma basocelular e espinocelular.<sup>2</sup>

O tipo reativo provavelmente é desencadeado a partir de dano tecidual, e no processo de reparo e remodelamento ocorre hiperplasia responsiva ao agravo.<sup>3</sup> Todavia, não há relatos associando o SFAE após injúrias térmicas como fator desencadeante – de nosso conhecimento, este é o primeiro relato.

A confirmação diagnóstica é através da histopatologia, e os ductos écrinos podem ou não ser visualizados. A imuno-



**Figura 1** Placa vegetante e pápulas eritematosas e rosadas agrupadas na região lateral da coxa direita.

DOI referente ao artigo:

<https://doi.org/10.1016/j.abd.2020.05.014>

☆ Como citar este artigo: Cunha Filho RR, Quioca LJ, Rastelli GJC, Fillus Neto J. Reactive eccrine syringofibroadenoma triggered by thermal damage: case report. *An Bras Dermatol*. 2021;96:255–6.

☆☆ Trabalho realizado na Universidade do Oeste de Santa Catarina, Campus de Joaçaba, SC, Brasil.