

Escorbuto: difícil de lembrar, fácil de diagnosticar e tratar^{☆☆}



Prezado Editor,

O escorbuto é uma doença incomum atualmente, mas ainda existe, principalmente em grupos de risco para hipovitaminoses.¹⁻³ Pela baixa suspeição, suas manifestações clínicas acabam não sendo bem interpretadas, levando a uma busca extensiva por diagnósticos diferenciais.¹ O escorbuto apresenta achados cutâneos que são pistas fundamentais, em especial a púrpura perifolicular, que parece ser encontrada apenas nessa doença.² Geralmente há sintomas sistêmicos associados; é comum a ocorrência de sangramentos.² O prognóstico é excelente, com resposta clínica já nos primeiros dias de reposição vitamínica.^{1,2}

Os autores relatam o caso de paciente do sexo masculino, 63 anos de idade, hipertenso, diabético, com insuficiência renal crônica em hemodiálise havia cinco anos. Queixava-se de lesões com aumento progressivo nos últimos dois meses, assintomáticas, principalmente nos membros inferiores. Além disso, relatava fraqueza, episódios de epistaxe e referia ingestão alimentar limitada a sanduíches e outros carboidratos, negando consumo de frutas e verduras. Ao exame físico, apresentava áreas purpúricas, em placas e isoladas, a maioria puntiforme com localização perifolicular, acometendo os membros inferiores (figs. 1 e 2), membros superiores e dorso. Na inspeção da cavidade oral, não foram encontradas alterações. À dermatoscopia, visualizavam-se pelos em saca-rolha (fig. 3). Níveis plasmáticos de ácido ascórbico extremamente baixos corroboraram o diagnóstico (0,08 mg/dL com valor de referência de 0,5-1,5 mg/dL). O exame anatomopatológico mostrou foliculite, perifoliculite e ceratose infundibular, achados comuns no escorbuto. Dias após suplementação oral de vitamina C, dose de 300 mg/dia, houve resolução das lesões de pele, além de melhora da astenia e do sangramento nasal. Não houve relato de sangramento gengival nesse caso – historicamente, a manifestação mais clássica do escorbuto –, ressaltando que sua ausência não exclui o diagnóstico da doença.

A causa do escorbuto é a deficiência de ácido ascórbico (vitamina C), encontrado em frutas e vegetais frescos.^{2,3} Períodos históricos de maior importância foram “a grande fome irlandesa da batata”, entre 1845 e 1849, quando a população da Irlanda se reduziu em 20% a 25%, a “guerra civil americana” e, mais recentemente, a “guerra do Afeganistão”, em 2002. Apesar de incomum e lembrado por seus aspectos históricos, o escorbuto não é uma doença erradicada – ela ainda é encontrada, em especial em indivíduos com dietas estranhas, idosos, alcoolistas, portadores de neoplasias ou distúrbios de absorção intestinal e pacientes em hemodiálise. Os rins reabsorvem a vitamina C e a excretam na urina apenas quando ultrapassa o nível sérico, porém na

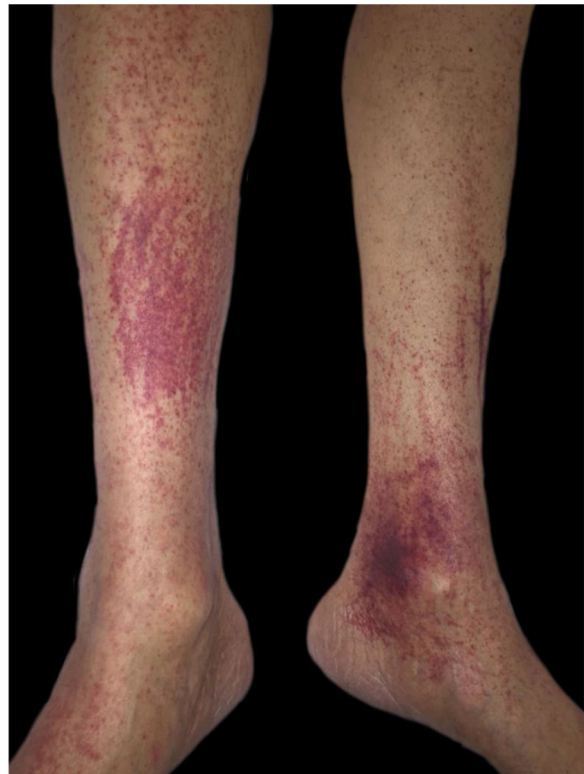

Figura 1 Áreas purpúricas nos membros inferiores.

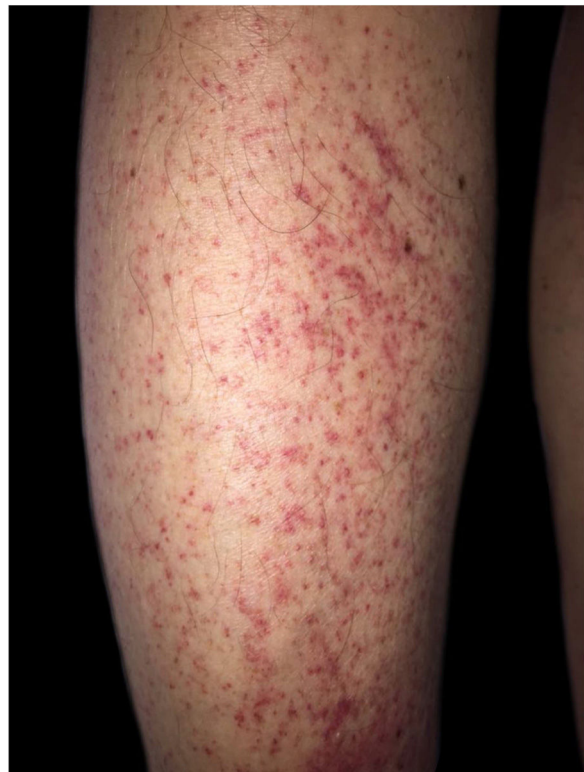

Figura 2 Púrpuras de localização perifolicular.

DOI referente ao artigo:

<https://doi.org/10.1016/j.abd.2020.03.024>

☆ Como citar este artigo: Souza PRM, Dupont L, Rodrigues FE. Scurvy: hard to remember, easy to diagnose and treat. An Bras Dermatol. 2021;96:257–8.

☆☆ Trabalho realizado na Santa Casa de Porto Alegre, Porto Alegre, RS, Brasil.

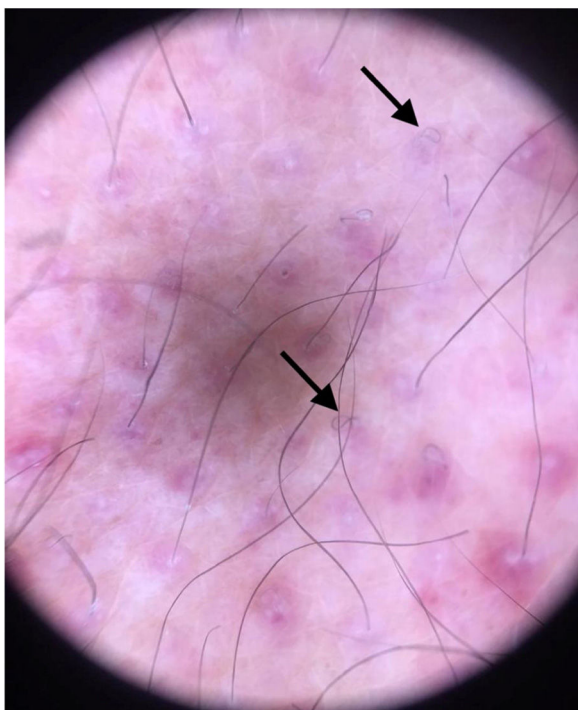


Figura 3 Dermatoscopia: pelos em saca-rolha.

diálise essa depuração é indiscriminada, aumentando risco para deficiência.³

O ácido ascórbico tem papel importante na formação do colágeno e da matriz extracelular, função leucocitária, absorção de ferro, metabolismo do ácido fólico e outros processos enzimáticos. Anomalias na estrutura do colágeno interrompem a integridade do pelo, do tecido conjuntivo e dos vasos sanguíneos, levando a manifestações cutâneas características do escorbuto.⁴

As queixas iniciais, após um a três meses de deficiência, costumam ser de fraqueza, mal-estar, artralguas, anorexia e labilidade emocional. A fragilidade capilar predispõe à púrpura, mais frequente nos membros inferiores, petéquias, equimoses, sangramento gengival, epistaxe e hemorragia óssea.² Outros achados dermatológicos incluem hiperqueratose folicular e hemorragias subungueais.⁴ A dermatoscopia revela folículos pilosos esbranquiçados com pelo em forma de “saca-rolha” cercado por um halo violáceo-hemorrágico; a área esbranquiçada corresponde à fibrose perifolicular, e o halo violáceo, ao extravasamento de hemácias.⁵

O diagnóstico do escorbuto é clínico, confirmado por baixos níveis séricos de vitamina C. Há ocorrência de sintomas geralmente com concentrações plasmáticas menores que 0,2 mg/dL.¹ O hemograma costuma revelar anemia e os marcadores inflamatórios podem estar elevados. A biópsia auxilia principalmente na distinção com vasculite, já que no escorbuto a púrpura apresenta caráter não inflamatório. O padrão histológico clássico é representado por hemorragia perifolicular, folículos pilosos de formato irregular com hiperqueratose e pelos encurvados.²

O prognóstico do escorbuto é excelente.¹ A suplementação de ácido ascórbico (100 mg três vezes ao dia) resulta em alguma melhora sintomática já no primeiro dia, e resolução completa das lesões cutâneas dentro de semanas.⁴

O escorbuto provavelmente é subdiagnosticado, embora apresente manifestações pertinentes a várias especialidades médicas. É lembrado como doença de tempos remotos, estudada no Ensino Médio e nos livros de História, e não como possibilidade diagnóstica real. Deve-se atentar àqueles pacientes com fatores de risco para carência nutricional e identificar precocemente os achados clássicos do escorbuto, doença facilmente tratável.

Suporte financeiro

Nenhum.

Contribuição dos autores

Paulo Ricardo Martins Souza: Aprovação da versão final do manuscrito; elaboração e redação do manuscrito; participação efetiva na orientação da pesquisa; participação intelectual em conduta propedêutica e/ou terapêutica de casos estudados; revisão crítica da literatura; revisão crítica do manuscrito.

Letícia Dupont: Aprovação da versão final do manuscrito; concepção e planejamento do estudo; elaboração e redação do manuscrito; revisão crítica da literatura; revisão crítica do manuscrito.

Felipe Eduardo Rodrigues: Elaboração e redação do manuscrito; revisão crítica da literatura.

Conflito de interesses

Nenhum.

Referências

1. Joshi R, Gustas-French CN, Fanburg-Smith JC, Helm KF, Fleming D. Scurvy: a rare case in an adult. *Skeletal Radiol*. 2019;48:977–84.
2. Antonelli M, Burzo ML, Pecorini G, Massi G, Landolfi R, Flex A. Scurvy as cause of purpura in the XXI century: a review on this “ancient” disease. *Eur Rev Med Pharmacol Sci*. 2018;22:4355–8.
3. El Khoury R, Warren M, Ali S, Pirkle JL Jr. An unexpected case of scurvy in a peritoneal dialysis patient. *Case Rep Nephrol Dial*. 2017;7:172–7.
4. Lessing JN, LaMotte ED, Moshiri AS, Mark NM. Perifollicular hemorrhage with corkscrew hair due to scurvy. *Postgrad Med J*. 2015;91:719–20.
5. Cinotti E, Perrot JL, Labeille B, Cambazard F. A dermoscopic clue for scurvy. *J Am Acad Dermatol*. 2015;72:S37–8.

Paulo Ricardo Martins Souza , Letícia Dupont * e Felipe Eduardo Rodrigues 

Departamento de Dermatologia, Santa Casa de Misericórdia de Porto Alegre, Porto Alegre, RS, Brasil

* Autor para correspondência.

E-mail: dupont.leticia@gmail.com (L. Dupont).

Recebido em 3 de fevereiro de 2020; aceito em 2 de março de 2020

2666-2752/ © 2021 Sociedade Brasileira de Dermatologia.

Publicado por Elsevier España, S.L.U. Este é um artigo Open Access sob uma licença CC BY (<http://creativecommons.org/licenses/by/4.0/>).