

Colagenose reativa perforante adquirida induzida por trauma☆☆



Prezado Editor,

Paciente do sexo feminino, 58 anos de idade, encaminhada para avaliação de lesões nos membros inferiores havia 30 dias e que tiveram início após trauma decorrente de depilação. Ao exame dermatológico, observavam-se pápulas eritematosas, algumas com umbilicação, que evoluíam para lesões ulceradas, crateriformes, com halo eritematoso e tampão ceratósico central enegrecido. Associava-se intensa xerose (figs. 1 e 2). O exame anatomopatológico revelou ulcerações epidérmicas em forma de xícara (*cup-shape*), recobertas por crostas e material ceratósico, e eliminação de fibras elásticas e colágenas degeneradas (fig. 3).

As dermatoses perforantes compreendem um grupo heterogêneo e raro de doenças que apresentam em comum a eliminação transepidérmica de elementos dérmicos, na maioria das vezes fibras elásticas e/ou colágenas. As quatro formas clássicas, ou primárias, são representadas pela doença de Kyrle, elastose perforante serpiginosa, foliculite perforante e colagenose reativa perforante. O termo “primário” implica que a eliminação transepidérmica representa o principal processo histopatológico. Já nas dermatoses perforantes classificadas como “secundárias” (granuloma anular, necrobiose lipóidica, nódulo reumatoide, líquen nítido, condrodermatite nodular da hélice, entre outras), a perfuração é interpretada meramente como um epifenômeno.¹ À exceção da elastose perforante serpiginosa e da extremamente rara variante hereditária colagenose reativa perforante familiar (OMIM nº 216700), que podem se manifestar na infância ou na adolescência, as formas primárias são classicamente doenças do adulto.

Em 1989, Rapini et al. propuseram o termo abrangente “dermatose perforante adquirida” (DPA) para englobar os casos de início na idade adulta e associados a diabetes *mellitus* ou insuficiência renal crônica, em especial nos pacientes em diálise.² Posteriormente, tornou-se evidente que várias outras comorbidades, como doenças cardíacas, reumatológicas, pulmonares e neoplasias malignas, também podem associar-se à DPA.³

Com base nos aspectos clínicos e histopatológicos, estabeleceu-se o diagnóstico de colagenose reativa perforante adquirida (CRPA) desencadeada pela escoriação de lesões pruriginosas. Nas duas maiores séries de casos de DPA até agora publicadas, a CRPA foi a forma mais comum.^{3,4} O aspecto clínico é bem característico: pápulas, placas ou nódulos eritematosos ou acastanhados, que rapidamente se tornam umbilicados e evoluem com ulceração crateriforme recoberta por um tampão ceratósico. Surgem

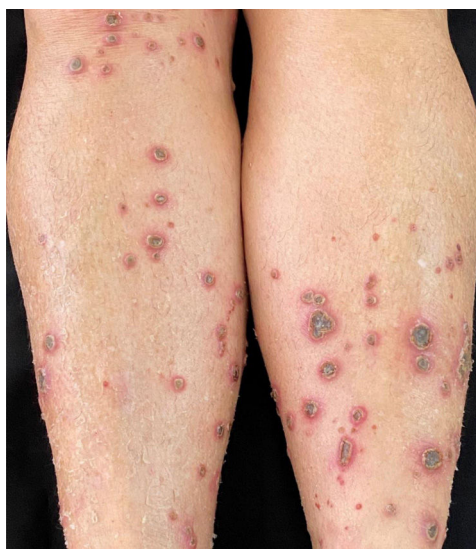

Figura 1 Múltiplas pápulas eritematosas e úlceras crateriformes nos membros inferiores associadas à xerose.

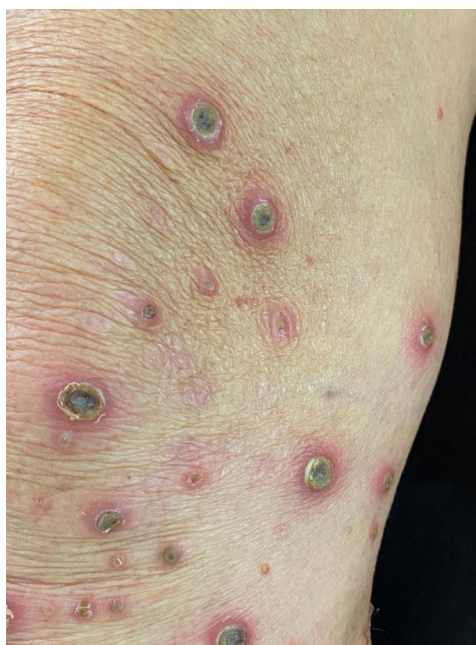

Figura 2 Úlceras crateriformes com tampão ceratósico central.

predominantemente nas superfícies extensoras dos membros, glúteos e tronco. O acometimento das mucosas só é observado na forma hereditária da colagenose reativa perforante.^{3,4}

A etiopatogênese de todas as variantes da DPA permanece ainda incerta. A ampla gama de condições associadas (diabetes *mellitus* e outras endocrinopatias, insuficiência renal crônica, neoplasias malignas, uso de medicamentos etc.) dificulta uma concepção unicista para justificar o aparecimento das lesões. Especula-se que a incapacidade de eliminar produtos metabólicos nos pacientes renais crônicos e o dano à microvasculatura no diabetes possam estar relacionados ao desencadeamento da lesão. Da mesma maneira, a relação entre prurido, escoriação e aparecimento das lesões

DOI referente ao artigo:

<https://doi.org/10.1016/j.abd.2020.06.022>

☆ Como citar este artigo: Gontijo JRV, Júnior FF, Pereira LB, Pedrosa MS. Trauma-induced acquired reactive perforating collagenosis. *An Bras Dermatol.* 2021;96:392–3.

☆☆ Trabalho realizado no Serviço de Dermatologia, Hospital das Clínicas, Faculdade de Medicina, Universidade Federal de Minas Gerais, Belo Horizonte, MG, Brasil.

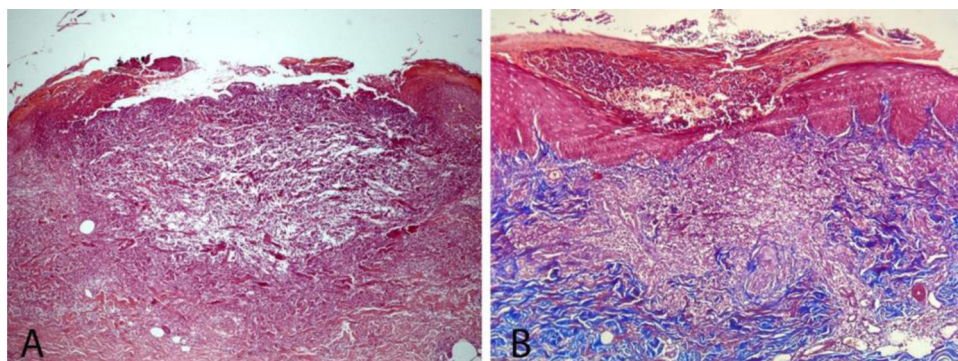


Figura 3 (A) Exame histopatológico mostrando lesão em formato de xícara contendo queratina, restos celulares, neutrófilos e fibras colágenas e elásticas (Hematoxilina & eosina, 50 ×). (B) Presença de fibras colágenas intraepidérmicas perpendiculares à superfície da pele (Tricômico de Masson, 40 ×).

tem como base a frequente presença de lesões em arranjo linear (Köebner) e o acometimento exclusivo de áreas corporais ao alcance das mãos.^{1,5}

A paciente aqui relatada, sem comorbidades ou uso de medicações, enquadra-se na forma adquirida da colagenose reativa perforante desencadeada por trauma (escoriação) secundário ao prurido tanto das lesões quanto do quadro de xerose dos membros inferiores.

Suporte financeiro

Nenhum.

Contribuição dos autores

João Renato Vianna Gontijo: Concepção e desenho do estudo; aquisição de dados; redação do manuscrito ou revisão crítica de conteúdo intelectual importante; aprovação final da versão a ser submetida.

Florentino Fernandes Júnior: Redação do manuscrito e revisão crítica de conteúdo intelectual importante; aprovação final da versão a ser submetida.

Luciana Baptista Pereira: Redação do manuscrito e revisão crítica de conteúdo intelectual importante; aprovação final da versão a ser submetida.

Moisés Salgado Pedrosa: Redação do manuscrito e revisão crítica de conteúdo intelectual importante; aprovação final da versão a ser submetida.

Conflito de interesses

Nenhum.

Referências

1. Kanitakis J. Reactive perforating collagenosis. *Skinmed*. 2018;16:390-6.

- Rapini RP, Herbert AA, Drucker CR. Acquired perforating dermatosis Evidence for combined transepidermal elimination of both collagen and elastic fibers. *Arch Dermatol*. 1989;125:1074-8.
- García-Malinis AJ, Del Valle Sánchez E, Sánchez-Salas MP, Del Prado E, Coscojuela C, Gilaberte Y. Acquired perforating dermatoses: clinicopathological study of 31 cases, emphasizing pathogenesis and treatment. *J Eur Acad Dermatol Venereol*. 2017;31:1757-63.
- Kim SW, Kim MS, Lee JH, Son SJ, Park KY, Li K, et al. A clinicopathologic study of thirty cases of acquired perforating dermatosis in Korea. *Ann Dermatol*. 2014;26:162-71.
- Wagner G, Sachse MM. Acquired perforating dermatosis. *J Dtsch Dermatol Ges*. 2013;11:723-9.

João Renato Vianna Gontijo ^{ID a,b,*},

Florentino Fernandes Júnior ^{ID c},

Luciana Baptista Pereira ^{ID a,d,e} Moisés Salgado Pedrosa ^{ID e}

^a Serviço de Dermatologia, Hospital das Clínicas, Universidade Federal de Minas Gerais, Belo Horizonte, MG, Brasil

^b Serviço de Dermatologia, Hospital Mater Dei, Belo Horizonte, MG, Brasil

^c Clínica Privada, Belo Horizonte, MG, Brasil

^d Faculdade de Medicina, Universidade Federal de Minas, Belo Horizonte, MG, Brasil

^e Serviço de Patologia, Hospital das Clínicas, Universidade Federal de Minas Gerais, Belo Horizonte, MG, Brasil

* Autor para correspondência.

E-mail: joaorenato20@hotmail.com (J.R. Gontijo).

Recebido em 15 de maio de 2020; aceito em 24 de junho de 2020

<https://doi.org/10.1016/j.abdp.2020.06.023>

2666-2752/ © 2021 Sociedade Brasileira de Dermatologia.

Publicado por Elsevier España, S.L.U. Este é um artigo Open Access sob uma licença CC BY (<http://creativecommons.org/licenses/by/4.0/>).