

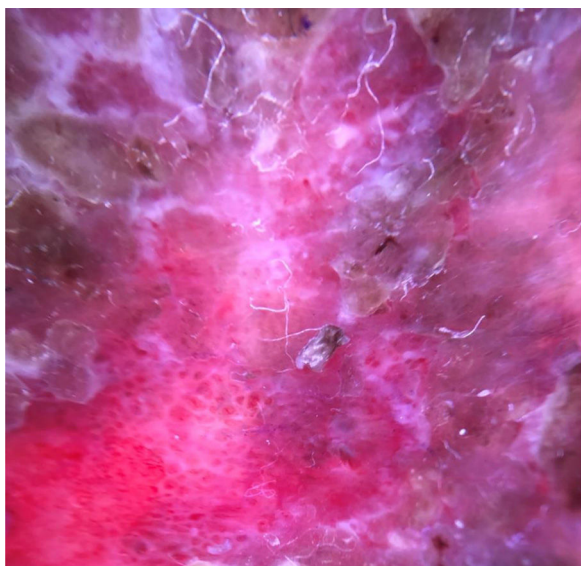
Figura 3 Dermatoscopia após remoção de crostas, demonstrando vasos glomerulares.

Conflito de interesses

Nenhum.

Referências

1. Braun RP, Rabinovitz HS, Oliviero M, Kopf AW, Saurat J-H. Dermoscopy of pigmented skin lesions. *J Am Acad Dermatol*. 2005;52:109–21.
2. Yang Y, Lin J, Fang S, Han S, Song Z. What's new in dermoscopy of Bowen's disease: two new dermoscopic signs and its differential diagnosis. *Int J Dermatol*. 2017;56:1022–5.
3. Shakya NM, LeAnder RW, Hinton KA, Stricklin SM, Rader RK, Hagerty J, et al. Discrimination of squamous cell carcinoma in situ from seborrheic keratosis by color analysis techniques requires information from scale, scale-crust and surrounding areas in dermoscopy images. *Comput Biol Med*. 2012;42:1165–9.

Agnes Carvalho Andrade , Marina Zoéga Hayashida , Milvia Maria Simões e Silva Enokihara  e Sérgio Henrique Hirata 

Departamento de Dermatologia, Universidade Federal de São Paulo, São Paulo, SP, Brasil

* Autor para correspondência.

E-mail: dra.agnesandrade@gmail.com (A.C. Andrade).

Recebido em 20 de novembro de 2019; aceito em 30 de junho de 2020

<https://doi.org/10.1016/j.abdp.2020.06.017>

2666-2752/ © 2021 Sociedade Brasileira de Dermatologia.

Publicado por Elsevier España, S.L.U. Este é um artigo Open Access sob uma licença CC BY (<http://creativecommons.org/licenses/by/4.0/>).

Doença linfoproliferativa, hidroa vaciniforme-símile (DLP-HV), é associada ao vírus Epstein-Barr (EBV) ☆,☆☆



Prezado Editor,

Este é o caso de uma criança hispânica de 12 anos de idade, sexo masculino, com história de “nódulos” que apresentavam ulceração na face e nos membros inferiores e superiores, e que deixavam múltiplas cicatrizes, havia seis anos. O paciente foi atendido em decorrência de edema facial há 20 dias, associado à diminuição da acuidade visual. O oftalmologista relatou necrose do olho esquerdo. Ao exame físico, o menino apresentava edema periorbital, erupções papulovesiculares na região frontal esquerda, que deixavam cicatrizes varioliformes (fig. 1). Foi realizada biópsia de pele, que evidenciou necrose epidérmica, infiltrados

linfoides perivasculares e perianexiais atípicos com angiocentricidade.

A análise imuno-histoquímica evidenciou linfócitos T citotóxicos (CD3+, CD8+, perforina+, CD56–) com ki67 de 20% e hibridização *in situ* positiva para o vírus Epstein-Barr (EBER, do inglês *Epstein-Barr Encoded Early RNAs*) (figs. 2 e 3). Foi realizada biópsia da conjuntiva, com evidência de tecido necrótico, e o teste de reação em cadeia da polimerase (PCR) foi positivo para vírus Epstein-Barr (EBV). A carga viral de EBV no sangue foi positiva (197.929 cópias/mL). Considerando todos esses dados, foi realizado um diagnóstico de DLP-HV. As tomografias computadorizadas mostraram adenopatia cervical e hepatoesplenomegalia. A biópsia do nódulo cervical e da medula óssea foi negativa para malignidade. O tratamento adequado com talidomida oral 100 mg/dia foi iniciado, alcançando resposta clínica.

Casos de DLP-HV nas Américas foram descritos em crianças do México, Peru e Bolívia.^{1,2} De acordo com alguns estudos, o DNA viral está elevado na maioria dos pacientes, sugerindo uma infecção crônica por EBV e uma suscetibilidade genética para defeitos específicos em relação à imunidade para o EBV.^{3,4} Clinicamente, eles se manifestam como erupções papulovesiculares, com centros necróticos, em áreas expostas e não expostas ao sol.¹ Lie et al. relatam que 12% dos pacientes apresentam sintomas oculares, incluindo córnea nebulosa, edema conjuntival, fotofobia e lacrimejamento.⁵ Infelizmente, nosso paciente apresentava comprometimento ocular grave e, que seja de nosso conhecimento, não há relatos anteriores dessa associação, por

DOI referente ao artigo:

<https://doi.org/10.1016/j.abdp.2020.06.023>

☆ Como citar este artigo: Ordoñez-Parra J, Mejía Cortes M, Tamayo-Buendía MM, Infante Gómez AM. Hydroa vacciniforme-like lymphoproliferative disorder (HV-LPD) is an Epstein-Barr virus (EBV) associated disease. *An Bras Dermatol*. 2021;96:388–90.

☆☆ Trabalho realizado no Hospital Universitario San Ignacio, Bogotá, Colômbia.

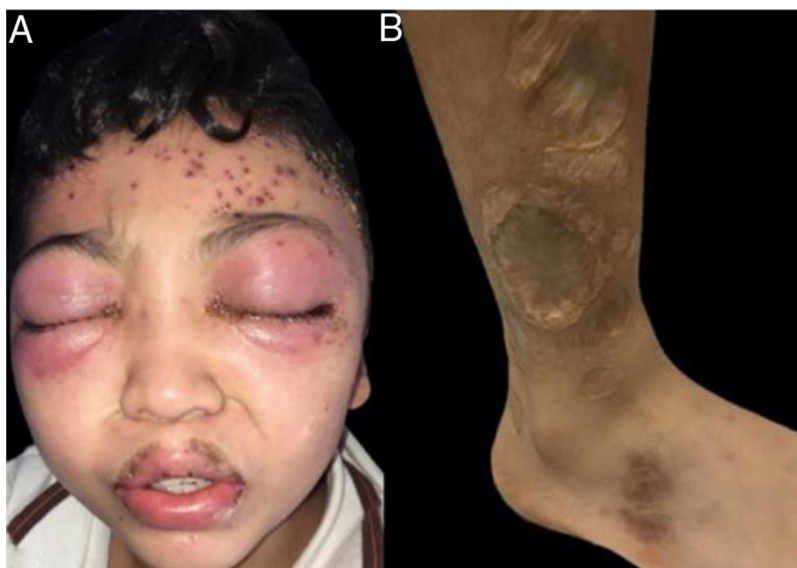

Figura 1 (A), Edema periorbital e eritema com erupções papulovesiculares frontais esquerdas com conteúdo hemorrágico. (B), Múltiplas cicatrizes atróficas e algumas anetodérmicas nos membros inferiores.

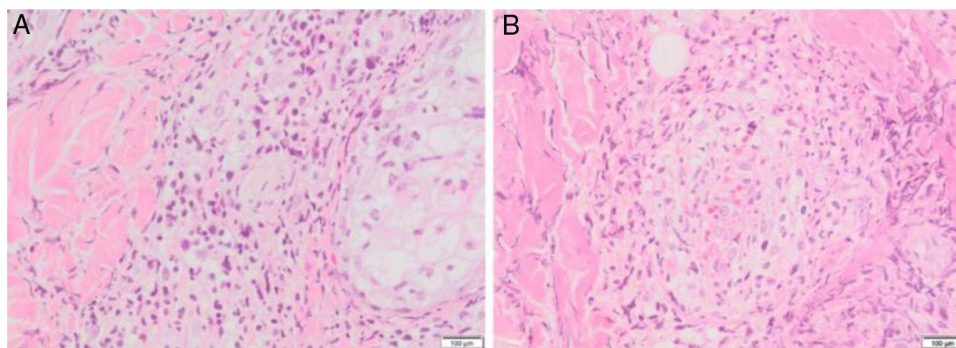


Figura 2 (A), Infiltrados linfoides perivascularares e perianexiais atípicos. (B), Angiocentricidade.

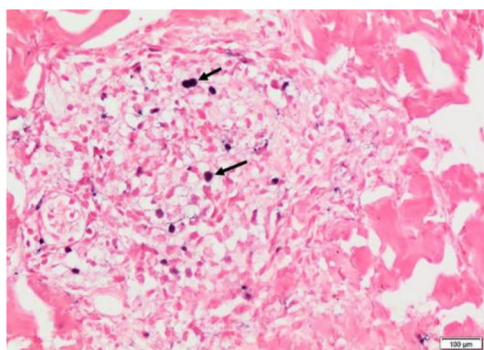


Figura 3 Hibridização *in situ* positiva para EBV (setas) (Hematoxilina & eosina, 100x).

isso propomos essa nova característica, em razão do quadro clínico e da positividade para DNA do EBV.

Histopatologicamente, a epiderme exibe necrose extensa com ulceração e angiocentricidade como achados comuns nos vasos.¹ Os achados frequentes incluem um infiltrado denso de células linfoides atípicas de tamanho pequeno a

médio e núcleos pleomórficos localizados principalmente ao redor dos anexos e dos vasos sanguíneos.^{1,4}

A análise imuno-histoquímica demonstrou uma população linfóide (CD3+, CD5+ e CD7+)¹ com fenótipo citotóxico ou *natural killer* (CD8+ e CD56+, respectivamente).¹ O fenótipo mais frequente é um infiltrado linfóide citotóxico, como em nosso paciente, com marcadores citotóxicos positivos.¹⁻³ O desempenho do EBER é codificado para a detecção de RNA do EBV, e a positividade desse teste foi relatada em até 100%.^{1,3,5}

O principal diagnóstico diferencial é hidroa vaciniforme clássica. Como a DLP-HV, a hidroa vaciniforme clássica aparece em crianças, apresenta erupções papulovesiculares com centro crostoso e cicatrizes varioliformes posteriores. Entretanto, sua localização é limitada a áreas expostas ao sol, sem edema facial ou comprometimento sistêmico. O diagnóstico diferencial histopatológico inclui outros linfomas associados ao EBV – por exemplo, linfoma NK nasal, que se caracteriza por um curso clínico rapidamente progressivo, CD56+ e CD8– na análise imuno-histoquímica.

Não há diretrizes para o tratamento em razão da raridade da doença. Beltran et al. consideram a talidomida um tratamento útil, por suas propriedades anti-inflamatórias e

antiproliferativas.² Quatro pacientes peruanos receberam 100 mg de talidomida por via oral diariamente com resultados diferentes.² Nosso paciente apresentou remissão clínica de 12 meses após tratamento com talidomida, apoiando seu uso como agente imunomodulador de primeira linha.

Suporte financeiro

Nenhum.

Contribuição dos autores

Juliana Ordoñez-Parra: Avaliação do paciente; revisão da literatura; elaboração do manuscrito.

Maddy Mejía Cortes: Avaliação do paciente, revisão da literatura, elaboração do manuscrito.

Maria Margarita Tamayo-Buendía: Avaliação do paciente, revisão da literatura, elaboração do manuscrito.

Ana María Infante Gómez: Avaliação do paciente e revisão da literatura.





Conflito de interesses

Nenhum.

Referências

1. Magaña M, Massone C, Magaña P, Cerroni L. Clinicopathologic Features of Hydroa Vacciniforme – Like Lymphoma: A Series of 9 Patients. *Am J Dermatopathol*. 2016;38:20–5.

2. Beltran BE, Maza I, Moisés-Alfaro CB, Vasquez L, Quiñones P, Morales D, et al. Thalidomide for the treatment of Hydroa Vacciniforme – like lymphoma: Report of four pediatric cases from Peru. *Am J Hematol*. 2014;89:1153–4.
3. Liu Y, Ma C, Wang G, Wang L. Hydroa Vacciniforme – like lymphoproliferative disorder: Clinicopathologic study of 41 cases. *J Am Acad Dermatol*. 2019;81:534–40.
4. Lee HY, Baek JO, Lee JR, Park SH, Jeon IS, Roh JY. Atypical Hydroa Vacciniforme – like Epstein-Barr virus associated T/NK-cell lymphoproliferative disorder. *Am J Dermatopathol*. 2012;34:e119–24.
5. Lie JT, Groeneveld-van Beek EA, Ham L, Van Der Wees J, Melles GRJ. More efficient use of donor corneal tissue with Descemet Membrane Endothelial Keratoplasty (DMEK): Two lamellar keratoplasty procedures with one donor cornea. *Br J Ophthalmol*. 2010;94:1265–6.

Juliana Ordoñez-Parra , Maddy Mejía Cortes , Maria Margarita Tamayo-Buendía  e Ana María Infante Gómez 

Hospital Universitario San Ignacio, Bogotá, Colômbia

* Autor para correspondência.

E-mail: juliana.ordonez19@gmail.com (J. Ordoñez-Parra).

Recebido em 29 de abril de 2020; aceito em 21 de junho de 2020

<https://doi.org/10.1016/j.abdp.2020.06.024>

2666-2752/ © 2021 Sociedade Brasileira de Dermatologia.

Publicado por Elsevier España, S.L.U. Este é um artigo Open Access sob uma licença CC BY (<http://creativecommons.org/licenses/by/4.0/>).

N-acetilcisteína para o manejo do transtorno de escoriação: resultados encorajadores em duas pacientes ^{☆☆}



Prezado Editor,

O transtorno de escoriação (TE), também chamado de dermatotilexomania, é caracterizado por escoriação recorrente da pele (*skin picking*), levando a lesões cutâneas que variam de erosões superficiais a ulcerações profundas.¹ A acne escoriada (AE) é um subtipo de TE no qual o foco são as lesões acneicas. O TE causa comprometimento psicossocial significativo, portanto, necessitam de tratamento eficaz.^{1,2} Embora existam várias abordagens, incluindo terapias comportamentais e farmacológicas, o manejo do TE ainda é um desafio.^{1–3} Acredita-se que a disfunção glutamatérgica e o estresse oxidativo contribuam para a fisiopatologia do TE.^{2,3} Recentemente, a N-acetilcisteína (NAC), um modulador de glutamato e antioxidante, foi proposta como promissora alternativa de tratamento para o TE, e um número limitado de relatos mostrou resultados encorajadores.^{1–5}

Paciente do sexo feminino, 75 anos de idade, com história de cinco anos de prurido e feridas nas pernas. A paciente sentia necessidade irresistível de escoriar a pele, o que se tornou rotina diária e resultou em lesões autoinfligidas na pele de aparência normal. O exame dermatológico revelou múltiplas pápulas e nódulos eritematosos ou hiperpigmentados, erodidos, escoriados ou liquenificados, de tamanho variável e formato irregular em ambas as pernas (*fig. 1A*). O hemograma completo e os resultados dos testes de função hepática, renal e tireoidiana estavam dentro dos limites normais. O segundo caso era de paciente do sexo feminino, 36 anos de idade, com história de três meses de lesões acneiformes pruriginosas na face. Ela havia utilizado vários produtos dermocosméticos sem sucesso. A paciente costumava escoriar, coçar e espremer essas lesões e, apesar dos esforços repetidos, não conseguia resistir a esse comportamento. O exame dermatológico revelou alguns comedões, pápulas eritematosas e escoriadas e máculas hiperpigmentadas na região frontal (*fig. 2A*).

Esfregaços de Tzanck obtidos das lesões e corados pelo método de May-Grünwald-Giemsa não mostraram alterações patológicas. Após o diagnóstico de TE e AE, respectivamente, ambas as pacientes iniciaram tratamento com NAC (1.200 mg/dia, via oral). Os achados clínicos diminuíram após duas e seis semanas, na primeira (*fig. 1B*) e na segunda paciente (*fig. 2B*), respectivamente. Não foram observados efeitos colaterais, e ambas as pacientes interromperam o comportamento de autoescoriação. O tratamento durou três meses e seis semanas, e após a interrupção da terapia

DOI referente ao artigo:

<https://doi.org/10.1016/j.abd.2020.06.021>

☆ Como citar este artigo: Özcan D. N-acetylcysteine for managing neurotic excoriation: encouraging results in two patients. *An Bras Dermatol*. 2021;96:390–1.

☆☆ Trabalho realizado no Departamento de Dermatologia, Faculdade de Medicina, Başkent University, Ancara, Turquia.