

redação do manuscrito; aprovação da versão final do manuscrito.

Felipe Bochnia Cerci: Análise e interpretação dos dados; redação do manuscrito; aprovação da versão final do manuscrito.

Karan Pandher: Participação na concepção e planejamento do estudo; obtenção, análise e interpretação dos dados; redação do manuscrito; aprovação da versão final do manuscrito.

Aleksandar L. Krunic: Participação na concepção e planejamento do estudo; obtenção, análise e interpretação dos dados; revisão crítica do manuscrito; aprovação da versão final do manuscrito.

## Conflito de interesses

Nenhum.

## Referências

1. Daneshpazhooh M, Fatehnejad M, Rahbar Z, Balighi K, Ghandi N, Ghiasi M, et al. Trauma-induced pemphigus: a case series of 36 patients. *J Dtsch Dermatol Ges.* 2016;14:166-71.
2. Duick MG, Zaks B, Moy RL, Kaplan RP. Mohs Micrographic Surgery-Induced Pemphigus. *Dermatol Surg.* 2001;27:895-7.
3. Nazik H, Ozturk P, Mulayim M, Koyuncu E. Pemphigus vulgaris and koebner phenomenon. *Med Science.* 2019;8:464-5.

4. Rotunda AM, Bhupathy AR, Dye R, Soriano TT. Pemphigus Foliaceus Masquerading as Postoperative Wound Infection. *Dermatol Surg.* 2005;31:226-31.
5. Tolkachjov SN, Frith M, Cooper LD, Harmon CB. Pemphigus Foliaceus Demonstrating Pathergy After Mohs Micrographic Surgery. *Dermatol Surg.* 2018;44:1352-3.

Nathan Jetter <sup>a</sup>, Felipe Bochnia Cerci <sup>b,\*</sup>,  
Karan Pandher <sup>c</sup> e Aleksandar L. Krunic <sup>d</sup>

<sup>a</sup> Departamento de Dermatologia, University of Illinois College of Medicine, Chicago, EUA

<sup>b</sup> Departamento de Dermatologia, Hospital de Clínicas, Universidade Federal do Paraná, Curitiba, PR, Brasil

<sup>c</sup> Chicago Medical School, Rosalind Franklin University, Chicago, EUA

<sup>d</sup> Departamento de Dermatologia, School of Medicine, Northwestern University Feinberg, Chicago, EUA

\* Autor para correspondência.

E-mails: cercihc@hotmail.com, felipecerci@ufpr.br (F.B. Cerci).

Recebido em 12 de maio de 2020;  
aceito em 3 de julho de 2020

<https://doi.org/10.1016/j.abdp.2020.07.026>

2666-2752/ © 2021 Sociedade Brasileira de Dermatologia.

Publicado por Elsevier España, S.L.U. Este é um artigo Open Access sob uma licença CC BY (<http://creativecommons.org/licenses/by/4.0/>).

## Pênfigo vulgar agravado por comportamento obsessivo-compulsivo: a importância do cuidado tópico oclusivo adjuvante<sup>☆,☆☆</sup>



Prezado Editor,

O pênfigo vulgar (PV) pode ser diagnóstico clínico difícil se o comprometimento de mucosas não estiver presente. A ocorrência de autoanticorpos da classe IgG4 anti-desmogleína 1 (anti-Dsg1) está associada à patogênese das lesões cutâneas, e a anti-Dsg3, às lesões mucosas. Sorologicamente, a apresentação predominantemente cutânea tem autoanticorpos circulantes anti-Dsg1 e anti-Dsg3, com tendência a títulos mais altos de anti-Dsg1 do que de anti-Dsg3, o que implica em fenótipo clínico raro do PV.<sup>1</sup>

Relatamos o caso de um paciente do sexo masculino, 64 anos de idade, antecedente de depressão, diabetes *mel-*

*litus* tipo 2, etilismo e cirrose hepática. O paciente veio referenciado, com diagnóstico prévio de PV, em decorrência de dificuldades no manejo terapêutico e com sugestão de tratamento com rituximabe. Apresentava inúmeras lesões exulceradas recobertas por crostas hematomelínicas, predominantemente na face, no pavilhão auricular e na região cervical (fig. 1). Não se observaram lesões mucosas. Por causa da exuberância do quadro com clínica atípica, realizamos novas biópsias que confirmaram, por histologia e imunofluorescência direta, o diagnóstico de PV. Investigação clínica e laboratorial corroborou as comorbidades citadas. Sorologias para hepatites e infecção por HIV foram negativas. O paciente já estava em uso de prednisona 0,85 mg/kg havia dois anos, sem melhora.

Durante a internação hospitalar, identificou-se padrão compulsivo, diuturno, de manipulação das lesões, que resultava em exacerbação de lesões preexistentes e formação de crostas sobre as mesmas, o que aparentemente justificava a ausência de resposta ao tratamento. Após avaliação psiquiátrica, iniciou-se sertralina 50 mg/dia, psicoterapia e curativo com poli-hexanida e betaína (PHMB) gel, *rayon* e oclusão (fig. 2). Decidiu-se também por acrescentar azatioprina 150 mg/dia e manutenção da dose da prednisona. Observou-se melhora imediata e visível após dois dias da terapêutica instituída, e melhora significativa após 40 dias (fig. 3).

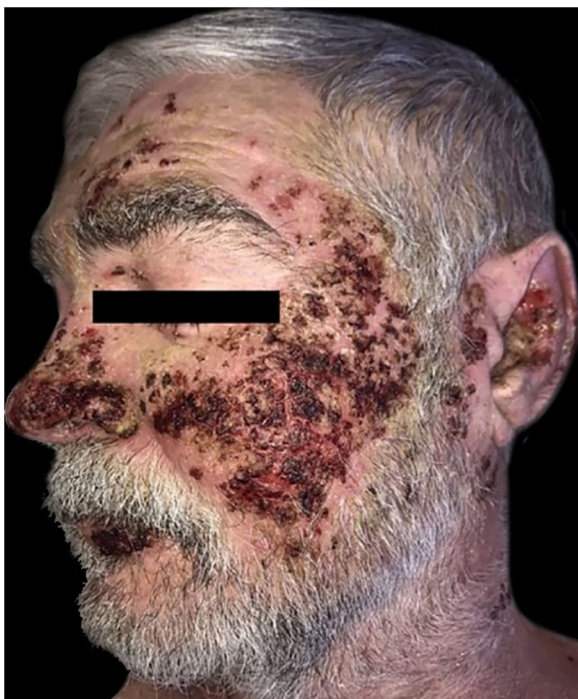Estudo de acompanhamento de pacientes com pênfigo (senso amplo) observou incidência de depressão 1,98 vez mais frequente que no grupo controle e de 2,42 vezes maior quando o pênfigo se associava à baixa renda. Essa maior frequência de depressão estaria associada ao curso crônico,

DOI referente ao artigo:

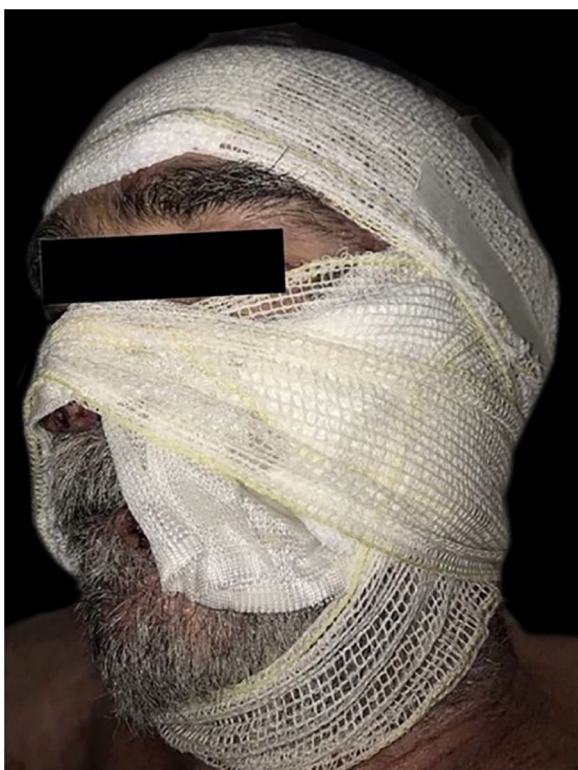<https://doi.org/10.1016/j.abdp.2020.06.026>

<sup>☆</sup> Como citar este artigo: Lima PB, Jorge MFS, Abbade LPF, Marques SA. Pemphigus vulgaris aggravated by obsessive-compulsive behavior: the importance of adjuvant topical occlusive dressing. *An Bras Dermatol.* 2021;96:523-5.

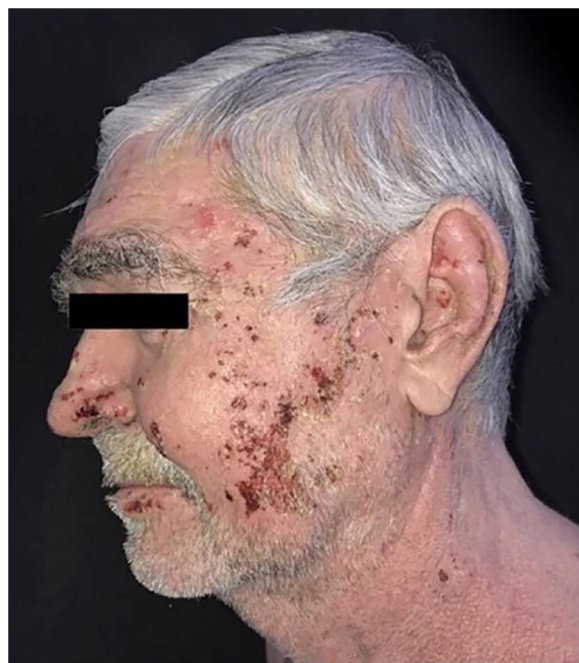<sup>☆☆</sup> Trabalho realizado na Faculdade de Medicina, Universidade Estadual Paulista, Botucatu, SP, Brasil.



**Figura 1** Pênfigo vulgar e comportamento obsessivo-compulsivo. Múltiplas lesões recobertas por crostas hematomelídicas na face.



**Figura 2** Pênfigo vulgar e comportamento obsessivo-compulsivo. Curativo com PHMB gel, rayon e oclusão com faixas.



**Figura 3** Pênfigo vulgar e comportamento obsessivo-compulsivo. Evolução após 40 dias da terapêutica instituída.

recidivante, estigmatizante e debilitante da enfermidade.<sup>2</sup> Os transtornos obsessivo-compulsivos (TOC), no caso transtorno de controle do impulso de escoriação compulsiva e repetitiva, frequentemente se iniciam após condição dermatológica prévia; a face é a área preferencialmente envolvida.<sup>3</sup> Associados ao diagnóstico de TOC, foram observados alta frequência de transtornos de ansiedade (em 79,6% dos casos) e transtornos no controle de uso de substâncias (em 38,6% dos pacientes).<sup>4</sup>

No caso relatado, suporte psicoterápico e farmacológico, cuidados locais e uso do curativo oclusivo que evitavam a manipulação local foram essenciais para o sucesso do tratamento. As trocas dos curativos foram diárias, com cuidados tópicos, utilização do PHMB e sob supervisão médica e de enfermagem.

A terapêutica com corticosteroides é de primeira escolha nos pênfigos, com o auxílio frequente de terapias adjuvantes poupadoras de corticosteroides.<sup>5</sup> Recentemente, o rituximabe tem sido sugerido como medicação de primeira linha para casos graves ou recalcitrantes.<sup>5</sup> O presente relato teve como objetivo destacar a importância de se identificar distúrbios psíquicos associados a doenças dermatológicas, valorizar a atenção global ao paciente e chamar a atenção para cuidados tópicos complementares, pouco valorizados na prática clínica.

### Suporte financeiro

Nenhum.

### Contribuição dos autores

Paula Basso Lima: Aprovação da versão final do manuscrito; concepção e planejamento do estudo; elaboração e redação

do manuscrito; participação intelectual em conduta propedêutica e/ou terapêutica do caso estudado; revisão crítica da literatura.

Marília Formentini Scotton Jorge: Aprovação da versão final do manuscrito, revisão crítica do manuscrito.

Luciana Patrícia Fernandes Abbade: Aprovação da versão final do manuscrito; participação intelectual em conduta propedêutica e/ou terapêutica do caso estudado; revisão crítica do manuscrito.

Sílvio Alencar Marques: Aprovação da versão final do manuscrito; elaboração e redação do manuscrito; revisão crítica da literatura; revisão crítica do manuscrito.





## Conflito de interesses

Nenhum.

## Referências

1. Khelifa E, Benmously R, Badri T, Debbiche A, Ayed MB, Mokhtar I, et al. Pemphigus vulgaris presenting as an isolated crusted plaque of the cheek. *Dermatol Online J.* 2009;15:e6.
2. Hsu YM, Fang HY, Lin CL, Shieh SH. The risk of depression in patients with pemphigus: A nationwide cohort study in Taiwan. *Int J Environ Res Public Health.* 2020;17:1983.

3. Sampaio DG, Grant JE. Body-focused repetitive behaviors and the dermatology patient. *Clin Dermatol.* 2018;36:723-7.
4. Ruscio AM, Stein DJ, Chiu WT, Kessler RC. The epidemiology of obsessive-compulsive disorder in the National comorbidity survey replication. *Mol Psychiatry.* 2010;15:53-63.
5. Porro AM, Hans Filho G, Santi CG. Consensus on the treatment of autoimmune bullous dermatoses: pemphigus vulgaris and pemphigus foliaceus – Brazilian Society of Dermatology. *An Bras Dermatol.* 2019;94:S20-32.

Paula Basso Lima , Marília Formentini Scotton Jorge ,  
Luciana Patrícia Fernandes Abbade  e Sílvio Alencar  
Marques \*  
*Faculdade de Medicina, Universidade Estadual Paulista,  
Botucatu, SP, Brasil*

\* Autor para correspondência.

E-mail: [silvio.marques@unesp.br](mailto:silvio.marques@unesp.br) (S.A. Marques).

Recebido em 25 de abril de 2020;  
aceito em 29 de junho de 2020

<https://doi.org/10.1016/j.abdp.2020.06.027>  
2666-2752/ © 2021 Sociedade Brasileira de Dermatologia.  
Publicado por Elsevier España, S.L.U. Este é um artigo Open  
Access sob uma licença CC BY (<http://creativecommons.org/licenses/by/4.0/>).