

entre outras, incluídas petéquias, púrpuras, máculas, pápulas hipopigmentadas ou umbilicadas, nódulos, vesico-bolhas e pústulas,⁵ com predileção pelo couro cabeludo, abdômen, tórax e áreas intertriginosas.⁴ As manifestações extra cutâneas incluem lesões ósseas líticas, diabetes insipidus, deficiência do hormônio de crescimento, hepatoesplenomegalia e linfadenopatia.⁴ O envolvimento hepático é visto exclusivamente na HCL multissistêmica, como hepatomegalia isolada e/ou comprometimento da função hepática e icterícia.⁵ A histologia e a positividade para CD1a, S100 e/ou CD207 (Langerin) na imuno-histoquímica estabelecem o diagnóstico.

Manifestações cutâneas da HCL são variáveis e podem se assemelhar a outras dermatoses prevalentes. Frente a um quadro intenso e refratário de dermatite seborreica, deve-se levantar a suspeita de HCL; são mandatórias as investigações histopatológica e do acometimento multissistêmico.

Suporte financeiro

Nenhum.

Contribuição dos autores

Daniela Antoniali: Concepção e planejamento do caso estudado; participação intelectual em conduta propedêutica e/ou terapêutica do caso estudado; revisão da literatura; elaboração e redação do manuscrito.

Helena Barbosa Lugão: Aprovação da versão final do manuscrito; elaboração e redação do manuscrito; participação na orientação da pesquisa; participação intelectual em conduta propedêutica e/ou terapêutica do caso estudado; revisão crítica da literatura; revisão crítica do manuscrito.

Daniel Elias: Aprovação da versão final do manuscrito; elaboração e redação do manuscrito; participação na orientação da pesquisa; participação intelectual em conduta propedêutica e/ou terapêutica do caso estudado; revisão crítica da literatura; revisão crítica do manuscrito.

Cacilda da Silva Souza: Aprovação da versão final do manuscrito; elaboração e redação do manuscrito; obtenção, análise e interpretação dos dados; participação intelectual

em conduta propedêutica e/ou terapêutica do caso estudado; revisão crítica da literatura; revisão crítica do manuscrito.

Conflito de interesses

Nenhum.

Referências

1. Papadopoulou M, Panagopoulou P, Papadopoulou A, Hatzipantelis E, Efstratiou I, Galli-Tsinopoulou A, et al. The multiple faces of Langerhans cell histiocytosis in childhood: A gentle reminder. *Mol Clin Oncol.* 2018;8:489-92.
2. Krooks J, Minkov M, Weatherall AG. Langerhans cell histiocytosis in children: History, classification, pathobiology, clinical manifestations, and prognosis. *J Am Acad Dermatol.* 2018;78:1035-44.
3. Badalian-Very G, Vergilio JA, Degar BA, MacConaill LE, Brandner B, Calicchio ML, et al. Recurrent BRAF mutations in Langerhans cell histiocytosis. *Blood.* 2010;116:1919-23.
4. Leung AKC, Lam JM, Leong KF. Childhood Langerhans cell histiocytosis: a disease with many faces. *World J Pediatr.* 2019;15:536-45.
5. Yi X, Han T, Zai H, Long X, Wang X, Li W. Liver involvement of Langerhans' cell histiocytosis in children. *Int J Clin Exp Med.* 2015;8:7098-106.

Daniela Antoniali , Helena Barbosa Lugão , Daniel Elias  e Cacilda da Silva Souza 

Divisão de Dermatologia, Departamento de Clínica Médica, Faculdade de Medicina de Ribeirão Preto, Universidade de São Paulo (USP), Ribeirão Preto, SP, Brasil

* Autor para correspondência.

E-mail: dani.antoniali@hotmail.com (D. Antoniali).

Recebido em 5 de julho de 2020; aceito em 11 de agosto de 2020

<https://doi.org/10.1016/j.abdp.2021.11.013>
2666-2752/ © 2021 Publicado por Elsevier España, S.L.U. em nome de Sociedade Brasileira de Dermatologia. Este é um artigo Open Access sob uma licença CC BY (<http://creativecommons.org/licenses/by/4.0/>).

Tratamento da alopecia areata com difenilciclopropenona: metodologia baseada nos preceitos da dermatite alérgica de contato ^{☆,☆☆}



Prezado Editor,

A difenilciclopropenona (DPCP) é substância química que induz resposta imune celular e, portanto, dermatite alérgica de contato (DAC). Sua ação baseia-se no conceito de competição antigênica, induzindo a formação de linfócitos TCD8, o que inibe a resposta imune ativa perifolicular e possibilita o crescimento do fio.¹

A DPCP é opção terapêutica para alopecia areata (AA), principalmente em casos extensos, com resposta variável, mas taxas de repilação em mais de 50% dos casos.¹ Os efeitos colaterais são comuns, por vezes graves, como as reações eczematosas agudas, além de linfadenopatia, prurido, hiperpigmentação e sintomas *flu-like*, entre outros.²

Sua forma de utilização é variável, carecendo de padronização metodológica.²⁻⁴ Nosso serviço utiliza uma metodologia baseada nos preceitos da DAC. Temos como objetivo demonstrar as etapas da utilização do DPCP na AA. Essa padronização nos possibilita comparar os dados e diminuir os efeitos colaterais por uso inadequado.

O produto é adquirido a 2% em acetona e armazenado na geladeira em frasco escuro. As diluições são prepara-

DOI of original article:

<https://doi.org/10.1016/j.abd.2020.08.036>.

☆ Como citar este artigo: Lopes ASA, Lazzarini R. Treatment of alopecia areata with Diphenylcyclopropenone: methodology based on the principles of allergic contact dermatitis. *An Bras Dermatol.* 2022;97:125-7.

☆☆ Trabalho realizado na Clínica de Dermatologia, Irmandade da Santa Casa de Misericórdia de São Paulo, São Paulo, SP, Brasil.

das durante os atendimentos e aplicadas semanalmente com haste flexível umedecida.

Homem, 44 anos, com AA universal, foi sensibilizado com DPCP a 2% no papel filtro 2 × 2 cm, no dorso por 48 horas, induzindo a fase de indução da DAC. Após duas semanas, foi submetido a teste epicutâneo com DPCP, nas concentrações 0,1%; 0,05% e 0,02%; com leituras em 48 e 96 horas, e respostas 3+, 2+ e 2+ (fig. 1) respectivamente, conforme padronização já estabelecida. Foi utilizada a concentração de 0,02% no couro cabeludo, que permaneceu coberto e sem lavagem por 48 horas. A concentração foi aumentada semanalmente até 0,1%, quando se obteve prurido e eritema moderados. A repilação mostrou-se aceitável após 24 semanas, sem reações intensas (fig. 2).

O teste epicutâneo avalia se houve sensibilização ao produto e prediz a melhor concentração para o início do tratamento. Escolhe-se aquela com menor positividade, minimizando os efeitos adversos. Caso as respostas sejam intensas, as concentrações são diminuídas e por vezes as aplicações são espaçadas para intervalos de duas a quatro semanas. As concentrações utilizadas são balizadas pela resposta de cada indivíduo.

Consideramos falha terapêutica, isto é, ausência de repilação, após 180 dias de aplicação regular. Caso haja resposta, as aplicações serão mantidas até atingir-se o maior efeito possível (até um ano).

A DPCP é uma medicação que confere bons índices de resposta nos casos graves; entretanto, os protocolos não são padronizados. Em razão dos efeitos colaterais comuns e algumas vezes graves, é necessário um rigoroso acompanhamento da sensibilização e controle de concentração durante todo o tratamento. Além disso, nenhuma indústria produz DPCP de acordo com os padrões regulatórios para o desenvolvimento de medicamentos.⁵ Em nosso meio, não há regulamentação para seu uso, embora faça parte do arsenal terapêutico da AA há muitos anos.

Suporte financeiro

Nenhum.




Figura 1 Leitura do teste de contato após 72 horas.

Contribuição dos autores

Andressa Sato de Aquino Lopes: Aprovação da versão final do manuscrito; concepção e planejamento do estudo; elaboração e redação do manuscrito; revisão crítica da literatura; revisão crítica do manuscrito.

Rosana Lazzarini: Aprovação da versão final do manuscrito; elaboração e redação do manuscrito; participação intelectual em conduta propedêutica e/ou terapêutica de

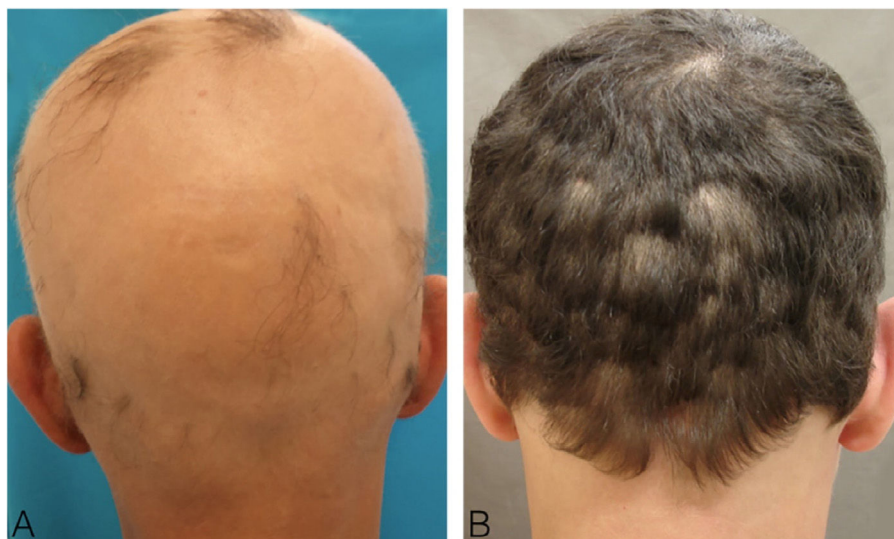

Figura 2 (A), Início do tratamento. (B), 24 semanas de tratamento com DPCP.



caso estudado; participação efetiva na orientação da pesquisa; revisão crítica do manuscrito.

Conflito de interesses

Nenhum.

Referências

1. Rokhsar CK, Shupack JL, Vafai JJ, Washenik K. Efficacy of topical sensitizers in the treatment of alopecia areata. *J Am Acad Dermatol.* 1998;39:751-61.
2. Lee S, Kim BJ, Lee YB, Lee WS. Hair Regrowth Outcomes of Contact Immunotherapy for Patients With Alopecia Areata: A Systematic Review and Meta-analysis. *JAMA Dermatol.* 2018;154:1145-51.
3. Choe AJ, Lee S, Pi LQ, Keum DI, Lee CH, Kim BJ, et al. Subclinical sensitization with diphenylcyclopropenone is sufficient for the treatment of alopecia areata: Retrospective analysis of 159 cases. *J Am Acad Dermatol.* 2018;78:515-21.
4. Strazzulla LC, Wang EHC, Avila L, Sicco KL, Brinster N, Christiano AM, et al. Alopecia areata: An appraisal of new treatment approaches and overview of current therapies. *J Am Acad Dermatol.* 2018;78:15-24.
5. Bullock KG, Cardia JP, Pavco PA, Levis WR. Diphenylcyclopropenone Treatment of Alopecia Areata: Postulated Mechanism of Action and Prospects for Therapeutic Synergy with RNA Interference. *J Invest Dermatol Symp Proc.* 2015;17:16-8.

Andressa Sato de Aquino Lopes *
e Rosana Lazzarini 

Departamento de Medicina da Clínica de Dermatologia, Irmandade da Santa Casa de Misericórdia de São Paulo, São Paulo, SP, Brasil

* Autor para correspondência.

E-mail: dressa.sato@hotmail.com (A.S. Lopes).

Recebido em 2 de junho de 2020; aceito em 11 de agosto de 2020

<https://doi.org/10.1016/j.abdp.2020.08.021>
2666-2752/ © 2021 Publicado por Elsevier España, S.L.U. em nome de Sociedade Brasileira de Dermatologia. Este é um artigo Open Access sob uma licença CC BY (<http://creativecommons.org/licenses/by/4.0/>).

Reação fototóxica induzida por vandetanibe evoluindo para necrólise epidérmica tóxica^{☆,☆☆}



Prezado Editor,

O vandetanibe é inibidor da tirosina quinase aprovado para o tratamento do carcinoma medular da tireoide (CMT). Assim como outros inibidores da tirosina quinase, o vandetanibe causa vários efeitos colaterais cutâneos, como erupção acneiforme, erupção cutânea e fotossensibilidade.¹ O presente caso clínico descreve um paciente que desenvolveu uma reação fototóxica ao vandetanibe, que evoluiu para necrólise epidérmica tóxica (NET) e foi controlado com imunoglobulina intravenosa (IVIg). Homem de 43 anos foi internado com erupção eritematosa que se desenvolveu ao longo de três dias. No exame físico, ele apresentava erupção eritematosa vesiculobolhosa bem demarcada nas áreas da pele expostas ao sol, incluindo face, pescoço e mãos. O paciente era portador de CMT, e fez uso de vandetanibe oral (300 mg/dia) por 15 dias. Ele negou tomar qualquer medicamento, exceto vandetanibe. Poucas horas antes do desenvolvimento da erupção, ele havia sido exposto à luz solar por um longo tempo sem proteção. Fototeste e biópsia não foram realizados no início. Como a distribuição da erupção era estritamente restrita às áreas expostas ao sol e o vandetanibe foi o único medicamento, essa condição foi considerada "reação fototóxica induzida por vandetanibe". O tratamento com o medicamento foi interrompido. Foi administrada prednisolona oral 1 mg/kg/dia.

DOI of original article:

<https://doi.org/10.1016/j.abdp.2021.05.010>.

[☆] Como citar este artigo: Gul BD, Senturk N, Baycelebi D, Yildiz L. Vandetanib induced phototoxic reaction progressed to toxic epidermal necrolysis. *An Bras Dermatol.* 2022;97:127-8.

^{☆☆} Trabalho realizado na Clínica de Dermatologia, Ondokuz Mayıs University, Samsun city, Turquia.

Em poucos dias, as lesões progrediram para as extremidades proximais, dorso e tórax, com comprometimento de 30% da superfície corporal (figs. 1 e 2). Erosões da mucosa oral e conjuntivite foram observadas. O exame laboratorial revelou elevada velocidade de hemossedimentação (65 mm/h) e taxa de leucócitos (13.800 mm³). O sinal de Nikolsky foi positivo. Ao exame microscópico, observou-se necrose epidérmica, apoptose difusa de queratinócitos na camada basal e separação subepidérmica. Em razão da presença de queratinócitos apoptóticos e de uma dermite de interface com clivagem subepidérmica, o presente caso foi considerado como reação fototóxica, levando à NET

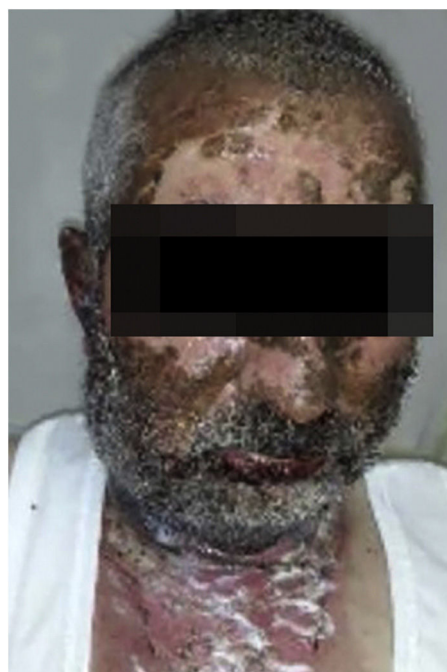

Figura 1 Descolamento epidérmico difuso observado na face.