

CARTA - CASO CLÍNICO

Caso de blefarite causada por *Trichophyton rubrum*☆☆



Prezado Editor,

Um menino de 10 anos de idade veio encaminhado à clínica com eritema e prurido por um período de duas semanas na pele periorcular, e múltiplas papulopústulas na pálpebra superior esquerda por três dias. Havia tido contato com um animal cerca de um mês antes, e as lesões não haviam sido tratadas anteriormente. O exame físico revelou eritema com descamação discreta na pele periorcular e várias papulopústulas leitosas do tamanho de sementes de gergelim na pálpebra superior esquerda (fig. 1). Os exames laboratoriais de rotina, incluindo sangue e urina, função hepatorenal e testes de imunidade, estavam normais. Como o menino teve contato com seu cão, foi realizado um exame micológico. Múltiplas hifas e colônias fúngicas brancas com aparência felpuda foram encontradas em cultura e foram identificadas como *Trichophyton rubrum* (fig. 2). Microscopicamente, macroconídeas e microconídeas semelhantes a clavias também foram encontrados (fig. 3). Foi então confirmado o diagnóstico de blefarite causada por *Trichophyton rubrum*. O paciente recebeu tratamento com itraconazol oral, 100 mg/dia por duas semanas e bifonazol creme para uso tópico uma vez à noite por quatro semanas. Recuperação total foi observada, sem recorrência durante os dois meses de seguimento.

A dermatofitose é infecção fúngica superficial comum, geralmente causada por *Trichophyton rubrum*. Pés, tronco e unhas são os locais mais afetados. As características de uma lesão típica consistem em uma clareira central, cercada por borda elevada progressiva, eritematosa, descamativa e com vesículas, que também podem aparecer na borda da área afetada com o aumento da inflamação.¹ A blefarite é doença inflamatória crônica das pálpebras, com sintomas complexos, geralmente causada por colonização bacteriana e ácaros *Demodex*.² No entanto, alguns dos

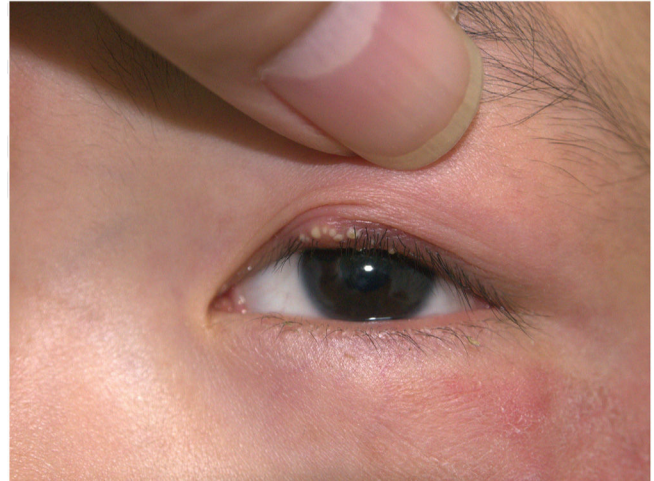

Figura 1 Apresentação clínica: eritema com descamação discreta na pele periorcular e papulopústulas leitosas do tamanho de sementes de gergelim na pálpebra superior esquerda.

estudos relatados sugerem que ela também pode ser de origem fúngica.³ Evidentemente, as papulopústulas leitosas do tamanho de sementes de gergelim no presente caso eram diferentes dessas características típicas. Como os sintomas foram identificados nos estágios iniciais, as papulopústulas e a descamação periorcular responderam bem aos tratamentos de curta duração. *Trichophyton* pode induzir diferentes características clínicas que mimetizam outras condições, como impetigo, dermatite eczematosa e lúpus eritematoso.⁴ O local da invasão, capacidade invasiva variável, imunidade individual, diagnóstico e tratamentos podem associá-la a várias manifestações clínicas e podem facilmente levar a diagnósticos e tratamento incorretos. Tratamentos indevidos, como esteroides tópicos, podem causar uma erupção das lesões e consequências mais graves. Portanto, a identificação precoce por meio da história médica e o diagnóstico preciso são os principais aspectos para evitar o retardo da cura ou a cronicidade da doença. Uma vez identificada a blefarite, é necessário iniciar o tratamento sistêmico com antifúngicos orais, com duração adequada do mesmo. Para prevenir recorrências, o tratamento de animais domésticos e dermatofitoses em outras partes do corpo devem ser examinados e tratados. O presente relato reforça as características clínicas peculiares da blefarite fúngica e a importância da história médica no diagnóstico.

DOI referente ao artigo:

<https://doi.org/10.1016/j.abd.2020.08.037>

☆ Como citar este artigo: Zhang C, Chen H. A case of blepharitis caused by *Trichophyton rubrum*. An Bras Dermatol. An Bras Dermatol. 2022;97:395–6.

☆☆ Trabalho realizado no Instituto de Dermatologia, Chinese Academy of Medical Sciences and Peking Union Medical College, Nanjing, China.

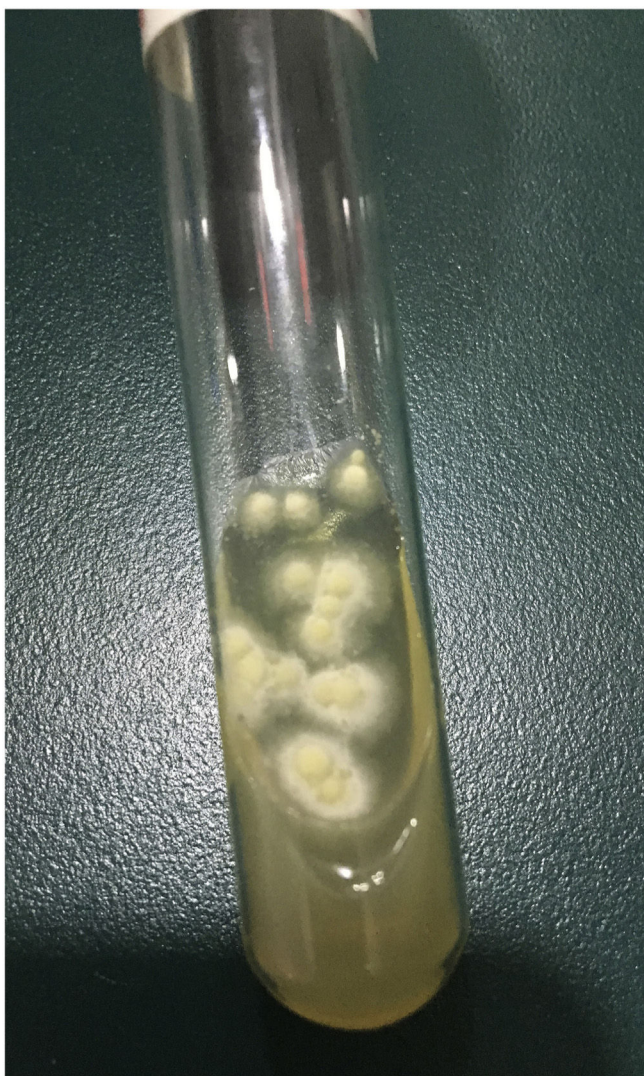


Figura 2 Colônias na cultura para fungos.

Suporte financeiro

CAMS Innovation Fund for Medical Sciences (CIFMS-2017-12M-1-017), Peking Union Medical College Youth Fund (3332017168) e Six Major Talent Summit na Província de Jiangsu (No.WSN-030).

Contribuição dos autores

Congcong Zhang: Redação do manuscrito; análise do caso; seguimento do paciente.

Hao Chen: Obtenção da história médica; obtenção das fotografias.

Conflito de interesses

Nenhum.

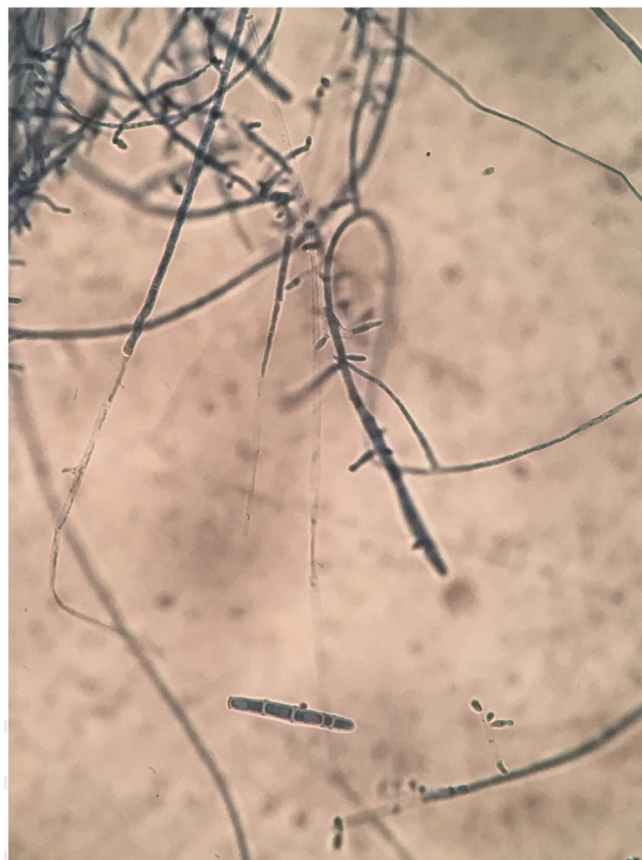

Figura 3 Exame microscópico mostrando esporos macroconídeos e microconídeos semelhantes a clavos.

Referências

1. Ely JW, Rosenfeld S, Stone MS. Diagnosis, and management of tinea infections. *Am Fam Physician*. 2014;90:702-10.
2. Zhu M, Cheng C, Yi H, Lin L, Wu K. Quantitative Analysis of the Bacteria in Blepharitis With Demodex Infestation. *Front Microbiol*. 2018;9:1719.
3. Sahin GO, Dadaci Z, Ozer TT. Two cases of tinea ciliaris with blepharitis due to *Microsporum audouinii* and *Trichophyton verrucosum* and review of the literature. *Mycoses*. 2014;57:577-80.
4. Atzori L, Pau M, Aste NA, Aste NI. Dermatophyte infections mimicking other skin diseases: a 154-person case survey of tinea atypica in the district of Cagliari (Italy). *Int J Dermatol*. 2012;51:410-5.

Congcong Zhang  e Hao Chen *

Instituto de Dermatologia, Chinese Academy of Medical Sciences and Peking Union Medical College, Nanjing, China

* Autor para correspondência.

E-mail: ch76ch@163.com (H. Chen).

Recebido em 2 de junho de 2020; aceito em 26 de agosto de 2020

<https://doi.org/10.1016/j.abdp.2022.02.001>

2666-2752/ © 2022 Sociedade Brasileira de Dermatologia.

Publicado por Elsevier España, S.L.U. Este é um artigo Open Access sob uma licença CC BY (<http://creativecommons.org/licenses/by/4.0/>).