

Poroceratose superficial eruptiva em paciente com síndrome nefrótica ☆☆☆



Prezado Editor,

Paciente do sexo feminino, 34 anos, foi encaminhada ao nosso serviço com múltiplas lesões assintomáticas que surgiram havia duas semanas. O exame físico revelou múltiplas placas arredondadas, planas e acastanhadas, bem circunscritas, com bordas levemente elevadas, algumas das quais recobertas por escamas (figs. 1 e 2). Eram nove lesões no total: seis no membro inferior direito e lesão única no membro inferior esquerdo, na coxa esquerda e no membro superior direito. A histopatologia de uma biópsia de pele evidenciou células disceratóticas na epiderme adelgada, lamela cornoide e ausência da camada granulosa. Infiltrado linfocítico perivascular superficial também foi observado na derme (fig. 3). O teste da banda lúpica foi negativo, e a imunomarcação para papilomavírus humano também foi negativa. A paciente estava internada no Departamento de Nefrologia e Hipertensão por síndrome nefrótica e estava sendo tratada com prednisolona oral (25 mg/dia), ciclosporina (50 mg/dia) e mizoribina (150 mg/dia). A paciente não apresentava diabetes induzida por esteroides. Os dados laboratoriais mostraram níveis anormais de triglicérides (701 mg/dL), colesterol total (607 mg/dL) e colesterol de lipoproteína de baixa densidade (405 mg/dL). Os níveis séricos do complemento, de imunoglobulina G (IgG), anticorpos antinucleares, anticorpos anti-DNA, anticorpos anti-Sm e fator reumatoide estavam todos dentro da normalidade. Embora a função renal fosse normal, observou-se proteinúria com cilindros hialinos, e o exame de imunofluorescência em biópsia renal revelou deposição granular de IgM e IgG na membrana basal. Como a deposição do componente 1q do complemento foi detectada adicionalmente, ela foi inicialmente considerada com suspeita de nefrite lúpica; entretanto, não apresentava outros sintomas compatíveis com lúpus eritematoso sistêmico. Foi aplicada pomada tópica de corticosteroide, mas a paciente descontinuou a terapia tópica.

A poroceratose eruptiva é caracterizada pelo rápido início da poroceratose, que ocasionalmente se apresenta com mais de 100 lesões afetando várias regiões, em associação com condições paraneoplásicas, imunossupressoras, inflamatórias e outras.¹ Sabe-se que a poroceratose se desenvolve em associação com imunossupressão sistêmica ou sob terapias imunossupressoras; entretanto, ainda não está claro como a imunossupressão induz o desenvolvimento de poroceratose.² Um possível mecanismo é que a imunossupressão induza uma população alterada de ceratinócitos epidérmicos direta ou indiretamente.² O clone anormal de ceratinócitos prolifera de maneira desordenada e altera o crescimento normal da epiderme.³ Pacientes com insuficiên-

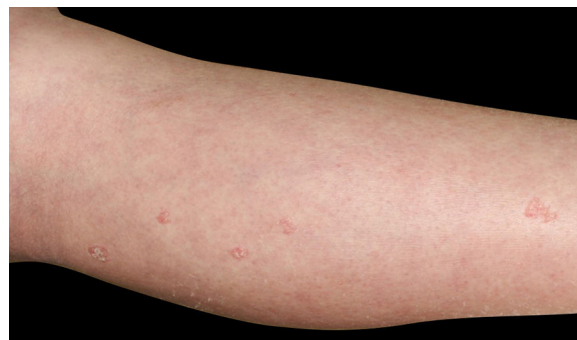

Figura 1 Múltiplas lesões ceratóticas eritematosas na extremidade inferior direita.

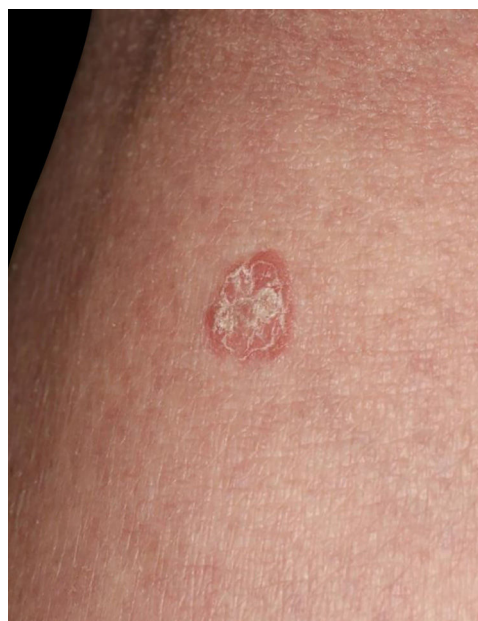

Figura 2 Detalhe da lesão mostrando lesão eritematosa circunscrita, levemente elevada, com escamas.

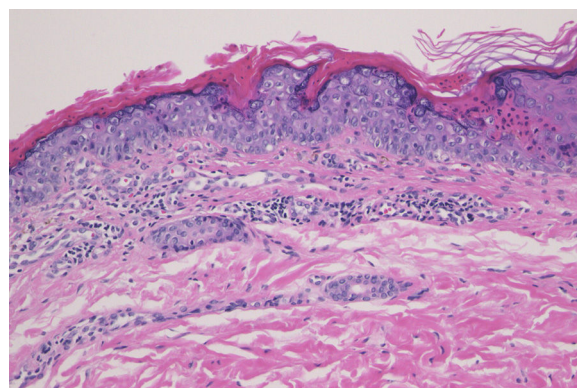


Figura 3 Histopatologia evidenciando células disceratóticas na epiderme adelgada com formação de lamela cornoide e ausência parcial da camada granulosa. Infiltrado linfocítico perivascular superficial também foi observado na derme (Hematoxilina & eosina, 200 ×).

DOI referente ao artigo:

<https://doi.org/10.1016/j.abd.2020.08.038>

☆ Como citar este artigo: Ishikawa M, Yamamoto T. Eruptive superficial porokeratosis in a patient with nephrotic syndrome. *An Bras Dermatol.* 2022;97:399–400.

☆☆ Trabalho realizado na Fukushima Medical University, Fukushima, Japão.

cia renal raramente desenvolvem poroceratose múltipla.^{4,5} Como a disfunção renal pode induzir várias alterações imunorregulatórias, sugere-se que esses casos sejam um novo subtipo de poroceratose relacionado à imunossupressão.⁵ No presente caso, a paciente foi inicialmente diagnosticada com nefrite lúpica. Ela pode desenvolver lúpus eritematoso sistêmico no futuro; entretanto, os critérios de nefrite lúpica não foram preenchidos até o momento. De qualquer forma, a paciente apresentava nefrite ativa com síndrome nefrótica e foi tratada com terapias imunossupressoras. O desenvolvimento de poroceratose foi, portanto, considerado relacionado à terapia imunossupressora ou à atividade da nefrite. Embora não haja certeza sobre qual foi o gatilho direto para o aparecimento rápido da poroceratose múltipla, uma vez que a paciente ainda apresentava função renal normal apesar da presença de proteinúria, terapias imunossupressoras podem ter levado ao desenvolvimento de poroceratose múltipla no presente caso.

Suporte financeiro

Nenhum.

Contribuições dos autores

Masato Ishikawa: Projetou o estudo; realizou a pesquisa e contribuiu para a análise e interpretação dos dados; redigiu a versão inicial do manuscrito; leu e aprovou a versão final do manuscrito.

Toshiyuki Yamamoto: Projetou o estudo; auxiliou na preparação do manuscrito; leu e aprovou a versão final do manuscrito.


Conflito de interesses

Nenhum.

Referências

1. Shoimer I, Robertson LH, Storwick G, Haber RM. Eruptive disseminated porokeratosis: a new classification system. *J Am Acad Dermatol.* 2014;71:398–400.
2. Bednarek R, Ezra N, Toubin Y, Linos K, Mousdicas N. Eruptive disseminated porokeratosis associated with corticosteroid-induced immunosuppression. *Clin Exp Dermatol.* 2015;40:753–6.
3. Raychaudhuri SP, Smoller BR. Porokeratosis in immunosuppressed and nonimmunosuppressed patients. *Int J Dermatol.* 1992;31:781–2.
4. Pérez-Crespo M, Betlloch I, Lucas-Costa A, Bañuls-Roca J, Jaime MN, Mataix J. Unusual evolution of giant porokeratosis developing in two renal transplant patients. *Int J Dermatol.* 2008;47:759–60.
5. Hernandez MH, Lai CH, Mallory SB. Disseminated porokeratosis associated with chronic renal failure: a new type of disseminated porokeratosis? *Arch Dermatol.* 2000;136:1568–9.

Masato Ishikawa  *

e Toshiyuki Yamamoto 

Departamento de Dermatologia, Fukushima Medical University, Fukushima, Japão

* Autor para correspondência.

E-mail: ishimasa@fmu.ac.jp (M. Ishikawa).

Recebido em 6 de julho de 2020; aceito em 8 de agosto de 2020

<https://doi.org/10.1016/j.abdp.2022.02.010>
2666-2752/ © 2022 Publicado por Elsevier España, S.L.U. em nome de Sociedade Brasileira de Dermatologia. Este é um artigo Open Access sob uma licença CC BY (<http://creativecommons.org/licenses/by/4.0/>).

Arterite granulomatosa limitada à pele: relato de caso e diagnóstico diferencial etiológico

Prezado Editor,

As vasculites constituem um grupo heterogêneo de afecções caracterizado por inflamação na parede dos vasos sanguíneos, com estreitamento ou oclusão do lúmen vascular. Paciente do sexo masculino, 43 anos, sem comorbidades, apresentou-se com múltiplos nódulos eritematosos na face

anterior das pernas há 10 anos, entre surtos e remissões (fig. 1). Não apresentava sintomatologia local ou sistêmica. Realizada biópsia cutânea, cuja histopatologia revelou infiltrado nodular com histiócitos epitelioides e gigantócitos multinucleados, na parede e ao redor de vaso de médio calibre, com lúmen ocluído por trombo fibrinoide (figs. 2 e 3). A coloração de Verhoeff-van Gieson demonstrou a presença da lâmina elástica interna na parede do vaso comprometido (fig. 2B). As pesquisas de fungos e BAAR utilizando as colorações de Grocott e Faraco, respectivamente, resultaram negativas. Tomografia de tórax e seios da face não evidenciaram alterações, bem como hemograma, função renal, dosagem de frações do complemento. Quanto ao ANCA, apresentou positividade para a-ANCA 1/20 (c-ANCA e p-ANCA negativos).

Mediante os achados histopatológicos, o diagnóstico foi de vasculite granulomatosa. O termo vasculite granulomatosa pode causar confusão, pois é usado em dois diferentes contextos: inflamação granulomatosa na parede dos vasos e inflamação granulomatosa extravascular associada à vasculite necrotizante. Esta última, mais bem denominada

DOI referente ao artigo:

<https://doi.org/10.1016/j.abdp.2022.02.010>

* Como citar este artigo: Silva DH, Valente NY, Oppenheimer AR, Oliveira AK. Granulomatous arteritis limited to the skin: case report and etiologic differential diagnosis. *An Bras Dermatol.* 2022;97:400–2.

** Trabalho realizado no Hospital do Servidor Público Estadual de São Paulo, Instituto de Assistência Médica ao Servidor Público Estadual de São Paulo, São Paulo, Brasil.