

## Pustulose exantemática localizada aguda induzida por paclitaxel<sup>☆,☆☆</sup>



Prezado Editor,

A pustulose exantemática localizada aguda (PELA) é uma variante atípica da pustulose exantemática generalizada aguda (PEGA), uma rara farmacodermia.<sup>1</sup> Trata-se de uma erupção pustular asséptica subcórnea aguda e localizada, geralmente na face, no pescoço ou no tórax.<sup>2,3</sup> Os mecanismos fisiopatológicos permanecem incertos, embora 90% dos casos de PELA sejam induzidos por medicamentos.<sup>1</sup> Relata-se um caso de PELA induzida por paclitaxel em paciente em tratamento de câncer de mama.

Paciente do sexo feminino, 63 anos, queixou-se do aparecimento de pústulas sobre base eritematosa, simetricamente distribuídas na face (fig. 1) uma semana após a infusão de paclitaxel para tratamento neoadjuvante de câncer de mama. A paciente relatou prurido e queimação local; negou febre. Nenhuma lesão da membrana mucosa foi observada. Os exames laboratoriais apresentaram normalidade nos valores dos leucócitos (8.500 mm<sup>3</sup>) e de proteína C-reativa sérica. A cultura da secreção da pústula foi negativa. A biópsia de pele revelou pústulas subcórneas intraepidérmicas, com infiltrado linfocitário perivascular superficial (fig. 2). Com base na apresentação clínica e nos achados histopatológicos, foi feito o diagnóstico de PELA. A paciente foi tratada com 40 mg/dia de prednisona e suspensão do quimioterápico, com remissão completa das lesões após 14 dias (fig. 3). O acompanhamento se seguiu com diminuição lenta da dose da corticoterapia.

A PELA é uma forma particular de PEGA. Cerca de 25 relatos foram publicados na literatura, confirmando tratar-se de uma farmacodermia rara.<sup>3</sup> No início, o quadro apresenta pústulas estéreis localizadas na face, no pescoço ou no tórax após exposição ao medicamento, com remissão espontânea após interrupção do uso do agente causador.<sup>2,3</sup> Febre e leucocitose podem estar presentes, acompanhadas de prurido ou sensação de queimação.<sup>3</sup> Cerca de 90% dos casos são induzidos por medicamentos; os mais frequentes são os antibióticos, especialmente β-lactâmicos e macrolídeos.<sup>1,3</sup> Associações com docetaxel, um quimioterápico da classe dos taxanos, também foram relatadas em dois pacientes com câncer de mama.<sup>4,5</sup>

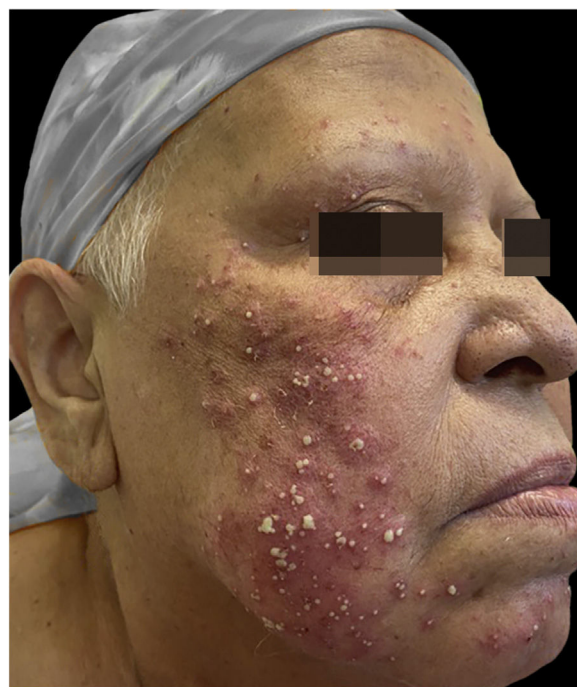Como a PELA é uma doença autolimitada, a base do tratamento é a remoção do medicamento suspeito, o que promove a melhora dos sintomas em alguns dias. Terapia de suporte com corticosteroides tópicos ou orais pode ser apropriada para o tratamento de prurido e inflamação em casos prolongados.<sup>3</sup>

DOI referente ao artigo:

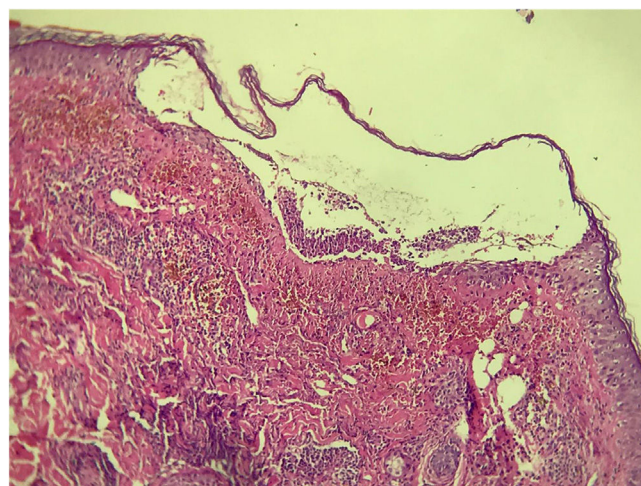
<https://doi.org/10.1016/j.abd.2021.05.015>

☆ Como citar este artigo: Medeiros ACTR, Corrêa JL, Schultz Junior A, Sarmenghi KDA. Acute localized exanthematous pustulosis induced by Paclitaxel. An Bras Dermatol. 2022;97:397–8.

☆☆ Trabalho realizado no Hospital Santa Casa de Misericórdia de Vitória, Vitória, ES, Brasil.



**Figura 1** Presença de pústulas sobre base eritematosa, simetricamente distribuídas na face.

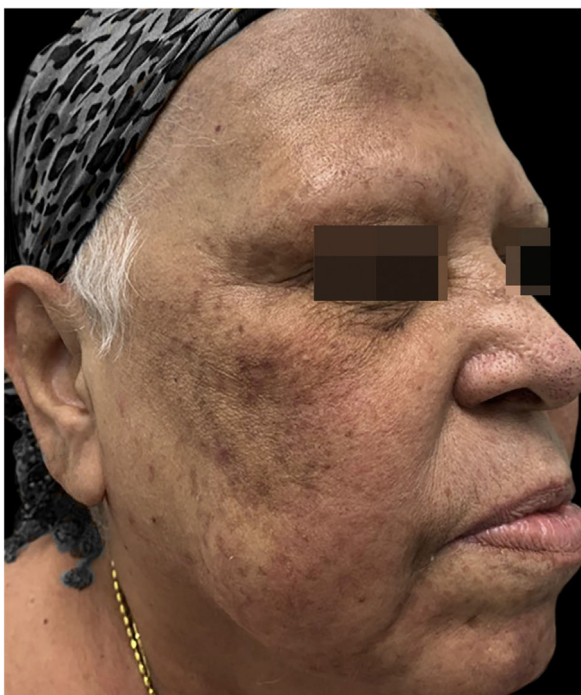

**Figura 2** Exame histopatológico corado por Hematoxilina & eosina, com presença de pústula subcórnea intraepidérmica com infiltrado linfocitário perivascular superficial, (Hematoxilina & eosina, 10×).

A PELA é uma reação medicamentosa cutânea incomum, e a maioria dos casos publicados foi secundária ao uso de antibióticos. Contudo, é importante ressaltar que quimioterápicos da classe dos taxanos também podem ser responsáveis por essa reação cutânea.

### Suporte financeiro

Nenhum.



**Figura 3** Hiperchromia pós-inflamatória sem presença de lesões pustulosas.

### Contribuição dos autores

Ana Carolina Tardin Rodrigues de Medeiros: Análise estatística; concepção e planejamento do estudo; elaboração e redação do manuscrito; participação intelectual em conduta propedêutica e terapêutica de casos estudados; revisão crítica da literatura.

Juliana Lopes Correa: Obtenção, análise e interpretação dos dados; elaboração e redação do manuscrito; revisão crítica da literatura.

Ademar Schultz Junior: Obtenção, análise e interpretação dos dados; concepção e planejamento do estudo; elaboração e redação do manuscrito.

Karina Demoner de Abreu Sarmenghi: Aprovação da versão final do manuscrito; participação efetiva na orientação da pesquisa; participação intelectual em conduta propedêutica e terapêutica de casos estudados; revisão crítica do

manuscrito.

### Conflitos de interesse

Nenhum.

### Referências

1. Torrijos EG, Calle MPC, Díaz YM, Lozano LM, Ortega AM, Bonilla PAG, et al. Acute Localized Exanthematous Pustulosis Due to Bemiparin. *J Investig Allergol Clin Immunol*. 2017;27:328–9.
2. Prange B, Marini A, Kalke A, Hodzic-Avdagic N, Ruzicka T, Hengge UR. Acute localized exanthematous pustulosis (ALEP). *J Dtsch Dermatol Ges*. 2005;3:210–2.
3. Villani A, Baldo A, Salvatores GF, Desiato V, Ayala F, Donadio C. Acute Localized Exanthematous Pustulosis (ALEP): Review of Literature with Report of Case Caused by Amoxicillin-Clavulanic Acid. *Dermatol Ther (Heidelb)*. 2017;7:563–70.
4. Kim SW, Lee UH, Jang SJ, Park HS, Kang YS. Acute localized exanthematous pustulosis induced by docetaxel. *J Am Acad Dermatol*. 2010;63:e44–6.
5. Ji YZ, Geng L, Qu HM, Zhou HB, Xiao T, Chen HD, et al. Acute generalized exanthematous pustulosis induced by docetaxel. *Int J Dermatol*. 2011;50:763–5.

Ana Carolina Tardin Rodrigues de Medeiros <sup>ID</sup>\*,  
Juliana Lopes Corrêa <sup>ID</sup>, Ademar Schultz Junior <sup>ID</sup>  
e Karina Demoner de Abreu Sarmenghi <sup>ID</sup>

*Ambulatório de Dermatologia, Hospital Santa Casa de Misericórdia de Vitória, Vitória, ES, Brasil*

\* Autor para correspondência.

*E-mail:* [anacarolinatardin@hotmail.com](mailto:anacarolinatardin@hotmail.com) (A.C. Medeiros).

Recebido em 12 de abril de 2021; aceito em 1 de maio de 2021

<https://doi.org/10.1016/j.abdp.2022.03.003>  
2666-2752/ © 2022 Publicado por Elsevier España, S.L.U. em nome de Sociedade Brasileira de Dermatologia. Este é um artigo Open Access sob uma licença CC BY (<http://creativecommons.org/licenses/by/4.0/>).